

A.Ahmedov, O'.Mirsharapov,
T.Sagatov, H.Rasulov

ANATOMIYA
II – JILD

Toshkent – 2018

**O‘ZBEKISTON RESPUBLIKASI OLIY VA O‘RTA
MAXSUS TA‘LIM VAZIRLIGI**

**O‘ZBEKISTON RESPUBLIKASI SOG‘LIQNI SAQLASH
VAZIRLIGI**

**A. AHMEDOV, O‘MIRSHARAPOV, T.SAGATOV,
H.RASULOV**

ANATOMIYA

II JILD

**Ilm sohasi-Ijtimoiy ta‘minot va sog‘liqni saqlash-500000
Ta‘lim sohasi - 510000**

**Ta‘lim yonalishi – 5510400 – Stomatologiya, 5510700 – Oliy
hamshiralik ishi, 5510900 – Tibbiy biologiya, 5510300 – Tibbiy
profilaktika ishi, 5111000 -- Kasb ta‘limi (5510100 - Davolash
ishi), 5510100 – Davolash ishi, 5510200 – Pediatriya ishi**

**«Tafakkur-bo‘stoni» nashriyoti
Toshkent – 2018**

UO'K: 611.01(075.8)

KBK: 28.706

A 63

A. Ahmedov, O' Mirsharapov, T. Sagatov, H. Rasulov
Anatomiya II jild. «Tafakkur bo'stoni» nashriyoti Toshkent,
2018 – 384 bet.

Ushbu darslik O'zbekiston Respublikasi Oliy va o'rta maxsus ta'lim vazirligi hamda Sog'liqni saqlash vazirligi tomonidan tasdiqlangan umumiy amaliyot shifokori tayyorlash o'quv dasturi asosida yozildi. Darslik tibbiyot institutlarining barcha yonalishi talabalari uchun mo'ljallangan. Unga kattalar anatomiyasi bilan birga a'zo va tizimlarning taraqqiyoti, bolalikning turli davrlarida kuzatiladigan yoshga xos o'zgarishlari haqidagi ma'lumotlar ham kiritilgan. Lotin atamalari xalqaro anatomik terminologiyaga mos.

Darslik 2 jildidan iborat bo'lib, II jildiga siydik-tanosil apparat, endolrin bezlar, yurak qon tomirlar tizimi, markaziy va periferik nerv tizimlari shuningdek sezgi a'zolari haqidagi ma'lumotlar kiritilgan.

Taqrizchilar:

Sh. M. Ahmedov

Tibbiyot fanlari doktori, professor

Sh. Teshayev

Tibbiyot fanlari doktori


UO'K: 611.01(075.8)

KBK: 28.706

ISBN 978-9943-993-55-6

© A. Ahmedov va boshq., 2018

© «Tafakkur bo'stoni», 2018



SO‘Z BOSHI

Anatomiya odam organizmining shakli, tuzilishi, uning rivojlanish jarayonini o‘rgatadigan fan. Anatomiya fani tibbiyotning poydevori bo‘lib, birinchi bosqichdan boshlab I, II va III semestrlarda o‘qitiladi.

Ushbu darslik O‘zbekiston Respublikasi Oliy va o‘rta maxsus ta‘lim vazirligi hamda Sog‘liqni saqlash vazirligi tomonidan tasdiqlangan umumiy amaliyot shifokori tayyorlash o‘quv dasturi asosida yozildi. Darslik tibbiyot institutlarining barcha yo‘nalishi talabalari uchun mo‘ljallangan. Unga kattalar anatomiyasi bilan birga a‘zo va tizimlarning taraqqiyoti, bolalikning turli davrlarida kuzatiladigan yoshga xos o‘zgarishlari haqidagi ma‘lumotlar ham kiritilgan. Lotin atamalari xalqaro anatomik terminologiyaga mos.

Darslik 2 jilddan iborat bo‘lib, II jildiga siydik-tanosil apparat, endolrin bezlar, yurak qon tomirlar tizimi, markaziy va periferik nerv tizimlari shuningdek sezgi a‘zolari haqidagi ma‘lumotlar kiritilgan.

Darslikda keltirilgan rasmlar mavjud anatomiya o‘quv adabiyotlari (Richard L. Drake, A.Wayne Vogl, Adam W. M. Mitchell. Gray's Anatomy for students (third edition) 2014, R.D. Sinelnikov, M.R. Sapin, Frank H., Netter M.D), internet ma‘lumotlaridan olindi va mualliflar tomonidan tayyorlandi. Darslikni tayyorlashda ko‘rsatgan amaliy yordamlari uchun TTA va ToshPTI anatomiya kafedralari xodimlariga tashakkur ishor etamiz. Darslik rasmlarini qayta ishlash va moslashtirishda ko‘rsatgan professional xizmatlari uchun Z.X. Nuriddinova chuqur minnatdorchilik bildiramiz.

SIYDIK VA TANOSIL APPARATI

Siydik va tanosil apparati (**apparatus urogenitalis**) odamda tuzilishi va vazifasi xilma-xil, lekin rivojlanish nuqtai nazaridan bir-biriga bog'liq ikki: siydik va jinsiy a'zolar tizimini o'z ichiga oladi.

Siydik a'zolari tizimi (**systema urinarium**) qondan suyuqlik ajratuvchi (buyrak), siydikni buyrakdan olib ketuvchi (buyrak kosachalari, buyrak jomi, siydik nayi), siydikni to'plovchi siydik qopi (qovuq) va organizmdan chiqarib yuboruvchi (siydik chiqarish nayi) dan iborat (198-rasm).

Siydik a'zolarining rivojlanishi

Buyrak mezodermadan rivojlanib uch davrni o'tadi:

1. Bosh (boshlang'ich) buyrak (**pronephros**) pastki bo'yin va yuqorigi ko'krak segmentlari nefrotomlaridan homila hayotining 3-haftasida paydo bo'lib, tepadan pastga tomon qator joylashgan (5-8) naychadan iborat. Har qaysi naycha lateral uchi bilan bir-biriga tutashib **pronephros**ning umumiy nayini hosil qiladi. Bu nay pastga tomon o'sib, birlamchi ichak nayining pastki uchiga qo'shiladi. Naychalarning medial uchlari biroz kengayib tananing ikkilamchi bo'shlig'iga ochiladi. Ikkilamchi bo'shliqning ichki devori yaqinida har qaysi naycha qarshisiga arteriya keladi. U mayda tarmoqlarga bo'linib chigal hosil qiladi va suyuqlik qondan naychalarga so'riladi. Bosh buyrak juda qisqa vaqt (40-50 soat) ichida navbatdagi davr - **mesonephros** ga o'tadi.

2. Birlamchi buyrak (Volf tanasi) (**mesonephros**) homila hayotining uchinchi haftasi oxirida ko'krak va bel segmentlari nefrotomlaridan rivojlanadi va 25-30 ta buralma naychalardan iborat bo'ladi. Birlamchi buyrak naychalari berk uchi kengayib kapsula hosil qiladi. Bu kapsulaga tomirli chigal o'sib kirib, buyrak tanachasi hosil bo'ladi. Naychaning ikkinchi uchi boshlang'ich buyrak nayiga qo'shiladi va **mezonefros** (volf) nayi (**ductus mesonephricus**) nomini oladi. Birlamchi buyrak homila hayotining ikkinchi oyi oxirida o'z vazifasini ado etib, uchinchi davrdagi doimiy buyrak paydo bo'ladi. Volf nayi saqlanib qoladi va tanosil a'zolar taraqqiyotida ishtirok etadi.

3. Doimiy buyrak (**metanephros**) homila hayotining 2-oyi oxirida ikki xil manbadan: metonefrogen to'qimadan va mezonefros nayining siydik nayi o'simtasining proksimal uchidan alohida-alohida rivojlanadi. Siydik nayi o'simtasi yuqori tomonga metanefrosqa qarab o'sadi va uchi kengayib buyrak jomini hosil qiladi. Buyrak jomi

ikkiga bo'linib katta kosachalarni, ular o'z navbatida shoxlanib kichik kosachalarni va ularga qo'shilgan buyrak naychalarini hosil qiladi. Bularning hammasi metonefrogen to'qima bilan o'raladi. Bu to'qimadan buyrak naychalari (**nefron naychalari**) hosil bo'ladi. Homila hayotining 3-oyida doimiy buyrak birlamchi buyrak o'rnini oladi. Doimiy buyrakning taraqqiyoti bola tug'ilganidan so'ng tugallanadi.

Siydik yo'li mezonefrol nayning o'simtasidan hosil bo'ladi. Bu o'simtaning kaudal uchi mezonefrol naydan ajrab, qovuqning mezonefrol nayning kaudal qismidan hosil bo'ladigan sohasiga ochiladi.

Qovuq homila hayotining 7-haftasida kloaka, allantois va mezonefrol naylarning kaudal qismining o'zgarishidan hosil bo'ladi. Homila hayotining 2-oyida qovuq tubi va uchburchagi allantoisning pastki qismi bilan mezonefrol naylarning quyadigan qismlaridan, tanasi esa allantoisning o'rta qismidan hosil bo'ladi. Allantoisning pastki qismi esa siydik chiqarish nayiga aylanadi.

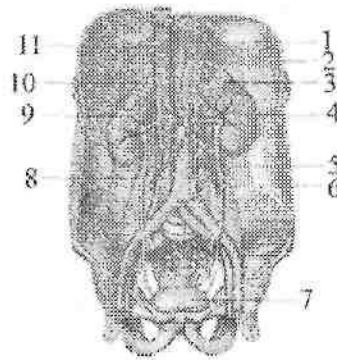
Siydik a'zolari taraqqiyotida turli xil o'zgarishlar uchrab turadi. Bular buyraklar miqdorining o'zgarishi va buyraklar joylashishining o'zgarishiga bo'linadi. Ba'zan buyraklar uchta bo'ladi. Bunda qo'chimcha buyrak doimiy buyraklardan birining ostida yoki ikki buyrak o'rtasida, umurtqalar tanasining oldida joylashgan bo'ladi. Ba'zida esa ikki buyrak o'rnida bitta kattalashgan buyrak hosil bo'lishi mumkin.

Buyraklar joylashishining o'zgarishi (**distopiya**) ham bir necha holatda bo'lishi mumkin. Buyrak pastki bel umurtqasi, yonbosh chuqurchasi va chanoq bo'shlig'ida ham joylashishi mumkin. Bu hollar bir tomonlama yoki ikki tomonda uchrashi mumkin. Agar ikkala buyrak past joylashgan bo'lsa, ularning uchlari o'zaro qo'shilib, taqasimon buyrak hosil bo'ladi.

Qov simfizi sohasida suyaklar o'zaro birikmay qolsa, qovuq old tomondan ochiq qolishi mumkin (**ectopia vesicae**). Bu anomaliya ko'pincha siydik chiqaruv nayining bitmasligi (**hypospadiya penis**) bilan birga uchraydi.

Buyrak

Buyrak (**ren**, grekcha **nephros**) qondan suyuqlik ajratib chiqaruvchi juft a'zo (198-rasm). U loviyasimon shakliga ega bo'lib, katta yoshdagi odamlarda uzunligi 10–12 sm, kengligi 5–6 sm, qalinligi 4 sm, og'irligi 120–200 g bo'ladi.



198-rasm. Siydik a'zolari tizimi.

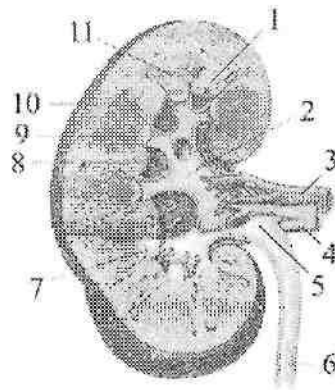
1—esophagus; 2— diaphragma; 3—glandula suprarenalis sinistra; 4— ren sinister; 5—pars abdominalis aortae; 6—ureter sinister; 7—vesica urinaria; 8— ureter dexter; 9—ren dexter; 10— glandula suprarenalis dextra; 11—v. cava inferior.

Buyrak to'q qizil rangli bo'lib, oldingi yuzasi (**facies anterior**) qavariq, orqa yuzasi (**facies posterior**) yassiroq bo'lib, yuqorigi uchi (**extremitas superior**), pastki uchi (**extremitas inferior**), qavariq lateral chekkasi (**margo lateralis**), botiq medial chekkasi (**margo medialis**) tafovut qilinadi. Medial chekkasining o'rtasida oldingi va orqa yuzalari bilan chegaralangan botiqlik, buyrak darvozasi (**hilum renalis**) joylashgan. Bu yerdan buyrak ichiga arteriya va nervlar kiradi, undan esa siydik yo'li, vena va limfa tomirlari chiqadi. Buyrak darvozasi ichkariga botib kirgan buyrak kavagiga (**sinus renalis**) o'tib ketadi.

Buyrak bel sohasida umurtqa pog'onasining ikki yon tomonida qorin bo'shlig'ining orqa devorida qorin pardaning orqasida joylashgan.

Buyraklarning yuqori uchlari bir-biriga yaqin joylashsa, pastki uchlari uzoqroq turadi. Chap buyrak o'ngiga nisbatan yuqoriroq turadi. Chap buyrakning yuqori uchi XI ko'krak umurtqasining o'rtasida, pastki uchi III bel umurtqasining yuqori chekkasi sohasida turadi.

O'ng buyrakning yuqori uchi XI ko'krak umurtqasining pastki chekkasi sohasida, pastki uchi esa III bel umurtqa tanasining o'rta sohasida turadi. XII qovurg'a chap buyrakning orqa yuzasining o'rtasidan, o'ng buyrakning esa yuqori uchidan kesib o'tadi.



199-rasm. O'ng buyrakning frontal kesmasi.

1—columna renalis; 2—calyces renales majores; 3—a. renalis; 4—v. renalis; 5—pelvis renalis; 6—ureter; 7—calyces renales minores; 8—sinus renalis; 9—papilla renalis; 10—cortex renis; 11—pyramides renalis.

Buyrakning orqa yuzasi pardalari bilan diafragmaga, belning kvadrat mushagi, qorinning ko'ndalang mushagi va katta bel mushagiga tegib turadi. Uning yuqori uchida buyrak usti bezi joylashgan. Buyrakning oldingi yuzasi qorinparda bilan qoplangan bo'lib, ichki a'zolarga tegib turadi.

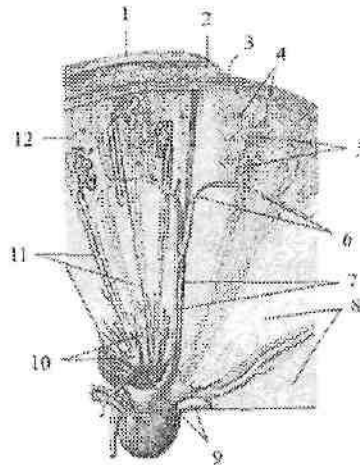
O'ng buyrakning oldingi yuzasini yuqori uchdan ikki qismiga jigar tegib tursa, pastki uchdan biriga chamber ichakning o'ng bukilmasi, uning medial chekkasiga o'n ikki harmoq ichakning tushuvchi qismi tegib turadi.

Chap buyrakni oldingi yuzasini yuqori uchdan biriga oshqozon, o'rta qismiga oshqozon osti bezi, pastki qismiga och ichak qovuzloqlari tegib turadi. Uning lateral chekkasigga taloq va chamber ichakning chap bukilmasi tegib turadi.

Buyrakni kesib ko'rganimizda (199-rasm) u ikki xil moddadan: tashqi 0,4–0,7 sm qalinlikdagi po'stloq va 2–2,5 sm qalinlikdagi mag'iz moddadan iborat. Buyrakning po'stloq moddasi (**cortex renis**) qizg'ish rangda ko'rinadi. U buyrakning tashqi qavatini hosil qilib qolmay, mag'iz qismi orasiga botib kirib buyrak ustunlarini (**columnae renales**) ham hosil qiladi. Buyrakning po'stloq qismi bir-

biri bilan almashadigan yorug' va qoramtir qismlardan iborat. Yorug' qismi konus shaklida bo'lib, mag'iz qismidan po'stloqqa o'tayotgan nur ko'rinishidagi mag'iz nuqlarini (**radii medullares**) hosil qiluvchi buyrakning to'g'ri naychalari va yig'uvchi naychalarning boshlang'ich qismlaridan iborat bo'lib, nurlil qism (**pars radiata**) deyiladi. Qoramtir qismida esa buyrak tanachalari va buralma naychalar joylashib o'ralgan qism (**pars convoluta**) deb ataladi.

Buyrakning mag'iz moddasi (**medulla renalis**) 10–15 ta buyrak piramidalaridan (**pyramides renales**) iborat. Har bir piramidaning asosi (**basis pyramidalis**) po'stloq moddaga, uchi buyrak so'rg'ichini (**papilla renalis**) hosil qilib, buyrak bo'shlig'iga qaragan.



200-rasm. Buyrak bo'lagi.

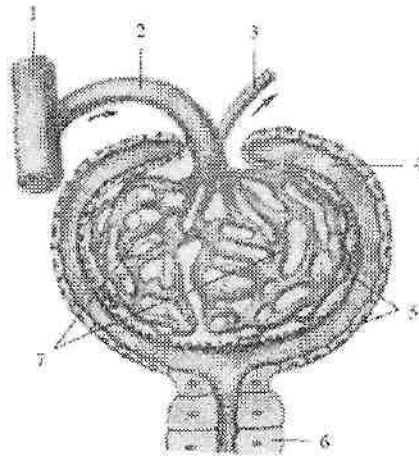
1–fascia renalis; 2–capsula adiposa; 3–capsula fibrosa; 4–glomeruli; 5–a. et v. interlobulares; 6–a. et v. arcuatae; 7 –a.et v. interlobares; 8–pyramidis renalis; 9–area cribrosa; 10–ductuli papillares; 11–tubuli renalis collegens; 12–pars convaluta.

Piramida nefronning to'g'ri va yig'uvchi naychalardan iborat bo'lib, ular o'zaro qo'shilib buyrak so'rg'ichi sohasida 15–20 ta qisqa so'rg'ich naychalarini (**ductuli papillares**) hosil qiladi. Ular buyrak so'rg'ichidagi sohasi yuzasiga so'rg'ichdagi teshiklar (**foramina papillaria**) bo'lib ochiladi. Bu teshiklar hisobiga buyrak so'rg'ichi

uchi g'alvirsimon ko'rinishga ega bo'lib, g'alvirsimon maydon (**area cribrosa**) deyiladi.

Buyrak tuzilishi va qon tomirlarining tarqalishiga qarab 2-3 ta buyrak bo'lagini o'z ichiga oladigan beshta: yuqorigi segment (**segmentum superius**), oldingi yuqorigi segment (**segmentum anterius superius**), oldingi pastki segment (**segmentum anterius inferius**), pastki segment (**segmentum inferius**) va orqa segmentga (**segmentum posterius**) bo'linadi.

Buyrak bo'laklari (**lobi renales**) buyrak ustunlarida (**columnae renales**) yotgan bo'laklararo arteriya va vena bilan chegaralangan buyrak piramidasi va unga yondoshgan po'stloq moddasidan iborat (200-rasm). Har bir buyrak bo'lagi po'stloq qismida 600 ga yaqin po'stloq bo'lakchasini (**lobulus corticalis**) o'z ichiga oladi. Po'stloq bo'lakchasi ikkita bo'lakchalararo arteriya va vena bilan chegaralangan bitta nurli va o'ralgan qismlarni o'z ichiga oladi. Buyrakning tarkibiy-vazifaviy birligi nefrondir (**nephron**).



201-rasm. Buyrak tanachasining chizmasi.

1-a. interlobularis; 2-arteriola glomerularis afferens; 3-arteriola glomerularis efferens; 4-limen capsulae; 5-capsula glomerularis; 6-tubuli renalis contorti; 7-glomerulum corpusculi renalis.

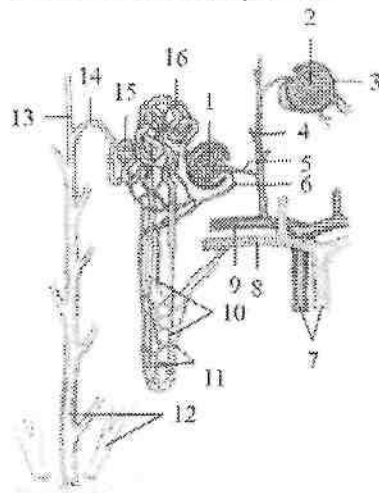
Har bir buyrakda 1 mln ga yaqin nefron bor. Nefron tarkibiga buyrak tanachasining kapillar koptokchasini (**glomerulum corpusculi renalis**) o'ragan ikki qavat devorli, qadahsimon shakldagi koptokcha kapsulasi yoki Shumlyanskiy-Boumen kapsulasi (**capsula glomerularis**) (201-rasm) kiradi.

Kapsulaning ochiq tomonidan ichiga kapillyar koptokchalariga kiruvchi arteriola (**arteriola glomerularis afferens**) kirib kapillar koptokchani (**glomerulus**) hosil qiladi.

Koptokhadan diametri kapillyar koptokchalariga kiruvchi arterioladan kichik bo'lgan kapillyar koptokchalaridan chiquvchi arteriola (**arteriola glomerularis efferens**) chiqadi.

Bu arteriola chiqqandan so'ng buyrak naychalarining atrofidagi tarmoqlanadi.

Kapsula bo'shlig'i birlamchi buralma naychalarga (**tubuli renalis contorti**) davom etadi (201,202-rasm). Naycha piramidaga kirib to'g'ri naychaga (**tubuli renalis recti**) aylanadi.



201-rasm. Nefronning tuzilishi chizmazi

1-corporculum renale; 2-glomerulum corpusculi renalis; 3-capsula glomerularis; 4-a. interlobularis; 5-arteriola glomerularis afferens; 6-arteriola glomerularis efferens; 7-vasa interlobularia; 8-v. arcuata; 9-a. arcuata; 10-ansa nephroni; 11-rete capillare peritubulare; 12-ductuli papillaris; 13-tubuli renalis colligenis; 14-tubuli conjunctivis; 15-tubuli renalis contorti secunda; 16-tubuli renalis contorti prima.

U qovuzloq hosil qilib (Genle qovuzlog'i) po'stloqqa qaytadi va ikkilamchi buralma naycha normini oladi.

Nefronni distal qismi qo'shuvchi naycha (**tubuli conjunctivis**) deb atalib, yig'uvchi naychaga (**tubuli renalis colligenis**) quyiladi. Nefron bor bo'yiga unga kelayotgan va yonida turgan qon tomirlar bilan o'ralgan.

Bitta nefron naychasining uzunligi 20–50 mm. Ikkala buyrakdagi barcha nefronlarning umumiy uzunligi 100 km ga yaqindir. Nefronning 80% ga yaqini po'stloq qavatda joylashgan. 20% nefronning ko'ptokchasi mag'iz moddaga yondoshgan bo'lib, ularning to'g'ri naychalari va qovuzlog'i mag'iz moddada joylashadi. Bularni yukstamedullar nefronlar deb ataladi.

Har bir buyrak piramidasining uchidagi buyrak so'rg'ichi buyrakning kichik kosachasi (**calyx renalis minor**) bilan o'ralgan. Ularning soni 8–9 ta. Kichik kosachalarning 2–3 tasi o'zaro qo'shilib, katta kosachani (**calyx renalis major**) hosil qiladi. Katta kosachalar joylashishiga qarab yuqorigi, o'rta va pastki kosachalarga (**calyx renalis majoris superior, medius et inferior**) bo'linadi (199-rasm).

Ularning o'zaro qo'shilishidan buyrak jomi (**pelvis renalis**) hosil bo'ladi. Buyrak jomining shakli ampula, shoxlangan va aralash ko'rinishlarda bo'ladi. Buyrak jomi torayib siydik nayiga o'tib ketadi. Kichik, katta kosachalar va buyrak jomining devori shilliq, mushak va tashqi adventitsial qavatlardan iborat. Kichik kosachalar devorida ularning gumbazi sohasida (boshlanish qismida) siiliq mushak tolalari halqasimon qavat – gumbazning siquvchisini hosil qiladi.

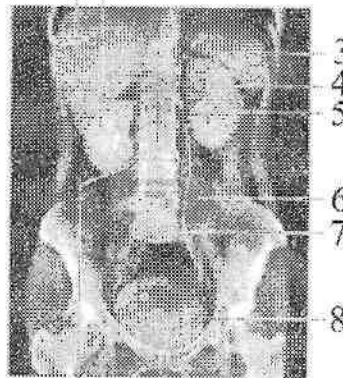
Kichik kosachalarning shu qismiga nerv tolalari, qon va limfa tomirlari yaqin yotadi. Ularning hammasi birgalikda buyrakning fornikal apparatini hosil qiladi. Bu apparat buyrak naychalaridan kichik kosachalarga chiqayotgan siydik miqdorini boshqarib, siydikni orqaga oqishiga qarshilik ko'rsatadi.

Buyrak tashqi tomondan uch qavat: buyrakning fibroz g'ilofi, buyraknig yog' g'ilofi va buyrak fassiyasi bilan o'ralgan. Buyraknig fibroz g'ilofi (**capsula fibrosa**) buyrak to'qimasidan oson ajraydi. Buyraknig fibroz g'ilofi ustidan yaxshi rivojlangan yog' moddadan iborat buyraknig yog' g'ilofi (**capsula adiposa**) qoplagan bo'lib, buyrak darvozasi orqali uning bo'shlig'iga kiradi. Bu g'ilof buyrakning orqa tomonida yaxshi rivojlangan bo'lib, o'ziga xos yog' yostiqa-buyrak atrofidagi yog' tanachasini (**corpus adiposum pararenale**) hosil qiladi. Buyraknig yog' g'ilofi ustidan qoplagan

buyrak fassiyasi (**fascia renalis**) qorinning orqa devoridagi mushak fassiyasining davomi hisoblanadi. U buyrakning tashqi chekkasida ikki varaqqa ajralib buyrakni oldingi va orqa tomondan o'rab oladi. Bu varaqlar buyrakning ichki chekkasida o'zaro birikmaydi. Fassiyaning oldingi varag'i buyrak qon tomirlarini, qorin aortasi va pastki kavak venani old tomondan qoplab, qarama-qarshi tomondagi shunday fassiya bilan qo'shiladi. Buyrak fassiyasining orqa varag'i o'ng va chap tomonda umurtqa pog'onasining yon tomonlariga birikadi. Buyrak fassiyasining oldingi va orqa varaqlari buyrakning yuqori uchi sohasida o'zaro qo'shiladi, pastki uchida esa birikmaydi. Buyrak fassiyasi buyrakning yog' g'ilofini teshib o'tuvchi biriktiruvchi to'qima tolalari vositasida buyrakning fibroz g'ilofiiga birikadi.

Rentgenoanatomiyasi. Obzor rentgenogrammada buyrakning joylashishi, o'lchamlari, shaklini aniqlash mumkin.

1 2



9

203-rasm. Siydik a'zolarining urografiya.

1—hepar; 2—ren dexter; 3—glandula suprarenalis sinistra; 4—ren sinister; 5—pelvis renalis; 6—m. psoas major; 7—ureter sinister; 8—vesica urinaria; 9—ureter dexter.

Buyrak soyasining quyuqligi atrofida to'qimalarnikiga o'xshaydi, ammo uni o'ragan yog' g'ilofi rentgenogrammada buyrak atrofida uning chegarasini aniqlovchi yorug' hoshiyani hosil qiladi (203-rasm).

Yosh bolalarda yog' g'ilofi yupqa bo'lgani uchun, ularda buyrakni aniqlash qiyinroq. Buyraklar pastki ikkita ko'krak va yuqorigi uchta bel umurtqalari sohasida, qorin bo'shlig'i orqa devorida yog' qatlami ichida joylashadi. O'ng buyrak biroz pastroq joylashgan. Buyrakning medial chegarasi yonbosh-bel mushagiga yaqin bo'lib, uning chekkasiga parallel yo'naladi. va I bel umurtqasi ko'ndalang o'siqchasi sohasiga biroz kiradi. Qalin yog' g'ilofi bo'lganida undan biroz chekkaoroqda turadi. Buyraklar chegarasi rentgenogrammada tekis, ravoqsimon chiziq shaklida bo'ladi.

Chap buyrakning yuqori chegarasi XI ko'krak umurtqasi tanasining o'rtasida sohasida, o'nginiki esa uning pastki chekkasi sohasida joylashadi. Ayollar buyragi erkaklarga nisbatan yarim umurtqa past turadi.

O'ng buyrakning darvozasi II bel umurtqasi sohasida joylashsa, chap buyrakniki 1 – 2 sm yuqorida turadi.

Bolalarda buyrak kattalarga nisbatan pastroq joylashadi. O'ng buyrak 5–7 yoshlarda, chapi esa 8–10 yoshlarda doimiy joyiga tushadi.

Rentgenogrammada buyrak lkki turda – kehg va tor ko'rinishda uchraydi. Keng turida buyrak loviyasimon shaklda bo'lib, lateral yuza katta egrilik, medial yuzasi esa darvozaning joylashishiga mos katta botiqlik hosil qiladi. Bu turdagi buyraklar erkaklar va semiz odamlarda uchraydi. Tor shakli buyrakda medial chegarasi yo'q bo'lib, lateral egriligi kichik bo'ladi. Bu shakl asteniklar va ayollarda uchraydi. Bundan tashqari oraliq shakllar: uzun va tor yoki qisqa va keng shakllar ham uchraydi. Goho yumaloq va uchburchak shakllarda bo'lishi ham mumkin.

Mo'tadil buyrakning rentgenologik o'rtacha uzunligi 11,2 dan 13,6 sm gacha, o'rtacha kengligi esa 5,1 dan 6,6 sm gacha.

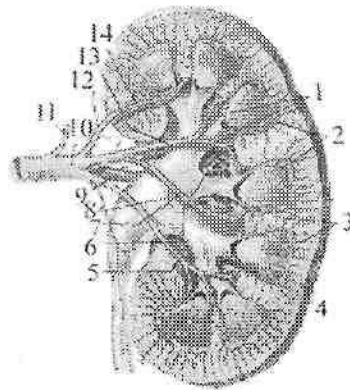
Buyrak jomi I–II bel umurtqalari sohasida aniqlanadi. O'ng buyrak jomi chapidan pastroq yotadi. XII qovurg'a o'ng buyrak jomini yuqori uchdan birida kesib o'tsa, chap buyrak jomini o'rtasidan o'tadi. Buyrak jomi uchi xil: ampula, shoxlangan va o'rtasidagi o'tuychi shakllarda uchraydi. Ampula shaklidagi buyrak jomi keng bo'lib, tashqi tomonga katta kosachalarning lentasimon soyasiga o'tib ketadi. Buyrak jomining bu turida katta kosachalar qisqa bo'ladi. Shoxlangan shakldagi buyrak jomining bo'shlig'i kichik bo'lib, undan uzun va tor katta kosachalarning soyasi shoxlanadi. O'tuychi

shakldagi buyrak jomi ampula va shoxlangan shakllar o'rtasidagi ko'rinishga ega. Buyrak jomini hajmi 6–10 ml. Pastga tomon buyrak jomi torayib siydik nayiga o'tib ketadi.

Buyrakning qon tomirlari. Buyrak qon tomirlaridan sutka davomida 1500–1800 litr qon o'tadi. Buyrak arteriyasi buyrak darvozasida oldingi va orqa tarmoqqa bo'linadi (204-rasm). Oldingi tarmoq buyrak jomini oldidan o'tib, to'rtta segment: yuqorigi segment arteriyasi (**a. segmenti superioris**), olgingi ustki segment arteriyasi (**a. segmenti anterioris superioris**), oldingi pastki segment arteriyasi (**a. segmenti anterioris inferioris**), pastki segment arteriyasi (**a. segmenti inferioris**) arteriyasiga bo'linadi. Orqa tarmoq buyrak jomining orqasidan orqa segment arteriyasi (**a. segmenti posterioris**) bo'lib tarqaladi. Segment arteriyalari yonma-yon piramidalar o'rtasida joylashgan bolaklararo arteriyalarga (**aa. interlobares**) bo'linadi. Buyrakning po'stloq va mag'iz moddalari chegarasida bo'laklararo arteriyalar piramidalar asosining ustida yotgan yoysimon (ravoqsimon) arteriyalarga (**aa. arcuatae**) bo'linadi. Ravoqsimon arteriyalardan po'stloq moddasiga ko'p sonli bo'lakchalararo arteriyalar (**aa. interlobulares**) chiqadi. Bo'lakchalararo arteriyalardan chiqqan kapillyar koptokchalarga kiruvchi arteriola (**arteriola glomerularis afferens**) kapillarlariga bo'linib, qon tomir kapillarlaridan iborat koptokchani (**glomerulus**) hosil qiladi.

Koptokchadan diametri olib keluvchi arterioladan kichik bo'lgan kapillyar koptokchalardan chiquvchi arteriola (**arteriola glomerularis efferens**) chiqadi. Koptokchadan chiqqanidan keyin kapillyar koptokchalardan chiquvchi arteriola kapillarlariga bo'linib, buyrak naychalarini o'raydi va ulardan vena kapillyarlari hosil bo'ladi.

Kapillyar koptokchalardan chiquvchi arteriolaning o'lehami kichik bo'lgani uchun koptokcha kapillarlarida bosim oshishi natijasida qondan suyuqlik ajralib Shumlyanskiy-Boumen kapsulasiga o'tadi va unda bir sutkada (150–180 litr) birlamchi siydik hosil bo'ladi. Buyrak koptokchasida arteriolani kapillarga bo'linib undan arteriola hosil bo'lishini buyrakning ajoyib qon tomir to'ri (**rete mirabili**) deb ataladi.



204-rasm. Buyrak arteriyalari.

1-aa. interlobares; 2-aa. arcuatae; 3-aa. interlobulares; 4,12-rr. capsulares; 5-a. segmenti inferioris; 6-a. segmenti posterioris; 7-a. segmenti anterioris inferioris; 8-rr. pelvici et ureterici; 9-r. posterior; 10-r. anterior; 11-a. suprarenalis inferior; 13-a. segmenti anterioris superioris; 14-a. segmenti superioris.

Shumlyanskiy-Boumen kapsulasida hosil bo'lgan birlamchi siydik nefron naychalaridan o'tganida undagi suyuqlik naychalar devoridagi vena kapillarlariga qayta so'riladi va qo'shuvchi naychada (1-2 litr) ikkilamchi siydik hosil bo'ladi.

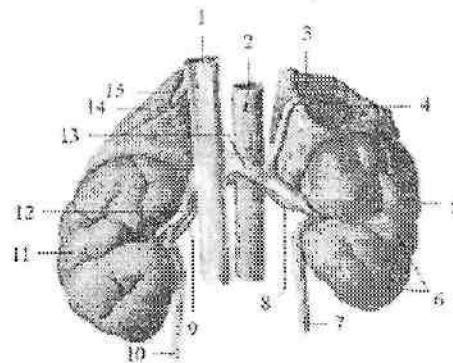
Buyrakning mag'iz moddasida ravoqsimon va bo'laklararo arteriyalardan to'g'ri arteriolalar (**arteriolae rectae**) chiqib, buyrak piramidasini qon bilan ta'minlaydi. Po'stloq moddaning kapillyar to'ridan hosil bo'lgan venullalar o'zaro qo'shilib bo'lakchalararo venalarni (**vv.interlobulares**) hosil qiladi. Ularning qo'shilishidan hosil bo'lgan yoysimon venalar (**vv. arcuatae**) bo'laklararo venalarga (**vv. interlabares**) o'tib ketadi. Ular esa buyrak bo'shlig'da o'zaro qo'shilib, buyrak venasini hosil qiluychi yirik venalarga aylanadi.

Yangi tug'ilgan chaqaloq buyragi nisbatan katta va yumaloq shaklda bo'ladi (205-rasm). U bo'laklardan iborat bo'lib, po'stloq qavati yaxshi rivojlanmagani uchun yuzasi g'adir-budur. Buyrakning bu holati 2-3 yil davomida asta-sekin yo'qolib ketadi. Uning o'rtacha uzumligi 4,2 sm, kengligi uchlari sohasida 2,2 sm, darvoza sohasida 1,5sm, og'irligi esa 12 g. Chap buyrak o'ngiga nisbatan katta. Yangi

tugʻilgan chaqaloq buyragining poʻstloq moddasini qalinligi oʻrtacha 2 mm boʻlsa, magʻiz moddasiniki 8 mm boʻlib ularning bir-biriga nisbati 1:4.

Yangi tugʻilgan chaqaloq buyragining yuqori uchi XII koʻkrak umurtqasining yuqori qirrasida joylashsa, pastki uchi IV bel umurtqasining pastki qirrasida joylashadi. Oʻn ikkinchi qovurgʻa chap buyrakning yuqorigi uchini kesib oʻtsa, oʻng buyrakning yuqorigi uchi 12 qovurgʻaning pastki qirrasiga toʻgʻri keladi.

Yangi tugʻilgan chaqaloq buyragi uch qavat gʻilof bilan oʻralgan. Buyrak fassiyasi qorinparda orqa fassiyani yupqa varagʻidan iborat. Buyrakning yogʻ gʻilofi yoʻq. Buyrakning fibroz gʻilofi yupqa biriktiruvchi toʻqimadan iborat boʻlib buyrak parenximasiga yopishib turadi va oson ajraydi. Emizikli davrda buyrak oʻlchamlari 1,5-marotaba kattalashib, ogʻirligi 37 grammga etadi. Bu davrda yogʻ gʻilofi yaxshi taraqqiy etmagani uchun buyrak harakatchan. Buyrakning oʻsishi asosan bola hayotining birinchi yili, 5–9 yoshlar va 16–19 yoshlarda uning poʻstloq moddasini oʻsishi hisobiga boʻladi. Bu davrlarda buyrakning poʻstloq moddasini qalinligi 4-marta, magʻiz moddasi esa faqat 2-marta kattalashadi.



205-rasm. Chaqaloq buyragi va buyrak usti bezi.

Old tomondan koʻrinishi.

1–v. cava inferior; 2–aorta abdominalis; 3–v. suprarenalis sinistra; 4–glandula suprarenalis sinistra; 5–facies anterior 6,11–lobuli renalis; 7–ureter sinister; 8–a. renalis sinistra; 9–a. renalis dextra; 10–ureter dexter; 12–v. renalis dextra; 13–v. renalis sinistra; 14–glandula suprarenalis dextra; 15–v. suprarenalis dextra.

Buyrakning fibroz g'iloifi 5 yoshda yaxshi bilinib, 10-14 yoshlarda uning tashqi qavatida silliq mushak tolalari soni ko'payadi va kattalarnikiga o'xshash bo'ladi. Buyrakning yog' g'iloifi bolalikning birinchi davrida paydo bo'lib, asta-sekin qalinlashadi va 7 yoshda yaxshi bilinadi. Buyrak fassiyasi varaqlari yupqa bo'lib, yoshga qarab qalinlashib boradi.

Yoshga qarab buyrakning joylashishi ham o'zgaradi. Umurtqalar tez o'sgani uchun birinchi yilning oxirida uning yuqori uchi XII umurtqa tanasining o'rtasida bo'lsa, pastki uchi yarim umurtqa yuqori joylashadi. 7 yoshdan so'ng buyrakning umurtqa pog'onasiga nisbati kattalarnikiga o'xshab qoladi.

Emizikli davrda buyrakning bo'ylama o'qi umurtqa pogonasiga paralel joylashgan bo'lsa, 5-6 yoshda uning yuqori uchi bir-biriga yaqinlashadi.

Yangi tug'ilgan chaqaloqning buyrak jomi keng, ampula shaklida bo'lib, ko'pincha buyrak tashqarisida joylashadi. U 3 yoshlarda buyrak to'qimasi ichiga kiradi.

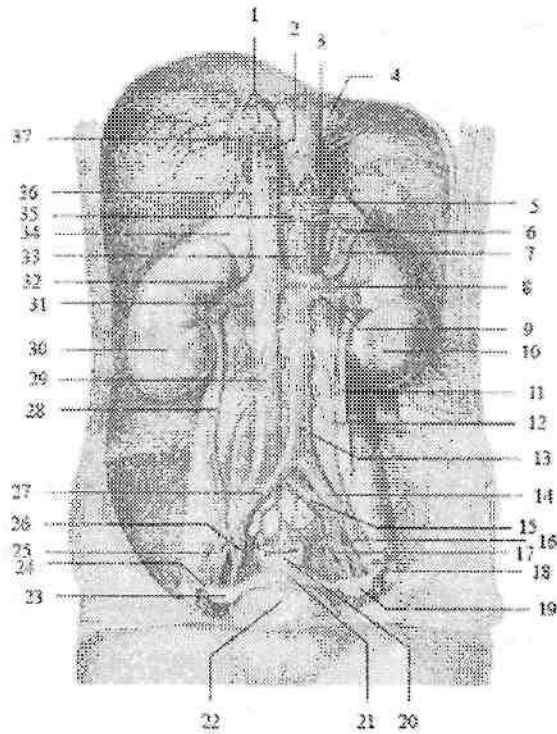
Uning devorida bo'ylama va halqasimon yo'nalishdagi mushak qavatlarini paydo bo'lib, ular siydikni buyrak jomidan haydash va siqish vazifasini bajaradi.

Siydik nayi

Siydik nayi (**ureter**) siydikni buyrak jomidan qovuqqa o'tkazib beruvchi naysimon a'zo bo'lib, uzunligi 30-35 sm, kengligi o'rtacha 8 mm (198,206-rasm). Uning bo'shlig'ini kengligi 3-4 mm. Siydik nayi qorinpardaning orqasida turadi. Unda uch: qorin bo'shlig'idagi qismi, chanoq bo'lig'idagi va devor ichidagi qismi tafovut qilinadi.

Siydik nayining qorin bo'shlig'idagi qismi (**pars abdominalis**) katta bel mushagining oldingi yuzasida yotadi. Uning old tomonida moyak (tuxumdon) arteriyasi va venasi yotadi. Chanoq bo'shlig'idagi qismiga o'tish joyida o'ng siydik nayi ingichka ichak tutqichi ildizi bilan, chap esa sigmasimon ichak tutqichi bilan kesishadi.

Siydik nayining chanoq bo'shlig'idagi qismi (**pars peivica**) o'ng tomonda o'ng ichki yonbosh arteriyasi va venasining oldidan o'tsa, chap tomonda umumiy yonbosh arteriyasi va venasining oldidan o'tadi. Kichik chanoq bo'shlig'ida siydik nayi ichki yonbosh arteriyasining oldida va yopqich arteriyasi hamda venasining medial tomonida yotadi.



206-rasra. 13 yoshli qiz bolaning siydik va tanosil a'zolari.

1-venae hepatici; 2-v.cava inferior; 3-a. phrenica inferior sinistra; 4-esophagus; 5- truncus coeliacus; 6-a. splenica; 7- glandula suprarenalis sinistra; 8-v. renalis sinistra; 9-a. renalis sinistra; 10-ren sinister; 11-ureter sinister; 12-a. ovarica sinistra; 13-pars abdominalis aortae; 14-a. iliaca communis sinistra; 15-v. iliaca communis sinistra; 16-a. iliaca externa sinistra; 17-a.iliaca interna sinistra; 18,24-tuba uterina; 19,23-ovarium; 21-uterus; 22-vesica urinaria; 25-a. iliaca externa dextra; 26-a. iliaca interna dextra; 27-a. iliaca communis dextra; 28-ureter dexter; 29-v. cava inferior; 30-ren dexter; 31-a. renalis dextra; 32-v. renalis dextra; 33-a. mesenterica superior; 34- glandula suprarenalis dextra; 35-a. hepatica communis; 36-v. suprarenalis dextra; 37-a.phrenica inferior dextra.

Siydik nayining devor ichidagi qismi (**pars intramuralis**) qovuq devorini qiya teshib o'tadi. Uning uzunligi 1,5-2 sm.

Siydik nayining uch sohasida: buyrak jomidan chiqishda, kichik chanoqqa kirishda va qovuq devori ichida fiziologik toraygan joyi bor.

Siydik nayi devori uch qavatdan iborat. Ichki shilliq qavat (**tunica mucosa**) bo'ylama burmalar hosil qiladi. O'rta silliq mushakli qavat (**tunica muscularis**) yuqori qismida ikki bo'ylama va halqasimon, pastki qismida esa uch: ichki va tashqi bo'ylama, o'rta halqasimon qavatlardan iborat. Tashqi tomondan biriktiruvchi to'qimali parda (**tunica adventitia**) bilan qoplagan.

Rentgenoanatomiyasi. Siydik nayi ingichka, aniq va tekis chegarali soya hosil qiladi (203-rasm). Bo'yрак jomidan chiqqach, o'ng va chap siydik nayi bel umurtqalarining ko'ndalang o'siqchalariga yaqinlashib, ichkariga qaragan bukilma hosil qiladi.

Chanoq bo'shlig'ida u tashqi tomonga qarab bukiladi. Qovuqqa quyilishidan oldin yana ichkariga qarab bukiladi. Siydik nayining uchta toraymasi bor: birinchisi buyrak jomini siydik nayiga o'tish joyida; ikkinchisi kichik chanoqqa kirish sohasida; uchinchisi qovuqqa quyilish joyida.

Yangi tug'ilgan chaqaloq siydik nayi uzunligi 5–7 sm bo'lib, buralma yo'nalishga ega. Chap siydik nayi o'ngiga nisbatan uzun. Uning yuqori va pastki uchlari toraygan (1–1,5 mm), o'rta qismi esa keng (3 mm). Bir yoshgacha bo'lgan bolalarda siydik nayi chanoq bo'shlig'iga kirish joyida bukilma hosil qiladi. Siydik nayining devori yupqa, mushak va elastik tolalar kam taraqqiy etgan bo'lib, mushak tonusi past bo'lgani uchun, siydik oqishini qiynlashtiradi. Siydik nayining uzunligi bir yoshda 10 sm, 4 yoshda 15 sm, balog'at yoshida esa 18–20 sm ga yetadi. Erta bolalik davrida mushak qavati rivojlanib, ikki qavatga bo'linadi. 8 yoshlarda siydik nayining tuzilishi kattalarnikiga o'xshash bo'ladi.

Siydik qopi (qovuq)

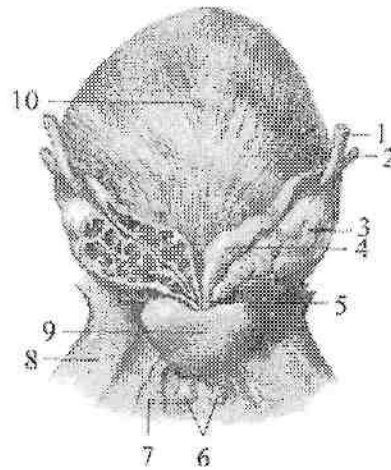
Siydik qopi (**vesica urinaria**) toq a'zo (207-rasm) bo'lib, siydik to'plovchi rezervuar vazifasini bajaradi. Uning sig'imi o'rtacha 500–700 ml. Siydik qopining qorin oldingi devoriga qaragan yuqori qismi – siydik qopining uchi (**apex vesicae**) kengayib, siydik qopining tanasiga (**corpus vesicae**) o'tadi. Siydik qopining tanasi orqaga va pastga tomon siydik qopining tubiga (**fundus vesicae**) davom etadi. Siydik qopining pastki qismi quyg'ichsimon torayib siydik chiqaruv nayiga o'tadi. Uning bu qismi siydik qopining bo'yunchasi (**cervix vesicae**) deyiladi. Siydik qopi kichik chanoq bo'shlig'ida qov simfizi orqasida joylashgan bo'lib, oldingi devori undan yog' to'qimasi vositasida ajrab turadi.

To'lgan siydik qopi simfizning ustiga ko'tarilib, qorinni oldingi devoriga tegadi. Uning orqa devori erkaklarda to'g'ri ichakka, urug' pufakchalariga, tubi esa prostata beziga tegib turadi. Ayollarda siydik

qopining orqa devori bachaden bo'yniga va qinga, tubi esa siydik-tanosil diafragmasiga tegib turadi. Siydik qopi to'lgan holatda qorinparda bilan mezoperitoneal, bo'sh holatda ekstraperitoneal o'raladi.

Uning devorining qalinligi 12–15 mm, to'lgan vaqtda tortilib yupqalashadi (2–3 mm). Siydik qopi devori to'rt qavatdan iborat:

1. Shilliq parda (**tunica mucosa**) ichki tomondan qoplab pushti rangda, harakatchan, bo'sh turgan siydik qopida burmalar hosil qiladi. Siydik qopi tubidagi siydik qopi uchburchagi (**trigonum vesicae**) sohasida shilliq parda mushak pardaga yopishib turgani uchun burmalar bo'lmaydi. Uchburchakning cho'qqisida siydik chiqarish nayining ichki teshigi (**ostium uretrae internum**), burchaklarida esa ikkita siydik nayining teshigi (**ostium ureteris**) joylashgan.



207-rasm. Erkaklarning siydik qopi, prostata, urug' pufakchasi va bulbouretral bezi. Orqa tomondan ko'rinishi.

1–ureter; 2–ductus deferens; 3–glandula seminalis; 4–ampulla ductus deferentis; 5–ductus ejaculatorius; 6–glandula bulbouretralis; 7–m. transversus perinei profundus; 8–os pubis; 9–prostata; 10–vesica urinaria.

Siydik qopi uchburchagining asosi bo'ylab siydik naylari orasidagi burma (**plica interureterica**) joylashgan. Shilliq pardada siydik qopi bezlari (**glandulae vesicales**) bor.

2. Shilliq osti asosi (**tela submucosa**) yaxshi rivojlangan bo'lib,

shilliq pardada burmalar hosil qiladi. Shilliq osti asosi siydik qopi uchburchagi sohasida bo'lmaydi.

3. Mushakli qavat (**tunica muscularis**) uch qavat joylashgan silliq mushak tolalaridan iborat. Ular o'zaro aniq ajralmagan tashqi va ichki bo'ylama, o'rta yaxshi rivojlangan ko'ndalang yo'nalishga ega. Siydik qopining bo'yinchasi sohasida halqasimon tolalar siydik chiqarish nayining ichki teshigi atrofida siydik chiqarish nayining ichki sfinktorini (**m. sphincter uretrae internus**) hosil qiladi. Siydik qopining mushakli qavati qisqarganda a'zoni hajmi kichrayadi va suyuqlik siydik chiqarish nayi orqali tashqariga chiqariladi. Qovuqning mushakli qavati vazifasiga qarab, siydik haydab chiqaruvchi mushak (**m. detrusor vesicae**) deb ataladi.

4. Seroz parda (**tunica serosa**) uni ust tomonidan qopiagan bo'lib, qolgan sohalarda adventitsial parda hosil bo'ladi.

Rentgenoanatomiyasi. Siydik qopi kontrast modda bilan to'latilganida to'g'ri proektsiyada tekis chegarali disk shaklida ko'rinadi. Yon proektsiyada esa noto'g'ri uchburchak shakliga ega bo'ladi (203-rasm).

Yangi tug'ilgan chaqaloq va emizikli davrda siydik qopi duk shaklida bo'lib, yuqori joylashgan. Uning katta qismi qov ustida joylashgan. Uchi kindik bilan qov simfizi o'rtasidagi sohaga to'g'ri keladi. Yangi tug'ilgan chaqaloq siydik qopining tubi takomillashmagan, siydik qopi uchburchagi frontal joylashgan bo'lib, orqa devorining bir qismini tashkil qiladi. Shilliq parda nisbatan qalin, burmalari yaxshi bilinadi, bezlari yaxshi takomillashmagan. Mushak qavati nisbatan yupqa bo'lib, ko'ndalang qavati kam rivojlangan.

Yangi tug'ilgan chaqaloq siydik qopining hajmi $50-80 \text{ sm}^3$, 5 yoshda $180-200 \text{ sm}^3$, balog'at yoshida $500-700 \text{ sm}^3$ bo'ladi. Uning shakli 1,5-2 yoshda noksimon, 5 yoshda olxo'ri shaklida bo'lsa, 10 yoshda tuxum, o'smirlarda esa kattalarnikiga o'xshash sharsimon shaklni oladi. Siydik qopi shaklining bunday o'zgarishi uning mushak qavati turli yosh davrlarida har xil o'sishiga bog'liq.

Erkaklar siydik chiqarish nayi

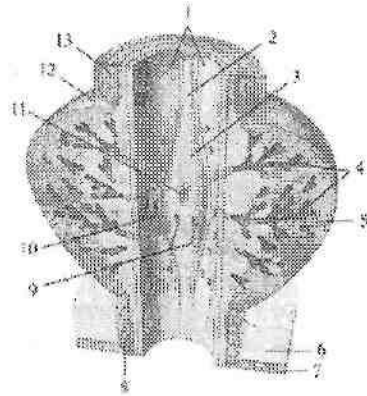
Erkaklarning siydik chiqarish nayi (**uretra masculina**) uzunligi 16-18 sm, kengligi 0,5-0,7sm bo'lgan, S-simon bukilgan nay shaklida (208-rasm). U siydik qopi devoridagi siydik chiqarish nayining ichki teshigidan (**ostium urethrae internum**) boshlanib, erlik olati

boshchasida joylashgan siydik chiqarish nayining tashqi teshigi (**ostium urethrae externum**) bilan tugaydi. Erkaklarning siydik chiqarish nayi quyidagi qismlardan iborat:

1. Siydik chiqarish nayining devor ichidagi qismi (**pars intramuralis** yoki **preprostatica**) prostata bezigacha davom etadi.

2. Siydik chiqarish nayining prostata bezi sohasidagi qismi (**pars prostatica**) nayning boshlang'ich qismi bo'lib, qovuq ostida joylashadi.

Bu qism prostata bezi ichidan o'tib uzunligi 2,5–3 sm (208-rasm). Uning orqa devorida uzunligi 1,5 sm keladigan urug' tepachasi (**colliculus seminalis**) joylashgan bo'lib, unga urug' otuvchi naycha teshigi ochiladi. Urug' tepachasi atrofida esa ko'p sonly prostata bezi chiqaruv naylarining teshiklari joylashadi. Urug' tepachasining ustida joylashgan siydik chiqarish nayining ichki sfinktori (**m. sphincter uretrae internus**) qisqarganida siydik bilan urug' suyuqligini qo'shilib ketishdan saqlab turadi.



208-rasm. Erkaklar siydik chiqarish nayining prostata qismi.

1–sinus prostaticus; 2–crista urethralis; 3–colliculus seminalis; 4–zona glandularum periurethralium; 5–substantia muscularis; 6–oraliqning chuqur yumshoq to'qimasi; 7–oraliq pardasi; 8–m. sphincter urethrae externus; 9–ductus ejaculatorius ni teshigi; 10–prostata bezi naychalarining teshigi; 11–utriculus prostaticus; 12–prostata; 13–m. sphincter uretrae internus.

3. Siydik chiqarish nayining parda qismi (**pars membranacea**) prostata bezi uchi bilan erlik olati so'g'oni o'rtasida joylashgan bo'lib,

eng qisqa (1,5 sm) va tor qismi hisoblanadi. Siydik chiqarish nayining parda qismi siydik-tanosil to'sig'idan o'tgan joyda siydik chiqarish naylining tashqi sfinktorini (*m. sphincter urethrae externus*) hosil qiluvchi ko'ndalang-targ'il mushak tolalari bilan o'ralgan.

4. Siydik chiqarish nayining to'rlangan qismi (*pars spongiosa*) uzunligi 12 sm ga yaqin bo'lib, erlik olatining to'rlangan tanasi ichida joylashgan. Erkaklarning siydik chiqarish nayi erlik olati boshchasi qismida kengayib, siydik chiqarish yo'lining qayiqsimon chuqurchasini (*fossa navicularis urethrae*) hosil qiladi. Erkaklarning siydik chiqarish nayi S-simon bukilgan bo'lib uch joyda: ichki teshik sohasida, siydik-tanosil to'siqdan o'tgan yerda va tashqi teshigi sohasida toraygan bo'ladi. Siydik chiqarish nayining ichki yuzasida shilliq qavat (*tunica mucosa*) bo'lib, unda siydik chiqarish nayining bezlari (*glandulae uretrales*) bor. Uning ostida bo'ylama mushak tolalaridan tashkil topgan mushakli qavati (*tunica muscularis*) joylashadi.

Rentgenoanatomiyasi. Erkaklarning siydik chiqarish nayi rentgenogrammada siydik nayiga nisbatan keng aniq soya shaklida ko'rinadi. Unda prostata, tor parda va keng g'ovak tana qismlari tafovut qilinadi.

Yangi tug'ilgan o'g'il bolaning siydik chiqarish nayi qovuq yuqori turgani uchun nisbatan uzun bo'ladi (5–6 sm). Uning to'rlangan qismini uzunligi 4,5 sm. Yoshga qarab uning ayrim qismlari bir xil o'smaydi. To'rlangan qismi tez o'sib, bolalikning ikkinchi davrida 2-marta kattalashadi. Siydik chiqarish nayining mushak qavati va tashqi sfinkteri 12–13 yoshlarda paydo bo'ladi.

Ayollarning siydik chiqarish nayi (*uretra feminina*) siydikni qovuqdan tashqariga chiqaruvchi elastik naycha (214-rasm). Ayollarda y erkaklarga nisbatan qisqa va keng. Uning uzunligi 2,5–3,5 sm, kengligi 8–12 mm bo'lgan biroz bukilgan nay shaklida. Uning ichki teshigi qovuq devoridan boshlanadi va siydik-tanosil diafragmasidan o'tib, qin dahliziga uretrani tashqi teshigi bilan ochiladi. Teshik yumaloq shaklga ega va bolishsimon chekka bilan o'ralgan. Ayollarning siydik chiqarish nayi qinning oldingi devoriga birikib ketgan va unga parallel joylashgan.

Ayollar siydik chiqarish nayi devori shilliq va mushak qavatlardan iborat. Shilliq qavatda (*tunica mucosa*) bo'ylama burmalar va bezlar bor. Mushak qavati (*tunica muscularis*) ichki bo'ylama va tashqi halqasimon qavatdan iborat. Ayollar siydik chiqarish nayi siydik-

tanosil to'siqdan o'tgan joyda siydik chiqarish nayining ixtiyoriy sfinkterini hosil qiluvchi mushak tolalari bilan o'ralgan bo'ladi.

Yangi tug'ilgan qiz bolaning siydik chiqarish nayi uzunligi 2,3-3 sm. U nisbatan keng va pastki qismi bukilgan. Uning mushak qavati va tashqi sfintori 12-13 yoshlarda takomillashadi.

Jinsiy a'zolar tizimi

Jinsiy a'zolar (**organa genitalia**) jinsni belgilovchi erkaklar va ayollarning ichki va tashqi jinsiy a'zolaridan iborat.

Jinsiy a'zolarining taraqqiyoti

Pushtda dastlab farqsiz ichki va tashqi jinsiy a'zolar paydo bo'lib, keyinchalik ular erkaklar yoki ayollar jinsiy a'zolariga aylanadi. Jinsiy bezlar homilaning rivojlanish davrining 4-haftasida birlamchi buyrakning ichki tomonida joylashgan pusht epiteliyidan paydo bo'ladi. 5-haftada birlamchi buyraklar va mezoneftral nay yonida paramezoneftral nay hosil bo'lib, siydik tanosil bo'shliqqa ochiladi.

Homila taraqqiyotining 7-haftasida rivojlanayotgan jinsiy bezlar moyakka yoki tuxumdonga aylana boshlaydi. Moyak hosil bo'lsa mezoneftral nay erkaklar jinsiy bezining chiqaruv naylariga aylanadi, paramezoneftral nay esa yo'qolib ketadi. Tuxumdon hosil bo'lsa, paramezoneftral naydan bachadon nayi, bachadon va qinning yuqori qismi hosil bo'ladi. Mezoneftral nay esa qoldiq a'zolariga aylanadi.

Taraqqiyotning 7-oyida rivojlanayotgan erkaklar jinsiy bezini o'ragan biriktiruvchi to'qimadan oqliq parda hosil bo'ladi. Moyak hosil bo'lganida birlamchi buyrak nayidan moyakning olib ketuvchi naychalari, mezoneftral nayning yuqori uchidan moyak ortig'i nayi (**ductus epididymidis**) hosil bo'ladi. Uning moyak ortig'idan pastki qismi atrofida mushak parda hosil bo'lib urug' olib ketuvchi nayga (**ductus deferens**) aylanadi va erkaklarning siydik chiqarish nayiga ochiladi. Paramezoneftral nayning kaudal qo'shilgan uchlaridan prostata bezi sohasidagi xaltacha (**utrunculus prostatitis**) hosil bo'ladi.

Prostata bezi hosil bo'layotgan uretra epiteliyidan 50 ga yaqin hujayra tizimchasi shaklida paydo bo'lib, ulardan bez bo'lakchalari hosil bo'ladi.

Bulbouretral bezlar siydik chiqarish nayi to'rlangan qismining epiteliy bo'rtmalaridan rivojlanadi.

Tuxumdonda po'stloq va mag'iz moddalari paydo bo'lganidan keyin uning ichiga qon tomirlar va nervlar o'sib kiradi. Paramezoneftral naylardan bachadon naylari, uning distal qo'shilgan qismidan

bachadon va qinning proksimal qismi hosil bo'ladi. Qinning distal qismi va dahlizi siydik-tanosil bo'shlig'idan rivojlanadi.

Tashqi jinsiy a'zolarning rivojlanishi

Homila 6 haftalik bo'lganida tananing pastki qismida, dum suyagi qarshisida yoriqqa o'xshagan teshik paydo bo'ladi va kloakaga qo'shiladi. 8 haftalik homilada bu teshik atrofida tashqi tanosil a'zolarning belgilari hosil bo'ladi: 1) yoriqning ust tomonida jinsiy do'mboq hosil bo'ladi; 2) yoriqning ikki cheti teri (jinsiy) burmasiga aylanadi; 3) shu jinsiy do'mboq bilan teri burmasi atrofida jinsiy bolish paydo bo'ladi. Agar homila o'g'il bo'lsa jinsiy do'mboq uzunasiga tez o'sadi va uning ichida g'ovak tana paydo bo'ladi. Jinsiy do'mboq o'sgan sari teshikning ikki chetidagi teri burmasi ham u bilan birga uzayib chetlari bir-biri bilan birikadi va siydik chiqarish nayini hosil qiladi. Ikki yon tomondagi jinsiy bolishlar pastga tomon o'sib o'zaro qo'shiladi va yorg'oqni hosil qiladi.

Agar homila qiz bo'lsa jinsiy do'mboq juda sekin o'sadi va klitorga aylanadi. Teri burmasi va jinsiy bolishlar esa tez o'sadi, ammo ularning erkin chekkalari bir-biri bilan qo'shilmaydi. Teri burmalaridan kichik jinsiy lablar, jinsiy bolishlardan esa katta jinsiy lablar hosil bo'ladi.

Jinsiy a'zolar anomaliyalari

Taraqqiyot davrida jinsiy a'zolarini noto'g'ri rivojlanishi yoki yetarli darajada rivojlanmasligi turli xil anomaliyalarga (g'ayri tabiiyliklar) olib kelishi mumkin. Erkaklarda erlik olatining pastki tomonida jinsiy burmaning birikmasligi natijasida siydik chiqarish nayi hosil bo'lmay, ochiq qolishi (**hypospadiya**) yoki siydik chiqarish nayi olatning ustiga o'tib, bitmay qolishi (**epispadiya**) kabi hollar ko'p uchraydi. Ba'zan jinsiy burma va jinsiy bolishning birikmasligi natijasida, siydik chiqarush nayi va yorg'oqning pastki tomoni ham birikmay ochiq qolishi mumkin. Bunday holda moyaklar o'smagan yorg'oq terisi ostida qoladi. Tashqi tanosil a'zolar ayollarning tanosil a'zolarini eslatgani uchun tashqi germafroditizm deb ataladi.

Ba'zan ancha yaxshi rivojlangan erlik olati, yorg'oq bilan bir qatorda, ayollarga mansub tashqi tanosil a'zolari ham rivojlanishi (ikki jinslik) mumkin. Odatda bu a'zolaridan biri faoliyat jihatidan ustun turadi.

Ba'zan ayollarda klitor kuchli taraqqiy etib, erlik olatiga o'xshab qoladi va ikki jinslik paydo bo'ladi. Ikki jinslilik ikki turda: soxta va chin holatlarda uchraydi. Soxta ikki jinslilik o'z navbatida erkaklik va ayollar germafroditizmi shakllarida uchraydi. Unda bir jinsning jinsiy a'zolari ko'proq taraqqiy etgan bo'ladi. Chin germafroditizm kam uchraydi. Unda ikki jinsning jinsiy a'zolari taraqqiy etgan bo'ladi. Ayollarda ba'zan kichik jinsiy lablar pastda siydik chiqarish nayi uchun kichik teshik qoldirib bitib ketadi.

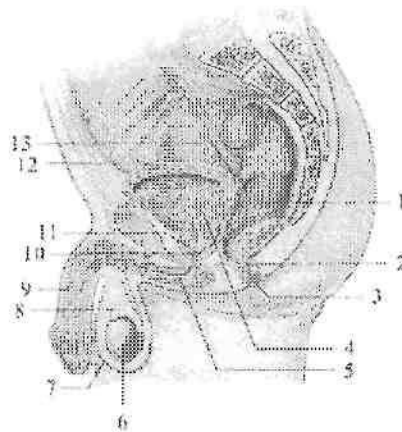
Ayollar ichki jinsiy a'zolarining hosil bo'lishida ayrim o'zgarishlar bo'lib, turli xil anomaliyalar vujudga kelishi mumkin. Ba'zi hollarda tuxumdon bitta yoki qo'shimcha tuxumdon paydo bo'lishi mumkin. Paramezoneftral naylarning birikishida o'zgarish ro'y bersa, bachadon va qin anomaliyalari vujudga keladi. Bachadon va qin anomaliyalari har xil bo'lishi mumkin. Bular: to'siqli bachadon (**uterus septus**), bitta bachadon bo'shlig'i to'siq bilan ikkiga ajralgan; ikki shoxli bachadon (**uterus bicornus**), bachadonning tubi ikki shoxga ajralgan; mustaqil ikkita bachadon (**uterus didelphis**), shuningdek ikkita bachadon va ikkita qin holatida uchrashi mumkin.

Erkaklarning jinsiy a'zolari

Erkaklarning jinsiy a'zolari ichki va tashqi a'zolarga bo'linadi (209-rasm). Ichki jinsiy a'zolarga moyak, moyak ortig'i, prostata, urug' bezlari, urug' olib ketuvchi nay, bulbouretal bezlari va urug' tizimchasi kiradi. Tashqi tanosil a'zolariga erlik olati va yorg'oq kiradi.

Moyak (**testis**, grekcha – **orchis**) juft jinsiy bez (210-rasm) bo'lib, u erkaklar jinsiy hujayrasi spermatozoidlarni hosil qilish bilan birga, qonga erkaklarning jinsiy gormoni testosteronni ham chiqaradi.

Shuning uchun u aralash bezlar turkumiga kiradi. Moyaklar yorg'oq ichida joylashib, o'zaro to'siq bilan ajralib turadi. Chap moyak biroz pastroqda joylashadi. Moyak oval shaklda bo'lib, ikki yon tomondan biroz yassilashgan. Uning yassi medial yuzasini (**facies medialis**) bo'rtib chiqqan lateral yuzasidan (**facies lateralis**) oldingi va orqa chetlari (**margo anterior et posterior**) ajratib turadi. Orqa chetiga moyak ortig'i yopishgan bo'ladi. Moyakda ikki: ustki uchi (**extremitas superior**) va pastki uchi (**extremitas inferior**) tafovut qilinadi.

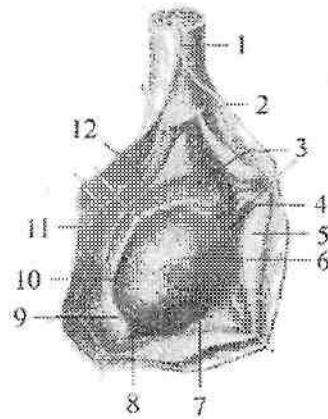


209-rasm. Erkaklarning jinsiy a'zolari.

1—rectum; 2—canalis analis; 3—m. sphincter ani; 4—vesica urinaria; 5—uretra masculina; 6—testis; 7—scrotum; 8—epididymis; 9—penis; 10—ductus ejaculatorius; 11—prostata; 12—ductus deferens; 13—glandula seminales.

Moyakning o'rtacha uzunligi 4 sm, kengligi 3 sm, qalinligi 2 sm, og'irligi 20 – 30 g. Moyakning ust tomondan oqliq parda (**tunica albuginea**) qoplagan bo'lib, uning ostida moyak parenximasi (**parenchyma testis**) joylashgan.

Moyakning orqa cheti ichki tomonidan moyak parenximasiga biriktiruvchi to'qima o'siqlari kirib, moyak oralig'ini (**mediastinum testis**) hosil qiladi. Undan yelpug'ich kabi boshlangan yupqa biriktiruvchi to'qimali moyak to'siqchalari (**septula testis**) oldinga qarab yo'nalib, moyak parenximasini konus shaklidagi 250–300 moyak bo'lakchalariga (**lobuli testis**) ajratadi. Har bir bo'lakcha ichida spermatozoid ishlab chiqaruvchi epiteliyi bo'lgan 2–3 burama urug' naychalari (**tubuli seminiferi contorti**) bo'ladi (211-rasm). Bu naychalarning uzunligi 70–80 sm, kengligi 150–300 mkm. Ular orqa tomonga yo'nalib bir-biri bilan qo'shiladi va to'g'ri urug' naychalarini (**tubuli seminiferi recti**) hosil qiladi. To'g'ri urug' naychalari moyak oralig'iga kirib, moyak to'rini (**rete testis**) hosil qiladi. Moyak to'ridan 12 – 15 ta moyakning urug' olib ketuvchi naychalari (**ductuli efferentes testis**) chiqib, moyak ortig'i boshchasiga qarab yo'naladi (211-rasm).



210-rasma. O'ng moyak va moyak ortig'i. Yon tomoni.

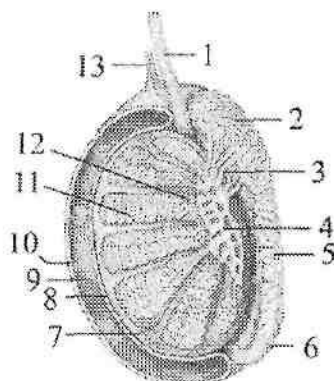
1—funiculus spermaticus; 2—fascia spermatica interna; 3—caput epididymidis; 4—appendix testis; 5—tunica vaginalis testis; 6—testis; 7—margo anterior; 8—extremitas inferior; 9—lig. epididymidis inferior; 10—cauda epididymidis; 11—corpus epididymidis; 12—sinus epididymidis.

Moyak ortig'i (**epididymis**) erkaklarda spermatozoidni etilishi, to'planishi va harakatlanishi uchun xizmat qiladi. Moyak ortig'i spermatozoidlarni o'tkazuvchi uzun tor nay bo'lib, ko'p mara buralgan zich hosiladan iborat. U yorg'oqning ichida (210-rasm) moyakning orqa va usti bo'ylab joylashgan. Moyak ortig'i nayining uzunligi 6–8 m.

Spermatozoidlar moyak ortig'iga moyakning urug' olib ketuvchi naychalari orqali o'tadi va unda ikki hafta davomida harakatlanadi. Spermatozoidlarning naydagi harakati nofaol bo'lib, u epiteliy kiprikchalarining urishi hisobiga bo'ladi. Nayda o'tayotgan davrda spermatozoidlar turli o'zgarishlarga uchrab, urug'intirish qobiliyatiga ega bo'ladi. Moyak ortig'ini dum qismida nay kengayadi va kengayma hosil qiladi. Uning bu qismida spermatozoidlar to'planadi.

Moyak ortig'ida kengaygan yuqori qismi — moyak ortg'ning boshchasi (**caput epididymis**), o'rta qismi — moyak ortg'ining tanasi (**corpus epididymis**) va toraygan pastki qismi — moyak ortig'ining dumi (**cauda epididymis**) tafovut qilinadi.

Moyak ortig'ining boshchasi keng, yumaloqlashgan bo'lib, moyakning ustki uchiga chiqib turadi. Moyakning urug' olib ketuvchi naychalari buralib moyak ortig'i boshchasida o'zaro yupqa to'siq bilan ajralgan konus shaklidagi 12–15 ta moyak ortig'ining bo'lakchalarini (**coni epididymidis**) hosil qiladi.



211-rasm. Urug' yo'llari chizmasi.

1—ductus deferens; 2—caput epididymidis; 3—ductuli efferentes testis; 4—rete et mediastinum testis; 5—corpus epididymidis; 6—cauda epididymidis; 7—tunica albuginea testis; 8—lamina viseralis tunica vaginalis testis; 9—cavitas tunica vaginalis testis; 10—lamina parietalis tunica vaginalis testis; 11—tubuli semeniferi contorti; 12—tubuli semeniferi recti; 13—processus vaginalis.

Bu naychalarning qo'shilishidan moyak ortig'ining naychasi (**ductus epididymidis**) hosil bo'ladi. Goho boshchada pudimentar pufaksimon hosila moyak ortig'ining o'smasi (**appendix epididymis**) uchraydi. Moyak ortig'ining tanasi tor, cho'zinchoq va uch qirrali, dumi esa urug'olib ketuvchi nayga davom etadi.

Moyak ortig'ining naychasi uning dumidan chiqqanidan so'ng urug' olib ketuvchi nayga aylanadi. Erkaklarning jinsiy hujayralari (spermatozoidlar) faqat moyakning burama urug' naychalarida ishlab chiqariladi.

Hujayralarni ixtisoslashgan epiteliy (Leytod epiteliyi) ishlab chiqaradi. Bu epiteliyni bitta hujayrasi to'rttadan sakkiztagacha spermatozoid beradi.

¹ Richard L. Drake, A.Wayne Vogl, Adam W.M. Mitchell. Gray's Anatomy for students (third edition) 2014, 469 bet

Moyak va moyak ortig'ining boshqa naychalari urug' olib ketuvchi naychalar hisoblanadi. Bu naychalarning qo'shilishidan moyak ortig'ining naychasi (**ductus epididymidis**) hosil bo'ladi. Spermatozoidlar suyuq qismini urug' bezlari va prostata ishlab chiqargan sperma tarkibiga kiradi.

Moyak homilada qorin bo'shlig'ida bo'ladi. U homilaning to'rtinchi bel umurtqasi qarshisidan sekin-asta pastga tomon siljishi bilan bir vaqtda takomillasha boradi. Moyak V bel umurtqasi qarshisiga kelganida, siydik tizimidan ajraladi va yorg'oq tomonga yo'naladi. Homila uch oylik bo'lganida moyak chov kanalining ichki teshigi oldiga kelib to'xtaydi va bu yerda uzoq vaqt turadi.

Moyak ustini qoplab turgan qorinparda oldinga ko'tarilib bo'rtma, uning qin o'sig'ini (**processus vaginalis peritonei**) hosil qiladi va moyak shu bo'rtmaga kiradi. Homila 7 oylik bo'lganida moyak chov kanalining ichiga kira boshlaydi. Shu bilan birga qorinparda hosil qilgan chuqurcha ham uzayib moyak bilan birga yo'naladi. Qorinpardadan tashqari moyak bilan urug' olib ketuvchi nay, qon tomirlar va nervlar ham chov kanali ichidan o'tishi natijasida urug' tizimchasi hosil bo'ladi.

Bola tug'ilishidan oldin yoki tug'ilish davriga kelib moyak yorg'oq ichida bo'ladi. Bu davrda moyakni o'ragan qorinparda ajraladi va moyakning qin pardasiga aylanadi. Agar moyakning tushish jarayoni buzilsa, moyak yorg'oqqa tushmay qorin bo'shlig'ida yoki chov kanalida ushlanib qolishi mumkin va natijada tug'ma nuqson paydo bo'ladi. Agar moyak bir tomonda tushmasa monarxizm, ikki tomonda tushmay qolsa kriporxizm deyiladi. Agar qorinparda bo'shlig'i bekilmay qolsa bolalarda tug'ma churra paydo bo'ladi.

Yangi tug'ilgan o'g'il bola moyagi yorg'oqda joylashgan bo'lib, o'rtacha uzunligi 10 mm, kengligi 5,6 mm, qalinligi 4,6 mm, og'irligi 0,2 g bo'ladi. Uning shakli yumaloq yoki loviyasimon bo'lib, oldingi cheti qavariq, orqasi botiq. Chap moyak o'ngiga nisbatan pastroq turadi. Bo'laklararo to'siq juda yupqa bo'lishiga qaramay moyak bo'laklardan iborat. Bo'laklari ichida urug' naychalari joylashgan. Ular kam buralgan bo'lib, ingichka va teshigi bo'lmaydi. Bola hayotining birinchi yilida moyak hajmi 1,5-2-marta, og'irligi esa 3-marta kattalashadi. Keyingi davrlarda moyakning o'ishi sekinlashib, balog'at davrida tezlashadi. Bu davrda uning uzunligi 20-25mm, og'irligi 2 g bo'lsa, 18-20 yoshda uzunligi 38-40 mm, og'irligi 20 g

bo'ladi. Yoshga qarab uning ichki tuzilishi ham o'zgaradi. Moyakni o'ragan parda va to'siqlar qalinlashib, ularda elastik tolalar paydo bo'ladi. Urug' naychalarida teshik paydo bo'ladi. Naychalar diametri o'smirlik davrida 2-marta, katta odamlarda 3-marta kattalashadi. Yoshga qarab naychalarning soni va uzunligi oshib boradi. 14 yoshda naychalar ichida jinsiy hujayralar paydo bo'lib, jinsiy gormonlar ishlab chiqarish tezlashadi.

Moyak ortig'i yangi tug'ilgan chaqaloqda nisbatan katta bo'lib, uning uzunligi 20 mm, og'irligi 0,12 g bo'ladi.

Moyak ortig'i nayining teshigi ochiq, devorida silliq mushak yaxshi rivojlangan. Moyak ortig'i birinchi 10 yilda sekin, keyin esa tez o'sadi. Balog'at yoshida naylar devorida silliq mushak tolalari qalinlashib biriktiruvchi to'qima zichlashadi va elastik tolalar paydo bo'ladi.

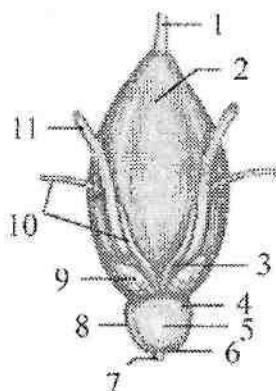
Urug' olib ketuvchi nay

Urug' olib ketuvchi nay (**ductus deferens**) juft naysimon a'zo bo'lib, u moyak ortig'i nayining bevosita davomidir. Uning uzunligi 40–45 sm, kengligi 2,5–3 mm, nay bo'shlig'ining kengligi 0,5 mm. Urug' olib ketuvchi nayda to'rt: yorg'oq, tizimcha, chov va chanoq qismlari tafovut qilinadi. Uning yorg'oq qismi (**pars scrotalis**) moyakni orqasida, tizimcha qismi (**pars funicularis**) urug' tizimchasi tarkibida joylashgan. Chov qismi (**pars inguinalis**) chov kanalining chuqur teshigidan chiqqandan so'ng, kichik chanoq devori bo'ylab pastga tushadi va chanoq qismini (**pars pelvica**) hosil qiladi. Chanoq qismi kichik chanoq bo'shlig'ida kengayib, duksimon urug' olib ketuvchi nay kengaymasini (**ampulla ductus defferentis**) hosil qilib tugaydi (213-rasm).

Kengaymaning uzunligi 3–4 sm, kengligi 1 sm. Uning pastki uchi torayib urug' bezining chiqaruv nayi bilan qo'shiladi. Urug' olib ketuvchi nayning devori qalin bo'lib, uch qavatdan iborat. Ichki shilliq qavat (**tunica mucosa**) 3–5 bo'ylama burmalar hosil qiladi. O'rta mushakli qavat (**tunica muscularis**) uch: ichki va tashqi bo'ylama, o'rta halqasimon qavatdan iborat.

Mushakli qavatning yaxshi rivojlanganligi uchun nay bo'shshamaydi va urug' tizimchasi tarkibida oson aniqlanadi. Tashqi biriktiruvchi to'qimali parda (**tunica adventitia**) nayni o'ragan biriktiruvchi to'qimaga o'tib ketadi.

Yangi tugʻilgan oʻgʻil bolaning urugʻ olib ketuvchi nayi ingichka boʻlib (212-rasm), diametri 0,62 mm. Nay boʻshligʻi yulduz shaklida, kengligi 0,15 mm. Uning qavatlarini yaxshi bilinsa-da, toʻqimalari yaxshi takomillashmagan. Shilliq qavatida elastik tolalar yoʻq. Mushak qavati boʻylama va halqasimon yoʻnalishga ega tolalardan iborat.



212-rasm. Yangi tugʻilgan oʻgʻil bolaning siydik qopi, prostata va urugʻ bezlari. Orqa tomondan koʻrinishi.

1-lig. umbilicale medianum; 2-vesica urinaria; 3-ampulla ductus deferentis; 4-basis prostatae; 5-facies posterior; 6-apex prostatae; 7-uretra; 8-prostata; 9-glandula seminalis; 10-ductus deferens; 11-ureter.

Urugʻ olib ketuvchi nay balogʻat davrigacha sekin oʻsadi. Balogʻat davrida uning oʻsishi tezlashib, 15 yoshda diametri 1,6 mm ga yetadi.

Urugʻ bezlari (**glandula seminales**) juft, suyuqlik ishlab chiqaruvchi aʼzo (213-rasm). U kichik chanoq boʻshligʻida urugʻ olib ketuvchi nay kengaymasining tashqi tomonida, prostata bezining usti va qovuqning orqa tomonida joylashgan. Unda qovuqqa qaragan oldingi va toʻgʻri ichakka qaragan orqa yuzalari bor. Urugʻ pufakchalarining uzunligi 5 sm, kengligi 2 sm va qalinligi 1 sm boʻlib, yuzasi gʻadir-budir. Agar uning ustini qoplagan pardani olib tashlab toʻgʻrilansa, uzunligi 10–12 sm, kengligi 0,6–0,7 sm li nay shaklini oladi. Urugʻ pufakchalarining yuqorigi kengaygan qismi asosi, oʻrta qismi tanasi va pastki toraygan qismi suyuqlik chiqaruv nayi (**ductus excretorius**) tafovut qilinadi. Urugʻ bezlarining devori uch: tashqi

biriktiruvchi to'qimali parda (**tunica adventitia**), o'rta mushakli qavat (**tunica muscularis**) va ichki shilliq qavatdan (**tunica mucosa**) iborat. Shilliq qavatda bo'ylama burmalari bor. Urug' bezlarining nayi urug' olib ketuvchi nayning oxirgi qismi bilan qo'shilib, urug' otuvchi nayni (**ductus ejaculatorius**) hosil qiladi va siydik chiqarish kanalining prostata qismiga ochiladi. Urug' otuvchi nayning uzunligi 2 sm, kengligi boshlanish qismida 1 mm, oxirida 0,3 mm bo'ladi. Urug' bezlarining suyuqligi spermatozoidlarni suyiltirib, spermani hosil qiladi.

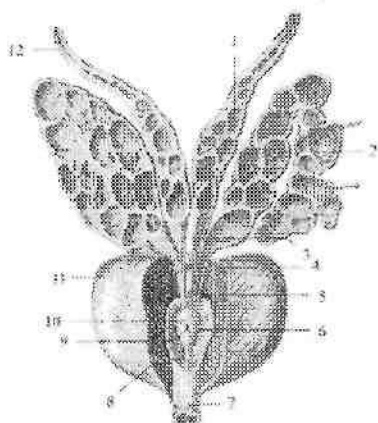
Yangi tug'ilgan o'g'il bolaning urug' bezlari juda qisqa, uzunligi 1 mm. U pona shaklida bo'lib, keng asosi 3 mm bo'lib yuqoriga qaragan (212-rasm). Ko'pincha usti silliq yoki biroz g'adir-budir, bo'shlig'i juda kichik. Bolalikning birinchi davrida urug' pufakchalari birmuncha yassilanib bo'shlig'i va burmalari kattalashadi. Balog'at yoshida urug' pufakchalarining o'sishi tezlashadi.

Yoshga qarab, urug' bezlarining joylashishi ham o'zgaradi. Yangi tug'ilgan chaqaloqda qovuq yuqori turgani uchun urug' bezlari yuqori joylashadi va hamma tomondan qorinparda bilan o'raladi. 2 yoshda u pastga tushadi va qorinparda uning uchiga tegib turadi.

Yangi tug'ilgan chaqaloqda urug' otuvchi nayning uzunligi 8–12 mm bo'ladi.

Prostata

Prostata (**prostata**) silliq mushak va bez qismlaridan iborat a'zo (213– rasm). U qovuq ostida joylashib, siydik chiqarish nayining boshlang'ich qismini o'z ichiga oladi. Bez oldindan orqaga biroz yassilashgan kashtan yong'og'iga o'xshash bo'lib, uning yuqoriga qaragan prostataning tubi (**basis prostatae**), pastga qaragan prostataning cho'qqisi (**apex prostatae**) tafovut qilinadi. Prostataning cho'qqisi pastga qaragan bo'lib, siydik-tanosil diafragmasida yotadi. Prostataning oldingi yuzasi (**facies anterior**) qov simfiziga qaragan bo'lib, undan bo'sh kletchatka va uni ichida joylashgan vena chigali vositasida ajralib turadi. Orqa yuzasi (**facies posterior**) to'g'ri ichak ampulasiga tegib, undan biriktiruvchi to'qimali qatlam bilan ajralib turadi. Prostata to'g'ri ichakka tegib turgani uchun uni tirik odamda to'g'ri ichakning oldingi devori orqali paypaslab ko'rish mumkin. Prostataning kengligi 4 sm, uzunligi 3 sm, qalinligi 2 sm, og'irligi 20–25 g.



**213-rasm. Prostata, urug' pufakchasi
va urug' olib ketuvchi nay kengaymasi.**

1—ampulla ductus deferens; 2—glandula seminales; 3—urug' olib ketuvchi hayning oxirgi qismi; 4—ductus excretorius; 5—ductus ejaculatorius; 6—colliculus semminalis; 7—uretra masculina; 8—crista uretralis; 9—utricleus prostaticus; 10—ductus ejaculatorius ning teshigi; 11—prostata; 12—ductus defferens.

Uning o'ng va chap bo'laklari (**lobus prostatae dexter et sinister**) bo'lib, ular o'zaro oldingi yuzasidan o'tgan uncha chuqur bo'lmagan egat vositasida ajralib turadi. Bez tubining orqa yuzasida siydik chiqarish nayi bilan urug' otuvchi nay o'rtasida bo'rtib chiqqan qismi prostataning toraygan qismi (**isthmus prostatae**) deyiladi. Uning bu qismi keksa odamlarda kattalashib ketib, siydik chiqaruv nayini berkitib qo'yishi mumkin.

Prostata tashqi tomondan prostataning g'ilofi (**capsula prostatica**) bilan o'ralgan. Tuzilishi jihatidan u parenxima (**parenchyma**) va mushak moddasidan (**substantia muscularis**) iborat.

Prostataning parenximasi asosan uning orqa va yon qismlarida joylashib, 30–40 ta naysimon alveolar bezlardan iborat. Prostataning naychalari (**ductuli prostatici**) erkaklar siydik chiqarish nayini urug' tepachasi sohasiga ochiladi (213-rasm).

Prostata spermatozoidlarning harakatini jadallashtiruvchi suyuqlik ishlab chiqaradi. Uning mushak to'qimasi ko'proq uning oldingi

qismida to'plangan bo'lib, siydik chiqarish nayining ixtiyordan tashqari qisqichini hosil qilishda qatnashadi.

Yangi tug'ilgan va emizikli bolalarda prostata aylana shaklida va nisbatan yuqori joylashadi. Uning cho'qqisi, tubi va bo'laklari yaxshi rivojlanmagan. Bu davrda prostataning uzunligi 15–17 mm, kengligi 13–14 mm bo'ladi. Bola hayotining birinchi yillarida prostata bezi asosan mushak va biriktiruvchi to'qimadan tuzilgan bo'lib, yumshoq va bez to'qimasi kam rivojlangan bo'ladi. U 2 yoshgacha sekin o'sib, 6 yoshdan so'ng uning o'sishi tezlashadi. Prostataning og'irligi yangi tug'ilgan chaqaloqda 0,82 g bo'lsa, erta bolalik davrida 1,5 g, balog'at davrida esa 8,8 g bo'ladi. Balog'at davrida uning bo'laklari yuzaga kelib, kattalarnikiga o'xshash shaklni oladi. Bu davrda prostataning bez qismi rivojlanib naychalari paydo bo'ladi va parenximasi qattiqlashadi.

Bulbouretral bezlar

Bulbouretral (Kuper) bezlar (*glandulae bulbourethralis*) juft a'zo (207– rasm). Ular siydik chiqarish nayining parda qismi orqasida, oraliqning chuqur ko'ndalang mushagi ichida joylashgan. Bu bezlar yumaloq shaklda, qattiqroq, diametri 0,3–0,8 sm bo'ladi. Tuzilishi jihatidan alveolar naysimon bezlar turkumiga kiradi. Bulbouretral bezning nayi (*ductus glandulae bulbourethralis*) ingichka va uzun (3–4 sm) bo'lib, erlik olati so'g'onini teshib o'tadi va siydik chiqarish nayiga ochiladi. Bulbouretral bezlar ishlab chiqargan yopishqoq suyuqlik erkaklar siydik chiqarish nayi shilliq pardasini siydik ta'siridan saqlaydi. Bolalarda bulbouretral bezlar ham balog'at davrida tez o'sadi.

Urug' tizimchasi

Urug' tizimchasi (*funiculus spermaticus*) uzunligi 15–20 sm yumaloq shaklda bo'lib, chov kanalining chuqur teshigidan moyakning yuqori uchigacha cho'zilgan bo'ladi. U moyakning yorg'oqqa tushish jarayonida hosil bo'ladi. Urug' tizimchasi tarkibiga *ductus defferens*, moyak, moyak ortig'i va urug' olib ketuvchi nayning arteriya, vena, limfa tomirlari va nervlari kiradi. Urug' tizimchasi tashqi tomondan ichki urug' fassiyasi, moyakni ko'taruvchi mushak va uning fassiyasi, hamda tashqi urug' fassiyasi bilan o'ralgan.

Yangi tug'ilgan o'g'il bolaning urug' tizimchasi nisbatan yo'g'on bo'lib, ko'ndalang o'lchami 4–4,5 mm bo'ladi. Uning tarkibiga urug' olib ketuvchi nay, qorinpardaning qin o'sig'i, moyak, moyak ortig'i, qon, limfa tomirlari va nervlari kiradi. Ularning hammasi ichki urug' fassiyasi bilan o'ralgan. Moyakni ko'taruvchi mushak yaxshi

rivojlanmagan. Yoshga qarab urug' tizimchasi tarkibi o'zgaradi. Bola hayotining birinchi oylarida qorinpardaning qin o'sig'i bekilib, biriktiruvchi to'qimali tizimchaga aylanadi. Yosh bolalarda urug' tizimchasi elementlari orasida yog' to'qimasi paydo bo'lib, yoshga qarab sekin asta ko'payib boradi. Moyakni ko'taruvchi mushak balog'at davrida qalinlashadi. Urug' tizimchasi kengligi 15 yoshda 6 mm bo'ladi.

Erkaklarning tashqi jinsiy a'zolari

Erkaklarning tashqi jinsiy a'zolariga erlik olati va yorg'oq kiradi.

Erlik olati (**penis**) erkaklarda siydikni chiqarishga va urug'ni o'tishga xizmat qiladigan a'zo hisoblanadi. U uch qismdan iborat. Erlik olatining orqa qismi – erlik olatining ildizi (**radix penis**) qov suyaklariga birikkan. Uning oldingi erkin qismi – erlik olatining tanasining (**corpus penis**) oldingi yuqorigi yuzasi – erlik olatining orqa tomoni (**dorsum penis**) deb ataladi. Erlik olati tanasi yupqa, oson suriluvchi teri bilan qoplangan. Bu teri yuqori tomonga qov terisiga, pastga esa yorg'oq terisiga o'tib ketadi. Erlik olati tanasining oldingi qismida uning terisi erlik olati boshchasini yopuvchi yaxshi bilingan teri burmasini – erlik olatining kertmagini (**preputium penis**) hosil qiladi va olat bo'yniga birikadi. Erlik olati boshchasining pastki tomonida kertmak olat boshchasi bilan siydik chiqaruv kanalini tashqi teshigigacha boruvchi erlik olatining kertmagining yuganchasini (**frenulum preputii**) hosil qilib birikadi. Erlik olatining oldingi qismi erlik olatining boshchasi (**glans penis**) bo'lib tugaydi. Unda kengaygan qismi – boshchaning toji (**corona glandis**) va toraygan boshchaning bo'ynchasi (**collum glandis**) tafovut qilinadi. Olat boshchasi cho'qqisida erkaklarning siydik chiqaris nayining tashqi teshigi (**ostium uretræ externum**) joylashgan. Teri burmasining ichki yuzasi va erlik olatining boshchasi erlik olati tanasi terisidan farq qiluvchi yupqa, nozik teri bilan qoplangan. Erlik olatining kertmigi ichki yuzasi terisida erlik olatining uchidagi bezlar (**glandulae preputiales**) bo'ladi.

Erlik olati ustida yonma-yon joylashgan juft erlik olatining g'ovakli tanasi (**corpus cavernosum penis**) va ularning ostida yotgan toq erlik olatining to'rlangan tanasidan (**corpus spongiosum penis**) iborat. Erlik olatining juft g'ovakli tanasining har biri silindr shaklida bo'lib, orqa uchlari o'tkirlashib, erlik olatining oyoqchalarini (**crura penis**) hosil qilib, qov suyaklarining pastki shoxlariga birikadi. Ularni ust tomondan g'ovakli tananing oqliq pardasi (**tunica albuginea**)

corporum cavernosorum) o'ragan bo'lib, bu parda ularning o'rtasida erlik olatining to'sig'ini (**septum penis**) hosil qiladi. Erlik olatining toq to'rlangan tanasi orqa tomonda kengayib erlik olatining so'g'onini (**bulbus penis**) hosil qilsa, oldingi uchi qalinlashib olat boshchasini hosil qiladi. Erlik olatining to'rlangan tanasi tashqi tomondan to'rlangan tananing oqliq pardasi (**tunica albuginea corporis spongiosi**) bilan o'ralib ichidan siydik chiqarish nayi o'tadi. Erlik olatining g'ovakli va to'rlangan tanalari endoteliy bilan qoplangan ko'pgina bo'shliqlardan iborat bo'lib, qon bilan to'lganida ular kengayib, erlik olati tanasi shishib qattiqlashadi (erlik olati ereksiyasi). Erlik olatining g'ovakli va to'rlangan tanalarining katakchalarini (**cavernae corporum cavernosum et corporis spongiosi**) devorini oqliq pardadan chiqqan erlik olatining g'ovakli va to'rlangan tanasining ko'ndalang kesishgan tolalari (**trabeculae corporum cavernosum** va **trabeculae corporis spongiosi**) hosil qiladi.

Erlik olatining g'ovakli va to'rlangan tanalarini ust tomondan erlik olatining yuza va chuqur fassiyalari (**fascia penis profunda et fascia penis superficialis**) o'ragan bo'lib, yuza va chuqur erlik olatini ko'tarib turuvchi boylamlar bilan mustahkamlangan. Erlik olatining yuza ko'tarib turuvchi boylami qorinning oq chizig'i sohasidan boshlanib, erlik olatining yuza fassiyasiga birikadi. Erlik olatining chuqur ko'tarib turuvchi boylami qov simfizining pastki qismidan boshlanib, g'ovakli tananing oqliq pardasiga birikadi.

Erlik olati yangi tug'ilgan o'g'il bolada qisqa, uzunligi 2–2,5 sm bo'ladi. Erlik olatining g'ovakli tanasi kam taraqqiy etgan. Erlik olatining to'rlangan tanasi yaxshi rivojlangan bo'lsa ham, uning so'goni o'lchami kichik bo'ladi. Erlik olati terisi harakatchan bo'lib, uning boshchasi sohasida kerimak hosil qiladi. Bu kerimak uzun bo'lib, erlik olati boshchasini berkitib turadi. Erlik olati balog'at davrigacha sekin o'sadi, so'ng uning o'sishi tezlashadi.

Yorg'oq (**scrotum**) erlik olati ildizining orqasida va ostida yotadi. U ikki alohida bo'limgan iborat bo'lib, ularda moyaklar joylashadi. Yorg'oqda 7 qavat joylashgan moyak pardalari tafovat qilinadi.

1. Yorg'oq terisi tananing boshqa qismlari terisiga nisbatan yupqa va rangi to'qroq bo'lib, burmalar hosil qiladi, tuklar bilan qoplangan bo'ladi.

2. Go'shtdor parda (**tunica dartos**) teri osti yog' qatlami o'rnida, chov sohasi va oraliqni biriktiruvchi to'qimasidan hosil bo'ladi.

Tarkibida silliq mushak va elastik tolalari ko'p. Go'shtdor parda ikkala moyak o'rtasida yorg'oq to'sig'ini (**septum scrotii**) hosil qilib, o'ng moyakni chapidan ajratib turadi. Yorg'oq yuzasida to'siqlarning birikish chizig'i sagittal yo'nalgan yorg'oq chokiga (**raphe scroti**) to'g'ri keladi.

3. Tashqi urug' fassiyasi (**fascia spermatica externa**) qorin yuza fassiyasining davomi hisoblanadi.

4. Moyakni ko'taruvchi mushak fassiyasi (**fascia cremasterica**) shu nomli mushakni qoplab turadi.

5. Moyakni ko'taruvchi mushak (**m. cremaster**) qorinning ko'ndalang va ichki qiyshiq mushaklaridan boshlangan mushak tolalaridan iborat.

6. Ichki urug' fassiyasi (**fascia spermatica interna**) qorin ko'ndalang fassiyasining hosilasi hisoblanadi.

7. Moyakning qinli pardasi (**tunica vaginalis testis**) qorin pardaning qismi bo'lib, pariyetal va visseral varaqlardan iborat. Ular o'rtasida yopiq seroz bo'shliq (**cavum vaginale**) bo'ladi (210-rasm).

Yangi tug'ilgan o'g'il bolaning yorg'og'i nisbatan kichik bo'lib, uning go'shtdor qavati yaxshi rivojlangani uchun terisi burmalar hosil qiladi. Yorg'oq terisi o'rtasida chok bo'lib, u olatning pastki yuzasiga o'tib ketadi. Yorg'oq balog'at davrigacha kam o'zgaradi, keyin esa tez o'sadi va terisida pigmentlar ko'payadi.

Ayollarning jinsiy a'zolari

Ayollarning jinsiy a'zolari ikki guruhga bo'linadi. Ichki jinsiy a'zolarga tuxumdon, bachadon, bachadon nayi va qin, tashqi jinsiy a'zolarga ayollarning jinsiy sohasi va klitor kiradi.

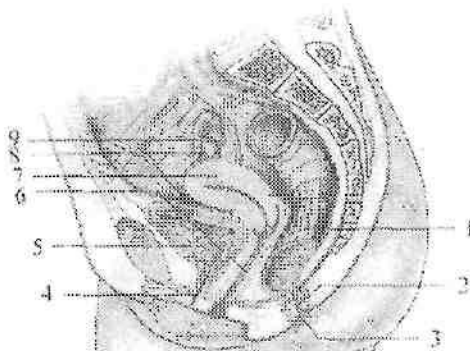
Tuxumdon

Tuxumdon (**ovarium**) juft ayollar jinsiy bezi bo'lib (214,215,216-rasm), kichik chanoq bo'shlig'ida joylashgan. Unda ayollar jinsiy hujayralari (tuxum hujayra) rivojlanib yetiladi va jinsiy gormonlar ishlab chiqariladi.

Tuxumdon cho'zinchoq shaklda bo'lib, oldindan orqaga qarab biroz yassilashgan. U och pushti rangli, tuqqan ayollarda usti g'adirbudir bo'ladi.

Tuxumdonning uzunligi 2,5–5,5 sm, kengligi 1,5–3 sm, qalinligi 2 sm, og'irligi 5–8 g. Unda medial yuzasi (**facies medialis**) va lateral

yuzasi (**facies lateralis**), qavariq (orqa) erkin chekkasi (**margo liber**) va oldingi tutqichli chekkasi (**margo mesoovaricus**) tafovut qilinadi. Tuxumdonning tutqichli chekkasida botiqlik, tuxumdon darvozasi (**hilum ovarii**) joylashgan. Undan arteriya va nervlar tuxumdon ichiga kirsa, vena va limfa tomirlar chiqadi. Tuxumdonning bachadon nayiga qaragan uchi (**extremitas tubaria**) va bachadonga qaragan uchi (**extremitas uterina**) bo'lib u bachadonga tuxumdonning xususiy boylami (**lig. ovarii proprium**) vositasida birikkan. Bu boylam yumaloq tizimcha shaklida bachadonning keng boylami varaqlari ichida yotadi. U tuxumdonning bachadon uchidan boshlanib, bachadonning lateral burchagiga birikadi. Bundan tashqari tuxumdonni ushlab turuvchi boylami (**lig. suspensorium ovarii**) bor. U kichik chanoq bo'shlig'i devoridan tuxumdonga keluvchi qorinparda burmasidan iborat. Bu boylam ichida tuxumdonning qon tomirlari va fibroz tolalar joylashgan. Tuxumdon bachadonning keng boylami orqa varag'idan boshlanib, uning tutqichli qirrasiga birikkan qisqa tutqich bilan mustahkamlanadi. Tuxumdon tashqi tomondan bir qavatli pusht epiteliyi bilan qoplangan bo'lib, uning ostida pishiq biriktiruvchi to'qimali oqliq parda (**tunica albuginea**) yotadi.



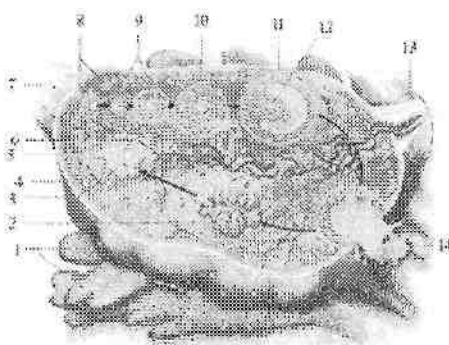
214-rasm. Ayollarning jinsiy a'zolari.

1—rectum; 2—canalis analis; 3—sphincter ani; 4—uretra feminina; 5—vesica urinaria; 6—vagina; 7—uterus; 8—ovarium; 9—tuba uterina.

Tuxumdonning asosiy moddasi (**stroma ovarii**) ichki va tashqi qavatga ajratiladi (215-rasm). Ichki qavat o'rtada joylashib, tuxumdonning mag'iz moddasi (**medulla ovarii**) deb ataladi. U

yumshoq biriktiruvchi to'qima, qon va limfa tomirlar, hamda nervlardan iborat.

Tashqi qavat tuxumdonning po'stloq moddasi (**cortex ovarii**) yetilgan follikulalar (graaf pufakchalari) (**folliculi ovarici maturis**), birlamchi follikulalar (**folliculi ovarici primarii**) va tuxumdonning pufakchali xaltachalari (**folliculi ovarici vesiculosi**) bo'ladi (215-rasm). Yetilgan follikulaning ichida ayollar jinsiy hujayralari bo'ladi. Follikula pufakchalari tuxumdonning yuza qavatiga yaqinlashib yoriladi va tuxum hujayra qorin bo'shlig'iga chiqib bachadon nayi shokilalari yordamida bachadon nayining qorin bo'shlig'iga ochilgan teshigi orqali bachadon nayiga kiradi. Yorilgan follikula o'rnida qon bilan to'la pufak qolib, sariq tana (**corpus luteum**) hosil bo'ladi. Tuxum hujayra urug'lanmasa sariq tana kichrayib oqimtir tanaga (**corpus albicans**) aylanadi (215-rasm).



215-rasm. Tuxumdonning tuzilishi. Tuxum hujayraning etilishi bosqichlari.

1-fimbria ovarica; 2-sariq tana; 3-oqimtir tana; 4-tunica albuginea; 5-cortex ovarii; 6-meddulla ovarii; 7-lig. ovarii proprium; 8-primordial folikullalar; 9-birlamchi folikullalar; 10-ikkilamchi folikullalar; 11-yetilgan folikulla; 12-tuxum hujayra; 13-lig.suspensorium ovarii; 14-tuxum hujayraning chiqishi.

Tuxum hujayra urug'lanib, homila hosil bo'lsa, sariq tana kattalashib diametri 1,5-2 smga yetadi va **corpus luteum graviditalis** deyiladi. U o'zidan sariq tana gormonini ishlab chiqarib, homilaning o'sishida ishtirok etadi. Follikulalar yorilib tuxum hujayra chiqqan sari tuxumdon kichrayib, yuzasi burishib qoladi.

Tuxumdon yangi tug'ilgan qiz bolada silindr shaklida. Uning uzunligi 1,9 sm, kengligi 3–7 mm, qalinligi 2,5 mm, og'irligi 0,16 g. Tuxumdon yuqori 5–bel umurtqasi sohasida katta bel mushagini oldingi yuzasida joylashgan. 3–5 yoshlarda tuxumdon pastga tushib o'z o'qi atrofida aylanishi natijasida ko'ndalang holatni oladi. Bolalikning birinchi davri oxirida tuxumdon kichik chanoq bo'shlig'iga tushib, doimiy joyini egallaydi.

Yangi tug'ilgan va emizikli qiz bolalarda tuxumdonning yuzasi silliq, bir qavat pusht epiteliyi bilan qoplangan bo'ladi. Uning ostida oqliq parda yotadi.

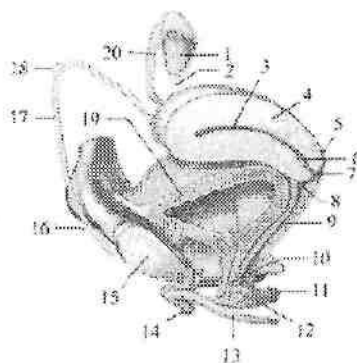
Yangi tug'ilgan qiz bola tuxumdoni kesmasida tuxumdonning po'stloq moddasi keng, mag'iz moddasi yumshoq tuzilishga ega. Unda qon tomirlar va biriktiruvchi to'qima ko'p bo'lib, po'stloq va mag'iz moddalari bir-biridan ma'lum bir chegara bilan ajralmagan bo'ladi. Tuxumdonning po'stloq moddasida 300–400 ming yetilmagan follikulalar bor. Emizikli davrda birlamchi follikulalar paydo bo'ladi. Yoshga qarab uning po'stloq moddasi yupqalashib, follikulalar soni kamayadi va o'smirlik davrida har bir tuxumdonda 10 mingga yaqin follikula qoladi. Bu davrda tuxum hujayra birin-ketin yetila boshlaydi va birlamchi follikulalar ikkilamchi – pufakli follikulalarga aylanadi. Bu davrda tuxumdon gormonlar ishlab chiqara boshlaydi. Bu gormonlar ta'sirida ayollarning jinsiy a'zolari rivojlanadi va ikkilamchi jinsiy belgilar paydo bo'ladi. O'smirlik davrida yetilgan follikulalarning shishishi va sariq tananing hosil bo'lishi bilan birga tuxumdon yuzasida g'adir-budirlik paydo bo'ladi.

Tuxumdonning uzunligi 7 yoshda 2,5 sm bo'lsa, o'smirlik davrida tez o'sib 5 sm, kengligi 3 sm, qalinligi 1,5 sm etadi. Tuxumdonning og'irligi emizikli davrda 0,84 g, 7 yoshda 3,3 g, o'smirlik davrida esa 6,03 g.

Bachadon

Bachadon (**uterus**) toq mushakdan tuzilgan a'zo bo'lib, unda homila rivojlanadi (214,215,216-rasm). U noksimon shaklda bo'lib, oldindan orqaga qarab yassilashgan bo'ladi. Bachadon kichik chanoq bo'shlig'i o'rtasida qovuqni orqasida, to'g'ri ichakning oldida joylashgan. Unda bachadon tubi, bachadon tanasi va bachadon bo'yni tafovut qilinadi.

Bachadon tubi (**fundus uteri**) unga bachadon naylari kiradigan chiziqdan yuqorida do'ng shaklida ko'tarilib turadigan qismi.



216-rasm. Ayollarning jinsiy a'zolari.

1—ovarium; 2—lig. ovari proprium; 3—cavitas uteri; 4— uterus; 5—pars posterior fornicis vaginae; 6—canalis cervicis uteri; 7—ostium uteri; 8—pars anterior fornicis vaginae; 9—vagina; 10—uretra feminina; 11— glandula vestibularis majoris; 12—bulbus vestibule; 13—crus clitoridis; 14—glans clitoridis; 15—symphysis pubica; 16—annulus inguinalis superficialis; 17—lig teres uteri; 18—annulus inguinalis profundus; 19—vesica urinaria; 20—tuba uterina

Bachadonning konus shaklidagi o'rta katta qismi bachadon tanasi (**corpus uteri**) hisoblanadi. U pastga tomon torayib yumaloq bachadon bo'yniga o'tib ketadi. Tananing bo'yinga o'tish joyi torayib bachadonning toraymasini (**isthmus uteri**) hosil qiladi.

Bachadon bo'yni (**cervix uteri**) bachadonning pastki qismini tashkil qiladi. Uning o'rtasida bachadon bo'ynining kanali (**canalis cervicis uteri**) joylashgan bo'lib, bir uchi bachadon bo'shlig'iga, ikkinchi uchi qinga ochiladi. Bachadon bo'ynining kanalida shilimshiq bo'lib, himoya vazifasini bajaradi. Tug'ruq vaqtida bachadon bo'yni 10 smgacha ochiladi. Bachadon bo'yni ikki: bachadon bo'ynining qin usti qismi (**portio supravaginalis cervicis**) va bachadon bo'ynining qin ichi qismi (**portio vaginalis cervicis**) tafovut qilinib uni oyna bilan ko'riladi. Bachadon bo'ynining qin ichi qismiga bachadon teshigi (**ostium uteri**) ochiladi. Bu teshik tug'magan ayollarda yumaloq yoki cho'zinchoq shaklda, tuqqan ayollarda esa ko'ndalang tirqish shaklida bo'ladi. Bachadon teshigi oldingi va orqa lablar (**labium anterius et posterius**) bilan chegaralanib turadi. Orqa lab yuqqa bo'lib, unga qin devori yuqoriroq birikadi. Bachadonning

siydik qopchasiga qaragan oldingi yuzasi (**facies vesicalis** yoki **anterior**), ichaklarga qaragan orqa yuzasidan (**facies intestinalis** yoki **posterior**) o'ng va chap chekkalari (**margo uteri dexter et margo uteri sinister**) bilan ajrab turadi.

Katta yoshdagi ayollar bachadonining o'rtacha uzunligi 7–8 sm, kengligi 4 sm, qalinligi 2–3 sm, og'irligi tug'magan ayollarda 40–50 g, tuqqan ayollarda 80–90 g bo'ladi.

Bachadon devori qalin bo'lib, tor uchburchak shaklidagi bachadon bo'shlig'ini (**cavitas uteri**) chegaralab turadi (216-rasm). Uchburchakning asosi bachadon tubiga qaragan bo'ladi. Uning burchaklari torayib bachadon nayining bachadonga ochilgan teshigini quyg'ichsimon botiqligini hosil qiladi. Bachadon bo'shlig'ining uchi esa pastga bachadon bo'yniga qaragan bachadon bo'ynining kanaliga (**canalis cervicis uteri**) o'tib ketadi va qinga bachadon teshigi bo'lib ochiladi (216-rasm).

Bachadon devori qalin bo'lib, tor uchburchak shaklidagi bachadon bo'shlig'ini (**cavitas uteri**) chegaralab turadi. Uchburchakning asosi bachadon tubiga qaragan bo'ladi. Uning burchaklari torayib bachadon nayining bachadonga ochilgan teshigini quyg'ichsimon botiqligini hosil qiladi. Bachadon bo'shlig'ining uchi esa pastga bachadon bo'yniga qaragan bachadon bo'ynining kanaliga (**canalis cervicis uteri**) o'tib ketadi va qinga bachadon teshigi bo'lib ochiladi. Bachadon bo'shlig'ining hajmi 4–6 sm³.

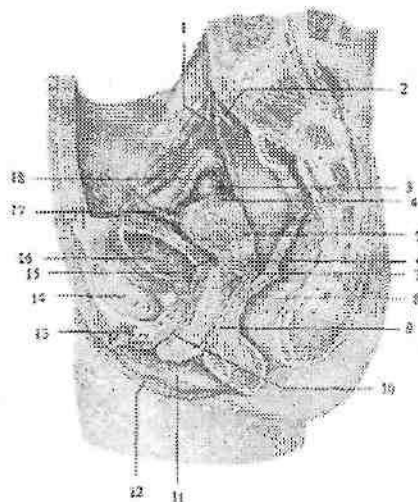
Bachadon devori uch qavatdan iborat.

Tashqi seroz parda (**tunica serosa**) yoki perimetriy (**perimetrium**) bachadon bo'ynining qin qismidan yuqorisini qoplagan qorinparda. Bachadonning siydik qopiga qaragan yuzasidan qorinparda siydik qopiga qovuq-bachadon chuqurchasi (**excavatio vesicouterina**) hosil qilib o'tadi. Bachadonning ichaklarga qaragan yuzasidan to'g'ri ichakka to'g'ri ichak-bachadon chuqurchasi (**excavatio rectouterina**) hosil qilib o'tadi.

Bachadonning chekkalarida uning oldingi va orqa yuzalarini qoplagan qorinparda o'zaro birikib bachadonning keng boylamini (**lig. latum uteri**) hosil qiladi. Bachadonning keng boylami kichik chanoq yon devoriga yo'nalib pariyetal qorinpardaga o'tib ketadi. Bu boylamning yuqori chekkasida bachadon nayi joylashgan bo'lib, boylamning nayga tegib turgan qismi bachadon nayi tutqichi (**mesosalpinx**) deyiladi. Bachadonning yumaloq boylami (**lig. teres**

uteri) bachadonning yuqori burchagidan boshlanib, yumaloq tizimcha shaklida bachadonning keng boylami varaqlari ichida yotadi. U chov kanalidan o'tib, katta jinsiy lablar sohasida tugaydi. Bachadonning bo'yin sohasida qorinparda ostida seroz osti asosni hosil qiluvchi bo'sh biriktiruvchi to'qima – bachadon atrofidagi kletchatka (**parametrium**) joylashgan.

O'rta mushakli qavat (**tunica muscularis**) yoki miometriy (**myometrium**) eng qalin qavat hisoblanadi. U bir-biri bilan kesishib joylashgan silliq mushak to'qimasi va elastik tolalarga boy biriktiruvchi to'qimadan iborat. Mushak dastalarining yo'nalishiga qarab unda uch: tashqi bo'ylama, o'rta halqasimon va ichki bo'ylama qavatlar tafovut qilinadi. Uning o'rta qavati nisbatan qalin bo'lib, qon va limfa tomirlariga boy. Bu qavat bachadon bo'yni sohasida yaxshi rivojlangan.



217-rasm. 13 yoshli qiz bola chanog'ini sagittal kesmasi.

1—ureter dexter; 2— a. iliaca communis; 3— ovarium; 4—fundus uteri; 5— corpus uteri; 6—cervix uteri; 7—excavatio rectouterina; 8—rectum; 9—vagina; 10—uretra feminina; 11—labium minus pudendi; 12—labium majus pudenda; 13—clitoris; 14—symphysis pubica; 15—excavatio vesicouterina; 16—vesica urinaria; 17—lig. teres uteri; 18—tuba uterina.

Ichki shilliq parda (**tunica mucosa**) yoki endometriyning (**endometrium**) qalinligi 3 mm bo'lib, uning yuzasi bachadon

bo'shlig'ida silliq bo'ladi. Bo'yin kanalida esa bitta bo'ylama burma va undan ikki tomonga o'tkir burchak ostida yo'nalgan palmasimon burmalar (*plicae palmatae*) bor. Bu burmalar bachadon bo'ynining oldingi va orqa devorida joylashib, bir-biriga tegib turadi va qin mahsulotlarini bachadonga kirishiga to'sqinlik qiladi. Bachadonning shilliq pardasi bir qavatli prizmatik epiteliy bilan qoplangan. Unda oddiy naysimon bachadon bezlari (*glandulae uterinae*) bor.

Bachadon kichik chanoq bo'shlig'ida erkin joylashib, oldinga siydik qopi ustiga engashib turadi. Bu holatni **antiversio uteri** deyiladi. Bu holatda bachadon tanasi bo'yni bilan oldinga ochilgan burchak **antiflexio uteri** hosil qiladi. Goho bachadon orqaga qarab egilgan holatda (**retroversio, retroflexio**) bo'ladi.

Yangi tug'ilgan qiz bolaning bachadoni yuqori, qov ustida joylashgan va oldinga biroz bukilgan. Uning uzunligi 3–3,5 sm bo'lib, bachadon bo'yni 2/3 qismini tashkil qiladi. Og'irligi 3–5 g. Bachadonning shakli silindrsimon oldindan orqaga qarab yassilangan. Uning devori ancha qalin (8–10 mm), bo'shlig'i tor. Yangi tug'ilgan chaqaloqda bachadon bo'ynining kanali keng bo'lib, odatda shilimshiq qopqog'i bo'ladi. Shilliq qavati tanasi va bo'ynida burmalar hosil qiladi. Mushak qavati kam rivojlangan bo'ladi. Ikki yoshdan boshlab halqasimon mushak qavati rivojlana boshlaydi. Yosh bolalarda bachadon sekin o'sadi. Bolalikning ikkinchi davri oxirida uning o'sishi tezlashib, mushak qavati takomillashadi. Bu davrda uning tanasi o'sib, tubi va bo'ynining qin ichi qismi hosil bo'ladi. Shakli yumaloq bo'lib, uzunligi 5 sm ga, devori sezilarli qalinlashib 1,5–5 mm, bo'shlig'i hajmi esa 2–3 cm³ ga yetadi.

O'smirlik davrida bachadonning tanasi kattalashib, devorining hamma qavatları yaxshi takomillashadi (217-rasm). Bu davrda uning og'irligi 6,5 g bo'lsa, 20 yoshlarda 20–25 g ga yetadi.

Yangi tug'ilgan va yosh qiz bola bachadonining keng va yumaloq boylamlari kam taraqqiy etgani va ularning ichida yog' to'qimasi bo'lmagani uchun bachadon harakatchan bo'ladi. 7 yoshdan keyin bachadon atrofida va boylamlari orasida yog' va biriktiruvchi to'qima to'planadi.

Chanoqning o'lchamlari kattalashuvi bilan birga bachadon asta-sekin pastga tushib, o'zining doimiy joyini egallaydi. **Bachadon nayi**

Bachadon nayi (**tuba uterina, salpinx**) (214,216-rasm) tuxum kujayrani qorinparda bo'shlig'idan bachadonga o'tkazib beruvchi

naysimon a'zo. Bachadon nayi kichik chanoq bo'shlig'ida bachadonning keng boylamining yuqori chekkasida joylashgan. Uning uzunligi 10–12 sm, bo'shlig'ining kengligi 2–4 mm. Bachadon nayining bir uchi tor bachadon nayining bachadonga ochilgan teshigi (**ostium uterinum tubae**) bilan bachadon bo'shlig'iga ochilsa, ikkinchisi bachadon nayining qorin bo'shlig'iga ochilgan teshigi (**ostium abdominale tubae uterinae**) bilan qorin bo'shlig'iga ochiladi. Unda to'rt qism tafovut qilinadi.

Bachadon nayning bachadon devoridagi qismi (**pars uterina**) bachadon devori ichida joylashgan.

Bachadon nayning bo'g'izi (**isthmus tubae uterinae**) eng tor va devori qalin qismi bo'lib, bachadonning keng boylami ichida yotadi.

Bachadon nayining kengaymasi (**ampulla tubae uterina**) eng uzun qismi bo'lib, diametri asta-sekin kengayib borib bachadon nayining quyg'ichiga (**infundibulum tubae uterinae**) o'tadi. Bachadon nayi quyg'ichining chekkalari uzun va qisqa bachadon nayi shokilalari (**fimbriae tubae uterinae**) bilan tugaydi. Shokilalarning bittasi nisbatan uzun bo'ladi. U tuxumdonga yetib borib, unga birikib ketadi va tuxumdon shokilasi (**fimbria ovarica**) deb ataladi. Bu shokilalar tuxum hujayrani bachadon nayining quyg'ichidagi bachadon nayining qorin bo'shlig'iga ochilgan teshigiga yo'naltirib beradi.

Bachadon nayining devori to'rt qavatdan iborat:

1. Tashqi seroz parda (**tunica serosa**). 2. Seroz parda osti asosi (**tela subserosa**). 3. Mushakli qavati (**tunica muscularis**) ikki: tashqi qavat bo'ylamasiga yo'nalgan silliq mushak tolalaridan iborat. Ichki qavat nisbatan qalin, halqasimon yo'nalgan mushak tolalaridan iborat. 4. Ichki shilliq qavati (**tunica mucosa**) bachadon nayining bor bo'yiga bo'ylama burmalar (**plicae tubaria**) hosil qiladi. Bu burmalar bachadon nayning quyg'ichida ko'proq bo'ladi. Shilliq qavati kiprikli epiteliy bilan qoplangan bo'lib, kiprikchalar bachadonga qarab harakat qiladi.

Yangi tug'ilgan va yosh qiz bolalarda bachadonning keng boylami bachadon nayidan qisqa bo'lgani uchun, uning ichida yotgan bachadon nayi bukilmalar hosil qiladi va tuxumdonga yetib bormaydi. Uning uzunligi 16–35 mm, bachadon nayining bo'g'izi tor, kengaymasi keng, shokilalari yaxshi rivojlanmagan. Shilliq qavati burmalari yaxshi bilingan bo'lib, mushakli qavati kam rivojlangan.

Balogʻat davrida bachadon va uning keng boylami oʻsishi munosabati bilan bachadon nayi bukilmalari yoʻqoladi va pastga tushib tuxumdonga yaqinlashadi (217-rasm). Bu davrda u tez oʻsib, mushakli qavati va shokilalari takomillashadi.

Qin

Qin (*vagina*) kichik chanoq boʻshligʻida joylashib, bachadondan jinsiy yoriqqacha choʻzilgan naysimon toq aʼzo (214,216-rasm). Uning uzunligi 8–10 sm, devorining qalinligi 3 mm. Qin biroz orqaga bukilgan boʻlib ikki: oldingi devori (**paries anterior**) va orqa devori (**paries posterior**) tafovut qilinadi. Qinni oldingi devorining yuqori qismi siydiq qopi tubiga tegib tursa, pastki qismi ayollar siydik chiqarish nayning devoriga birikib ketgan. Orqa devorining yuqori qismi qorinparda bilan qoplansa, pastki qismi toʻgʻri ichakning oldingi devoriga tegib turadi. Qin devorlari odatda bir-biriga tegib turadi. Ular bachadon boʻynining qin ichi qismini oʻrab olib, uning atrofiga tor yoriq qin gumbazini (**fornix vaginae**) hosil qiladi. Qinning orqa devori uzun boʻlgani uchun gumbazning orqa qismi (**pars posterior**) oldingi qismidan (**pars anterior**) chuqurroq boʻladi. Qinning pastki uchi qin dahliziga qin teshigi (**ostium vaginae**) bilan ochiladi. U qizlik parda (**hymen**) bilan bekilgan. Qizlik pardasi qin dahlizini, qin boʻshligʻidan ajratib turadi. U yarimoysimon yoki ifma-teshik plastiaka shaklida boʻladi. Baʼzida qizlik pardasida teshik boʻlmasligi (**hymen inperforatus**) mumkin. Qizlik pardasi yirilganidan soʻng, uning qoldiqlari – qizlik parda etchasi (**caruncula hymenales**) hosil boʻladi. Qin devori uch: tashqi biriktiruvchi toʻqimali qavat (**tunica adventitia**) yumshoq biriktiruvchi toʻqima, elastik va silliq mushak tolalaridan iborat. Oʻrta mushakli qavat (**tunica muscularis**) boʻylama va koʻndalang yoʻnalishga ega mushak tutamlaridan iborat. Qinning yuqori qismida mushakli qavat bachadon mushakli qavatiga oʻtib ketsa, pastki qismida mushakli qavati nisbatan kuchli rivojlangan boʻlib, oraliq mushaklari bilan qoʻshilib ketadi. Qinning pastki uchini va siydik chiqarish nayini oʻragan koʻndalang-targʻil mushak tolalari oʻziga xos qisqichni hosil qiladi. Ichki shilliq parda (**tunica mucosa**) shilliq osti asosi boʻlmagani uchun mushak qavatga birikib ketgan. U nisbatan qalin (2 mm) boʻlib, koʻndalang qin burmalari (**rigae vaginales**) hosil qiladi. Qinning oldingi va orqa devorida oʻrta chiziqqa yaqin burmalar balandlashib burmalarining ustunchalarini (**columnae rugarum**) hosil qiladi. Qinning oldingi devorida

joylashgan oldingi burmalar ustunchasi (**columna rigarum anterior**) orqa devordagi joylashgan orqa burmalar ustunchasiga (**columna rigarum posterior**) nisbatan yaxshi bilinadi.

Yangi tug'ilgan qiz bolaning qini qisqa bo'lib, bachadon yuqori turgani uchun ko'p qismi kichik chanoq bo'shlig'ida yotadi. U ravoq shaklida bukilgan, oldingi devorining uzunligi 25 mm, orqa devori esa 35 mm. Qinning kengligi gumbaz sohasida 15 mm bo'ladi. Qiz bola ikki yoshga to'lgunicha qinning orqa tomonida to'g'ri ichak, old tomonida siydik chiqarish nayi joylashadi. Ikki yoshdan so'ng qovuq pastga tushishi munosabati bilan u qinning old tomonida joylashadi. Bu davrda qinning shilliq pardasida burmalar yo'q, mushakli qavati yaxshi takomillasman. Qin 10 yoshgacha sekin o'sadi, balog'at yoshida esa tez o'sib, gumbazlari paydo bo'ladi. Shilliq pardasida birinchi burmalar 7 yoshlarda paydo bo'lib, balog'at yoshida ularning soni va shilliq parda qon tomirlari ko'payadi.

Ayollarning tashqi jinsiy a'zolari

Ayollarning tashqi jinsiy a'zolariga ayollar jinsiy a'zolari sohasi va klitor kiradi.

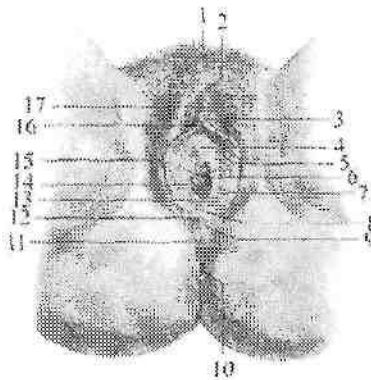
Ayollarning jinsiy a'zolari sohasiga (**pudendum femininum**) qov do'ngi, katta va kichik jinsiy lablar hamda qin dahlizi kiradi (218-rasm).

Qov do'ngi (**mons pubis**) qorin sohasidan qov egati, sondan esa chanoq-son egati bilan ajrab turadi. U tuklar bilan qoplangan va teri osti yog' kletchatkasi yaxshi rivojlangan bo'ladi. Yangi tug'ilgan qiz bolada qov do'ngi uchburchak shaklidagi do'ng bo'lib, qorin osti sohasidan egat bilan ajragan bo'ladi.

Katta jinsiy lab (**labium majus pudendi**) juft yumaloq teri burma shaklida bo'lib, uning uzunligi 7-8 sm, kengligi 2-3 sm bo'ladi (218-rasm). Ular jinsiy tirqishni (**rima pudendi**) yon tomondan chegaralab turadi. Katta jinsiy lablar old tomondan lablarning keng oldingi bitishmasini (**commissura labiorum anterior**), orqa tomondan lablarning orqa bitishmani (**commissura labiorum posterior**) hosil qilib birikadi. Katta lablarning ichki yuzasi pushti rangda bo'lib, bir-biriga qaragan. Katta jinsiy lablar terisining pigmenti ko'p bo'lib, ko'plab yog' va ter bezlari bo'ladi.

Yangi tug'ilgan qiz bolaning katta jinsiy lablari orqa qismida yaxshi rivojlangan bo'lib, kichik lablarni butunlay berkitmaydi. Qiz

bola hayotining birinchi yili oxirida katta jinsiy lablar kichigini ustidan berkitib turadi. Ular tarang bo'lgani uchun jinsiy yorig' yopiq bo'ladi.



218-rasm. Ayollarning tashqi jinsiy a'zolari.

1-mons pubis; 2-commissura labiorum anterior; 3-glans clitoridis; 4-ostium uretrae externum; 5-labium minus pudendi; 6-vestibulum vaginae; 7-glandulae vestibularis major naychasining teshigi; 8-fossa vestibuli vaginae; 9-commissura labiorum posterior; 10-anus; 11-perineum; 12-frenulum labiorum pudendi; 13-hymen; 14-ostium vaginae; 15-labium majus pudendi; 16-frenulum clitoridis; 17-preputium clitoridis.

Kichik jinsiy lab (**labium minus pudendi**) juft, yupqa bo'ylama teri burma shaklida bo'lib, ular katta lablar ichida joylashib, qin dahlizini chegaralab turadi (218-rasm). Kichik jinsiy lab tarkibida elastik va mushak tolalari ko'p bo'lgan biriktiruvchi to'qimadan tuzilgan. Kichik jinsiy lab terisida yog' bezlari bo'lib, ularning orqa uchlari o'zaro birikib, ko'ndalang burma – jinsiy lablarning yuganchasini (**frenulum labiorum pudendi**) hosil qilib, qin dahlizi chuqurchasini (**fossa vestibuli vaginae**) o'rab turadi. Kichik jinsiy lablarning yuqori uchlari ikki burmaga (oyoqchaga) bo'linib, klitorga qarab yo'naladi. Lateral oyoqchalar klitorni yon tomonidan aylanib o'tadi va uni ustida o'zaro birikib klitor kertmagini (**preputium clitoridis**) hosil qiladi. Medial oyoqchalar klitor ostida birikib, klitor yuganchasini (**frenulum clitoridis**) hosil qiladi.

Yangi tug'ilgan qiz bolaning kichik jinsiy lablari jinsiy yorig'dan chiqib turadi. Bezlari kam va yaxshi takomillashmagan bo'ladi. Qiz

bola hayotining 3–4 yilida kichik jinsiy lablar rivojlana boshlaydi.

Qin dahlizi (*vestibulum vaginae*) qayiqsimon chuqurlik, yon tomondan kichik jinsiy lablar, pastdan qin dahlizi chuqurchasi, yuqoridan klitor bilan chegaralanadi (218-rasm). Uning tubida qin teshigi, siydik chiqarish nayining tashqi teshigi, katta va kichik dahliz bezlarining naychalari ochiladi.

Yangi tugʻilgan qiz bola qin dahlizining siydik chiqarish nayi joylashgan oldingi qismi chuqur boʻladi. Uning oldingi 2/3 qismi kichik jinsiy lablar, orqa 1/3 qismi esa katta jinsiy lablar bilan chegaralanadi.

Dahlizning katta bezi (Bartolin bezi) (*glandulae vestibularis major*) juft, ovalsimon boʻlib, kattaligi noʻxatdek alveolar naysimon bez boʻladi. Ufar kichik jinsiy lablar asosida joylashib, naychasi kichik jinsiy lablar asosiga ochiladi (218– rasm). Bez qinning kirish qismini namlab turuvchi shilliq suyuqlik ishlab chiqaradi.

Dahlizning kichik bezlari (*glandulae vestibulares minores*) qin dahlizi devorida joylashib, naychalari shu yerga ochiladi.

Dahlizning katta va kichik bezlari qiz bola hayotining 3–4-yilida rivojlana boshlaydi.

Dahliz soʻgʻoni (*bulbus vestibuli*) biriktiruvchi toʻqima va silliq mushak dastalari bilan oʻralgan vena chigallaridan iborat. U taqasimon shaklda klitor bilan siydik chiqarish nayining tashqi teshigi oʻrtasida joylashgan. Tashqi tomondan uni soʻgʻon-gʻovak tana mushagi tolalari yopib turadi.

Klitor (tilliq) (*clitoris*) erlik olatining gʻovakli tanasiga oʻxshagan juft klitorning gʻovakli tanasidan (*corpus cavernosum clitoridis*) iborat (219-rasm). Klitorning silindrsimon oyoqchasi (*crus clitoridis*) qov suyagi pastki shoxi suyak pardasidan boshlanadi va simfizning pastki qismi ostida oʻzaro birikib klitor tanasini (*corpus clitoridis*) hosil qiladi. Klitor tanasining uzunligi 2,5–3,5 sm boʻladi. U tashqi tomondan oqliq parda (*tunica albuginea corporum cavernosorum*) bilan oʻralib, klitor boshchasi (*glans clitoridis*) boʻlib tugaydi.

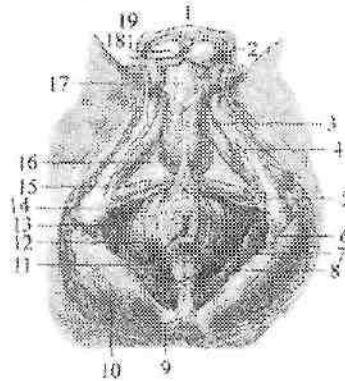
Klitorning gʻovakli tanasi oʻzaro gʻovakli tanasining toʻsigʻi (*septum corporum cavernosum*) bilan ajralgan. Klitorning gʻovakli tanasi xuddi erlik olatining gʻovakli tanasiga oʻxshash mayda katakchalari boʻlgan gʻovakli toʻqimadan iborat. Klitor yuqoridan klitor kertmagi (*preputium clitoridis*) bilan chegaralansa, pastda klitor yuganchasi (*frenulum clitoridis*) boʻladi. Klitorning boshidan

tashqari qismi klitor fassiyasi (*fascia clitoridis*) bilan o'ralib, klitorni ko'tarib turuvchi boylam (*lig. suspensorium clitoridis*) vositasida mustahkamlanib turadi.

Yangi tug'ilgan qiz bolada klitor nisbatan uzun, uning kerimagi va yuganchasi yaxshi rivojlangan bo'ladi. Qizlarning tashqi tanosil a'zolari balog'at davrida tez o'sadi.

Oraliq

Oraliq (*perineum*) kichik chanoqning chiqish teshigini qoplab turuvchi yumshoq to'qima to'plami. Oraliq old tomondan qov simfizining pastki chekkasi, orqadan dum suyagining uchi, yon tomondan qov va quymich suyaklarining pastki shoxlari va quymich do'ngligi bilan chegaralangan.



219-rasm. Erkaklar oralig'ini mushak va fassiyalari.

1—scrotum; 2—tunica dartos; 3—m. bulbospongiosus; 4—m. ischiocavernosus; 5—pars superficialis m. spincter ani externi; 6—lig. sacrotuberale; 7—pars subcutaneus m. sphincter ani externi; 8—lig. anococcygeum; 9—os coccyges; 10—m. glutens maximus; 11—anus; 12—m. levator ani; 13—fascia perinei superficialis; 14—tuber ishiadicum; 15—m. transversus perenei superficialis; 16—diafragma urogenitale; 17—fascia penis; 18—septum scroti; 19—testis.

U romb shaklida bo'lib, quymich do'ngliklarini o'zaro birlashtiruvchi chiziq uni ikki uchburchakka: oldingi-yuqorigi — siydik-tanosil diafragmasi, pastki-orqa qismi chanoq diafragmasiga ajratadi. Ikkala diafragma bir-biriga asosi bilan tegib tursa, uchlari qov simfiziga va dum suyagiga qaragan bo'ladi. Tor ma'noda oraliq

deganda old tomondan tashqi tanosil a'zolari, orqadan orqa teshik o'rtasida joylashgan oraliqning pay markaziga to'g'ri kelgan soha tushuniladi. Ayollarda bu soha jinsiy yorig'ning orqa chekkasidan orqa teshikning oldingi chekkasigacha davom etsa, erkaklarda yorg'oqning orqa chekkasidan orqa teshikning oldingi chekkasigacha davom etadi.

Oraliq terisida oldindan orqaga qarab chok yo'nalgan bo'lib, erkaklarda yorg'oq chokiga davom etadi.

Siydik-tanosil diafragmasi (**diaphragma urogenitalis**) oraliqning old tomonini egallagan uchi qov simfiziga qaragan uchburchak shaklida bo'ladi (219,220-rasm). Uning yon tomonlarini qov va quymich suyagining pastki shoxlari, asosini esa quymich do'ngliklarini biriktiruvchi chiziq hosil qiladi. Siydik-tanosil to'sig'i orqali erkaklarda siydik chiqarish nayi, ayollarda esa siydik chiqarish nayi va qin o'tadi. Siydik-tanosil diafragmasi mushaklari yuza va chuqur qavatlariga bo'linadi. Yuza qavatda quymich-g'ovakli tana, so'g'on-to'rlangan tana va oraliqning yuzaki ko'ndalang mushaklari joylashadi.

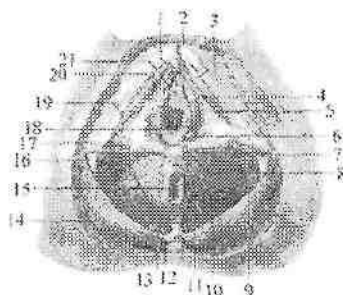
Quymich-g'ovakli tana mushagi (**m. ischiocavernosus**) juft bo'lib, quymich suyagining pastki shoxidan boshlanib, erkaklarda olatning, ayollarda klitorning g'ovakli tanasini o'ragan oqliq pardasiga birikadi (219-rasm). Ikkala mushak qisqarganida erlik olatini va klitorni ereksiya qiladi.

So'g'on-to'rlangan tana mushagi (**m. bulbospongiosus**) erkaklarda erlik olati so'g'oni pastki yuzasidagi chokdan boshlanib o'ng va chap tomondan erlik olati so'g'oni va to'rlangan tanani o'rab, uning oqliq pardasiga birikadi (219-rasm).

Qisqarganida olat so'g'onini, erlik olatini g'ovakli tanasini, olatning dorsal venasini va bulbouretral bezlarni siqib ereksiyada ishtirok etadi. Ayollarda bu mushak juft. U oraliqning pay markazi va orqa teshikning tashqi sfinkteridan boshlanib, qinni kirish teshigi sohasida o'rab siydik chiqaruv nayi-qinning sfinkter mushagini (**m. spincter uretrovaginalis**) hosil qiladi va klitorning dorsal yuzasiga birikib, uning oqliq pardasiga birikib ketadi. Qisqarganida qinning kirish teshigini toraytirib, dahlizning katta bezini, dahliz so'g'onini va undan chiqayotgan venalarni siqadi.

Oraliqning yuzaki ko'ndalang mushagi (**m. transversus perinei superficialis**) juft bo'lib, quymich suyagi pastki shoxidan boshlanib pay markazida qarama-qarshi tomondagi mushak bilan birikadi. Oraliqning pay markazini mustahkamlashda ishtirok etadi.

Siydik-tanosil to'sig'ining chuqur mushaklariga oraliqning chuqur ko'ndalang mushagi va siydik chiqaruv nayini qisuvchi mushak kiradi.



220-rasm. Ayollar oralig'ining mushak va fassiyalari.

1-clitoris; 2-lig. suspensorium clitoridis; 3-m. ischiocavernosus; 4-bulbus vestibuli; 5-membrana urogenitale; 6-glandulae vestibularis major; 7-m. transversus perinei superficialis; 8,20-m. bulbospongiosus; 9-fascia inferior diaphragmatis pelvis; 10-m. levator ani; 11-m. sphincter ani externus; 12-os coccyges; 13-lig. anococcygeum; 14-m. gluteus maximus; 15-anus; 16-lig. sacrotuberale; 17-tuber ishiadicum; 18-ostium vaginae; 19-fascia perinei superficialis; 21-ostium urethrae externum.

Oraliqning chuqur ko'ndalang mushagi (**m. transversus perinei profundus**) juft bo'lib, quymich va qov suyaklari shoxlaridan boshlanib o'rta chiziqda qarama-qarshi tomondagi mushak bilan birikib, oraliqning pay markazini hosil qilishda ishtirok etadi.

Siydik chiqaruv nayining tasqi sfinkteri (**m. spincter uretrae externus**) halqasimon tolalardan iborat bo'lib, erkaklarda siydik chiqarish nayining parda qismini o'rasa, ayollarda siydik chiqarish nayini o'rab qin devoriga yopishadi. Bu mushak siydik chiqarish nayining ixtiyoriy qisuvchisi hisoblanadi.

Chanoq diafragmasi (**diaphragma pelvis**) uchburchak shaklida oraliqning orqa qismini hosil qiladi (219,220-rasm). Uchburchakning uchi dum suyagiga qaragan bo'lib, undan to'g'ri ichakning oxirgi qismi o'tadi. Chanoq diafragmasining yuza qavatida orqa teshikni qisuvchi tashqi mushak (**m. spincter ani externus**) joylashadi.

Bu mushakning yuza tutamlari teri osti yog' qatlamida tugaydi. Dum suyagi uchidan boshlanuvchi tutamlar esa orqa teshikni o'rab olib oraliqning pay markazida tugaydi.

Chuqur tutamlar esa to'g'ri ichakning pastki qismini o'rab olib orqa teshikning ko'taruvchi mushagiga yondoshadi. Uning barcha tutamlari qisqargan vaqtda orqa teshikni qisadi.

Chanoq diafragmasining chuqur mushaklariga orqa teshikni ko'taruvchi mushak va dum mushagi kiradi.

Orqa teshikni ko'taruvchi mushak (**m. levator ani**) uchburchak shaklidagi juft mushak bo'lib, uning oldingi tutamlari qov suyagi pastki shoxining ichki yuzasidan, yon tutamlari chanoq fassiyasining qalinlashuvidan hosil bo'lgan mushakning pay ravog'idan boshlanadi. O'ng va chap mushak tutamlari pastga va orqaga yo'nalib to'g'ri ichakni o'rab bir-biri bilan qo'shiladi va orqa teshik dum boylami (**lig. anococcygeum**) vositasida dum suyagi uchiga birikadi.

Erkaklarda bu mushak tolalarining bir qismi prostataga, ayollarda esa qin, shuningdek qovuq va to'g'ri ichak devorlariga chatishadi. Orqa teshikni ko'taruvchi mushak qisqarganida chanoq tubini mustahkamlaydi, to'g'ri ichakning pastki qismi oldinga va yuqoriga tortilib siqiladi. Ayollarda qinning kirish teshigi torayib, uning orqa devori oldingisiga yaqinlashadi.

Dum mushagi (**m. coccygeus**) juft, quymich suyagining o'tkir o'sig'i, dumg'aza-o'tkir qirrali o'simta boylamidan boshlanib, dum suyagi tashqi chekkasiga va dumg'aza suyagi uchiga birikadi. Bu mushak chanoq to'sig'ini mustahkamlashda ishtirok etadi.

Oraliq fassiyalari

Oraliqda oraliqning yuza fassiyasi, siydik-tanosil to'sig'ining ustki va pastki fassiyalari, shuningdek chanoq to'sig'ining ustki va pastki fassiyalari tafovut qilinadi.

Oraliqning yuza fassiyasi (**f. superficialis perinei**) tananing umumiy teri osti fassiyasining bir qismi bo'lib, siydik-tanosil to'sig'i yuza mushaklarini tashqi tomondan qoplaydi. Bu fassiya old tomondan erlik olatining yuza fassiyasiga davom etib, yon tomonda quymich do'ngliklariga yopishib ketadi.

Siydik-tanosil diafragmasining pastki fassiyasi (**f. inferior diaphragmatis urogenitalis**) yuza va chuqur qavat mushaklarining o'rtasida yotib, oraliqning chuqur ko'ndalang mushagi va siydik chiqaruv nayining tashqi sfinkterini tashqi tomondan qoplaydi. Bu mushaklarning ust tomonida siydik-tanosil diafragmasining ustki fassiyasi (**f. superior diaphragmatis urogenitalis**) yotadi. Bu

fassiyalar o'rtasida erkaklarda bulbouretral bez, ayollarda esa dahlizning katta bezi yotadi. Siydik-tanosil to'sig'ining ustki va pastki fassiyalari yon tomondan qev va quymich suyaklari pastki shoxlarining suyak pardasiga yopishadi. Qov simfizi sohasida ularning o'zaro birikishidan oraliqning ko'ndalang boylami (**fig. transversum perinei**) hosil bo'ladi.

Chanoq to'sig'i sohasida oraliqning yuza fassiyasining ostida chanoq diafragmasining pastki fassiyasi (**f. inferior diaphragmatis pelvis**) yotadi. U orqa tomonda katta dumba mushagining xususiy fassiyasiga birikadi. Old tomondan u siydik-tanosil to'sig'ining orqa chekkasiga kelib, uning ustki va pastki fassiyalariga birikadi. Chanoq diafragmasining ustki fassiyasi (**f. superior diaphragmatis pelvis**) chanoq fassiyasi pariyetal varag'ining bir qismi bo'lib, chanoq to'sig'ini ust tomondan o'rab undan o'tuvchi chanoq a'zolariga o'tib ketadi.

Ayollar oralig'i o'ziga xos xususiyatlarga ega bo'lib, siydik-tanosil diafragmasining kengligi katta bo'ladi, undan siydik chiqaruv nayidan tashqari qin ham o'tadi. Ularda bu sohaning mushaklari erkaklarga nisbatan kuchsiz, siydik-tanosil diafragmaning ustki va pastki fassiyalari esa aksincha pishiq bo'ladi. Ayollar siydik chiqarish nayining tashqi sfinteri tolalari qinni o'rab, uning devoriga chatishib ketadi. Oraliqning pay markazi qin bilan orqa teshik o'rtasida joylashib pay va elastik tolalardan iborat.

ENDOKRIN BEZLAR

Endokrin bezlar alohida a'zolar tizimini tashkil qiladi. Ularning ishlab chiqargan suyuqligi qonga yoki limfaga o'tadi. Endokrin bezlarga gipofiz, g'urrasimon bez, qalqonsimon bez, qalqon oldi bezi, ayrisimon, buyrak usti bezi, oshqozon osti bezining orolchalari, erkaklar va ayollar jinsiy bezlarining endokrin qismi, interrenal tizim va paragangliyalar kiradi. Endokrin bezlari biologik faol modda – gormonlar ishlab chiqaradi. Bu gormonlar juda oz miqdorda ham organizm faoliyatiga ma'lum bir ta'sir ko'rsatadi. Gormonlar ta'lab ta'sir qilish xususiyatiga ega bo'lib, organizmning taraqqiyotini, o'sishini boshqarib turadi. Agar gormonlar kam yoki ko'p ishlab chiqarilsa, organizmda har xil kasalliklar kelib chiqadi.

Endokrin bezlari o'z taraqqiyoti davrida turli epiteliydan kelib chiqqani uchun ular bir necha guruhga bo'linadi.

1. Entodermadan hosil bo'lgan visseral ravoqlar epiteliyidan taraqqiy etuvchi bezlar (qalqonsimon, qalqon oldi va ayrisimon bezlar).

2. Entodermadan hosil bo'lgan, ichak nayi epiteliyidan taraqqiy etuvchi bezlar (oshqozon osti bezi orolchalari).

3. Mezodermadan taraqqiy etuvchi bezlar (buyrak usti bezining po'siloq moddasi, jinsiy bezlar va interrenal tizim).

4. Ektodermadan taraqqiy etuvchi – nerv nayining oldingi qismidan hosil bo'lgan bezlar (gipofiz va g'urrasimon bez).

5. Ektodermadan taraqqiy etuvchi simpatik nerv tizimidan hosil bo'lgan bezlar (buyrak usti bezining mag'iz moddasi va paragangliyalar).

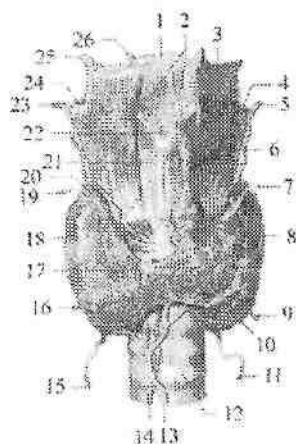
Qalqonsimon bez

Qalqonsimon bez (**glandula thyroidea**) toq a'zo bo'lib, endokrin bezlari ichida eng kattasidir (221-rasm). Uning o'sayotgan organizm uchun ahamiyati juda katta. U bo'yinning oldingi sohasida hiqildoqning qalqonsimon tog'ayi bilan kekirdakning yuqorigi III-IV tog'ay halqalari oldida joylashgan. Bez yuza joylashib uni old tomondan til osti suyagining ostidagi mushaklar, bo'yinning yuza va kekirdak oldi fassiyalari qoplab turadi.

Bezning ko'ndalang o'lchami katta yoshdagi odamlarda 50–60 mm, qalqonsimon bez bo'laklarining balandligi 50 mm atrofida bo'ladi. Uning bo'laklarini orqa-yon yuzasi halqumning hiqildoq qismi va qizilo'ngachning boshlang'ich qismiga tegib turadi.

Qalqonsimon bezning bo'g'zining balandligi 5–15 mm, qalinligi 6–8 mm bo'lib, kekirdakning II-III tog'ay halqalari sohasida joylashadi. Bezning og'irligi 30–50 g. Qalqonsimon bezning og'irligi ayollarda erkaklarga nisbatan katta bo'lib, u tashqi tomondan hiqildoq va kekirdakka birikkan fibroz g'ilof (**capsula fibrosa**) bilan o'ralgan. Undan bez ichiga trabekulalar kirib, bezni bo'lakchalarga (**lobuli**) ajratadi.

Qalqonsimon bez ikki: o'ng va chap bo'lakdan (**lobus dexter et sinister**) iborat. Bo'laklari tor qalqonsimon bezning bo'g'zi (**isthmus glandulae thyroideae**) vositasida o'zaro qo'shilgan. 30% holatda qalqonsimon bezning bo'g'zidan yuqoriga qarab piramidasimon bo'lak (**lobus pyramidalis**) joylashadi.



221-rasm. Qalqonsimon bez. Old tomondan ko'rinishi.

1-os hyoideum; 2-membrana thyrohyoidea; 3-m. thyrohyoideus; 4-a. laryngea superior sinistra; 5- a. thyroidea superior sinistra; 6-lobus pyramidalis glandulae thyroideae; 7-v. thyroidea superior sinistra; 8-lobus sinistra glandulae thyroideae; 9-v. thyroidea inferior sinistra; 10-plexus thyroideus impar; 11-a. thyroidea inferior sinistra; 12-trachea; 13-v. thyroidea ima; 14-a. thyroidea ima; 15-a. thyroidea inferior dextra; 16-v. thyroidea inferior dextra; 17-isthmus glandulae thyroideae; 18-lobus dextra glandulae thyroideae; 19-v. thyroidea superior dextra; 20-r. glandularis anterior; 21-cartilago thyroidea; 22-incisura thyroidea superior; 23- a. thyroidea superior dextra; 24-a. laryngea superior dextra; 25-cornu majus ossis hyoidei; 26-cornu minus ossis hyoidei.

Bez bo'lakchalarining parenximasi (**parenchyma**) qalqonsimon bezning tarkibiy-vazifaviy birligi – folikullalardan iborat. Folikullalarning devori bir qavatli epiteliy bilan qoplangan bo'lib, o'lchamlari 25 dan 300–500 mkm gacha. Uning bo'shlig'ida epiteliy hujayralari ishlab chiqargan quyuq oqsillarga boy kolloid modda bo'ladi. Uning tarkibidagi yod miqdori qon plazmasidagidan 300-marta ko'p.

Mo'tadil holatda qalqonsimon bez 80% tiroksin va 20% triyodotironin ishlab chiqaradi. Uning gormonlari organizmdagi asosiy modda almashinuviga ta'sir qilib, issiqlik almashinuvini, oqsil, yog', uglevodlar sarflanishini kuchaytiradi. Kaliy va suvni organizmdan chiqishini, organizmning o'sishini boshqaradi, buyrak

usti, jinsiy, sut bezlari va markaziy nerv tizimi faoliyatini kuchaytiradi. Qalqonsimon bezning follikulalararo epiteliy hujayralari tarkibida yod bo'lmagan gormon – kalsitoninni ishlab chiqaradi. U qondagi kalsiy miqdorini kamaytirib, uni suyaklarda to'planishini ta'minlaydi va paratireoidinga antagonist bo'ladi. Bu gormon shuningdek hazm bezlari faoliyatini pasaytiradi.

Yangi tug'ilgan chaqaloq qalqonsimon bezining tuzilishi takomillashmagan. U ko'proq taqasimon, yarimoysimon shakllarda uchraydi. Uning kengligi bo'g'zi sohasida 30 mm, og'irligi 3 g bo'ladi. Bez bo'laklari yaxshi bilinadi. Ko'p hollarda bezning pastki chegarasi kekirdakning 5–6 tog'ayi sohasigacha tushishi mumkin. Bola hayotining birinchi yilida bez parenximasi tuzilishi takomillashsa ham o'smaydi. Keyinchalik balog'at davrigacha asta-sekin o'sib 10–14 g, balog'at davrida o'sishi tezlashib og'irligi 25 g, 20 yoshdan keyin esa 35 g bo'ladi.

Bolada qalqonsimon bez faoliyatining pasayishi natijasida kretinizm xastaligi kuzatiladi. Bunday bolalarning bo'yi sekin o'sadi, jinsiy taraqqiyoti to'xtaydi, ruhiy rivojlanishdan orqada qoladi. Katta yoshdagi odamlarning qalqonsimon bezi faoliyatining pasayishi miksidema kasalligiga olib keladi. Qalqonsimon bez faoliyatining oshib ketishi esa tireotoksikozga olib keladi.

Qalqon oldi bezi

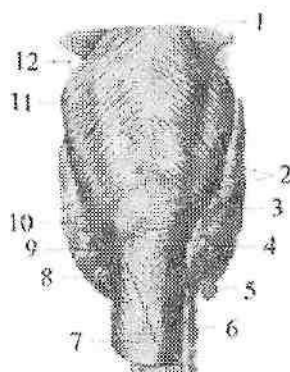
Qalqon oldi bezi (**glandula parathyroidea**) odatda to'rtta: ikkita ustki qalqon oldi bezi (**glandula parathyroidea superior**) va ikkita pastki qalqon oldi bezi (**glandula parathyroidea inferior**) tafovut qilinadi. Ular qalqonsimon bez bo'laklari orqa yuzasida joylashgan yumaloq yoki cho'zinchoq tanachalardan iborat (222-rasm). Bu bezlar qalqonsimon bezdan rangi bilan (bolalarda och pushti rang, kattalarda sarg'imtir jigar rang) ajralib turadi.

U tashqi tomondan fibroz g'ilof bilan o'ralgan bo'lib, undan bez ichiga qatlamlar kiradi. Qalqon oldi bezlari har birining uzunligi 4–8 mm, kengligi 3–4 mm, qalinligi 2–3 mm, umumiy og'irligi 0,13–0,36 g bo'ladi. Qalqon oldi bezlari paratgormon ishlab chiqaradi. Bu gormon suyak to'qimaning parchalanishini va kalsiyning qonga chiqishini ta'minlaydi. Paratgormon ikki qismdan iborat bo'lib: birinchi qismi fosforni buyrak orqali ajralib chiqishini, ikkinchi qismi kalsiyni to'qimalarda to'planishini boshqaradi. Shuning uchun bu

gormon ko'p ishlab chiqarilsa qonda kalsiy miqdori oshadi. Shu bilan birgalikda qonda fosfor miqdori kamayadi. Paratgormon kalsitonin va vitamin D bilan birgalikda organizmdagi kalsiy almashinuvini ta'rainlaydi.

Yangi tug'ilgan chaqaloqda qalqon oldi bezining uzunligi 3 mm, kengligi 1,5–2 mm, uch yoshda uning uzunligi 3 mm, kengligi 5 mm, balog'at davrida esa 7 mm bo'ladi. Bu davrda bez to'qimalari orasida yog' paydo bo'lishi munosabati bilan uning rangi och pushtidan sarg'imtir rangga o'zgaradi va ustki bezlar pastkisiga nisbatan kattalashadi.

Yangi tug'ilgan chaqaloqda qalqon oldi bezining uzunligi 3 mm, kengligi 1,5–2 mm, uch yoshda uning uzunligi 3 mm, kengligi 5 mm, balog'at davrida esa 7 mm bo'ladi. Bu davrda bez to'qimalari orasida yog' paydo bo'lishi munosabati bilan uning rangi och pushtidan sarg'imtir rangga o'zgaradi va ustki bezlar pastkisiga nisbatan kattalashadi.



222-rasm. Qalqonsimon va qalqon oldi bezlari.

Orqa tomondan ko'rinishi.

1–m. constrictor pharyngis medius; 2–m. constrictor pharyngis inferior; 3–glandula parathyroidea superior dextra; 4–lobus dexter glandulae thyroideae; 5–glandula parathyroidea inferior dextra; 6–trachea; 7–esophagus; 8–glandula parathyroidea inferior sinistra; 9–lobus sinister glandulae thyroideae; 10–glandula parathyroidea superior dextra; 11–raphe pharyngis; 12–lig. thyrohyoideum laterale.

Yangi tug'ilgan chaqaloqda qalqon oldi bezlarining umumiy og'irligi 6–9 mg bo'ladi. Emizikli davrda ularning umumiy og'irligi

3–4-marta ortsa, 5 yoshda unga nisbatan ikki marta, 10 yoshda esa 3-marta kattalashadi va 20 yoshda 120–140 mg bo‘ladi.

Hamma yosh davrlarida bu bezning og‘irligi ayollarda erkaklarga nisbatan katta bo‘ladi.

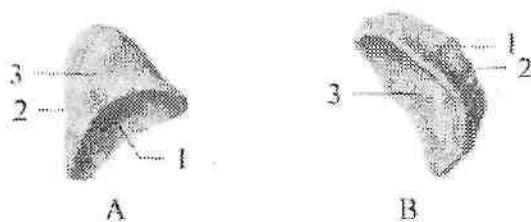
Qalqon oldi bezlarining faoliyati bolada oshib ketisa, giperkalsiyemiya ro‘y berib, suyaklanish jarayoni buziladi. Agar bezning faoliyati pasayib ketisa gipokalsiyemiya va giperfosfatemiya ro‘y berib, nerv mushak qo‘zg‘alishi oshib ketadi.

Buyrak usti bezi

Buyrak usti bezi (**glandula suprarenalis**) juft a‘zo bo‘lib, qorinparda orqa bo‘shlig‘ida buyraklarning yuqori uchida joylashgan. U uchburchak, yarimoyssimon, ispan shlyapasi shakllarida uchraydi (223-rasm). Bezning uchta: oldingi yuzasi (**facies anterior**), orqa yuzasi (**facies posterior**) va buyrakka qaragan yuzasi (**facies renalis**) shuningdek yuqorigi chekkasi (**margo superior**) va medial chekkasi (**margo medialis**) tafovut qilinadi. Buyrak usti bezlari XI–XII ko‘krak umurtqalari sohasida turadi. O‘ng buyrak usti bezi chapiga nisbatan pastroq turadi. O‘ng buyrak usti bezining orqa yuzasi diafragmaning bel qismiga, oldingi yuzasi jigarning visseral yuzasi va o‘n ikki barmoq ichakka, pastki yuzasi o‘ng buyrakning yuqori uchiga, medial chekkasi esa pastki kavak venaga tegib turadi. Chap buyrak usti bezining orqa yuzasi diafragma, oldingi yuzasi oshqozon osti bezining dumiga, pastki yuzasi chap buyrakning yuqori uchiga tegib turadi. O‘ng va chap buyrak usti bezlarining oldingi yuzasi qisman pariyetal qorinparda bilan yopilib turadi. Buyrak usti bezining uzunligi 40 – 60 mm, balandligi 20–30 mm, qalinligi 2–8 mm, og‘irligi 12–13 g. Buyrak usti bezining usti silliq bo‘lmay, uning oldingi yuzasida egat-darvozasi (**hilum**) joylashgan. Bez tashqi tomondan fibroz g‘ilof bilan o‘ralgan, undan a‘zo ichiga biriktiruvchi to‘qimali trabekulalar kiradi. Fibroz g‘ilofning ostida bezning sarg‘imtir po‘stloq moddasi (**cortex**), uning o‘rtasida esa qoramtir mag‘iz moddasi (**medulla**) joylashgan. Buyrak usti bezining po‘stloq moddasi uch: tashqi ko‘ptokchali, o‘rta dastali va ichki to‘r qavatga bo‘linadi. Buyrak usti bezining po‘stloq moddasi hayot uchun katta ahamiyatga ega bo‘lgan kortikosteroid gormonlar ishlab chiqaradi.

Po‘stloqning ko‘ptokchali qavati ishlab chiqargan mineralokortikoidlar (aldosteron) mineral va suv almashinuvini boshqaradi. Aldosteron nefron naychalarida natriy va suvni birlamchi siydikdan

qayta soʻrilishini kuchaytiradi. Bu gormon yetishmaganda natriy koʻp yoʻqotiladi va organizm suvsizlanadi.



223— rasm. Buyrak usti bezi. Orqa tomondan koʻrinishi.

A—Oʻng. 1—facies renalis; 2—margo medialis; 3—facies posterior.

B—Chap. 1— facies posterior; 2— margo medialis; 3—facies renalis.

Dastali qavat ishlab chiqargan glyukokortikoidlar (gidrokortizon, kortiqosteron) modda almashinuviga taʼsir qiladi. Ular taʼsirida oqsil moddalar parchalanishida hosil boʻlgan moddalardan uglevodlar hosil boʻladi. Glukokortikoidlar yalligʻlanishga va allergiyaga qarshi kuchli taʼsirga ega.

Toʻr qavat hujayralari ishlab chiqargan androgenlar ikkilamchi jinsiy belgilarning hosil boʻlishida ishtirok etadi.

Buyrak usti bezining magʻiz moddasida ikki xil hujayralar boʻladi. Epinefrositlar magʻiz moddasining asosini tashkil qilib, adrenalin gormonini ishlab chiqaradi. Norepinefrositlar uncha katta boʻlmagan guruhlar shaklida joylashib noradrenalin gormonini ishlab chiqaradi. Adrenalin yurak qisqarishini tezlatadi, yurak mushaklarining qoʻzgʻalishini va oʻtkazuvchanligini oshiradi. Teri va ichki aʼzolarning mayda arteriyalarini toraytirib, arterial bosimni koʻtaradi. U oshqozon va ichak mushaklari qisqarishini kamaytirib, bronx mushaklarini boʻshashtiradi. Adrenalin taʼsirida jigarda glikogenning parchalanishi kuchayib giperqlikemiya paydo boʻladi. Noradrenalin arterial bosimni koʻtaradi.

Yangi tugʻilgan chaqaloq buyrak usti bezi bittasining ogʻirligi 8 — 9 g boʻlib, oʻlchamlari: koʻndalangiga 3,3–3,5 sm, qalinligi 1,2–1,3 sm, balandligi 2,3–2,8 sm. Uning buyrak usti bezida poʻstloq moddasi yaxshi, magʻiz moddasi esa kam rivojlangan boʻladi. Bola hayotining dastlabki uch oyida buyrak usti bezining ogʻirligi sezilarli (3,5 g gacha) kamayadi. Bez hajmining bunday kamayishi uning poʻstloq

qismini yupqalashuvi va qayta o'zgarishiga bog'liq. Buyrak usti bezining po'stloq moddasining tuzilishi 5 yoshdan keyin tiklana boshlaydi va II bolalik davrida butunlay tugallanadi. Buyrak usti bezining og'irligi 5 yoshda 4,6 g, 10 yoshda 6,6 g, 15 yoshda 8,63 g bo'lsa, 20 yoshda 12,95 ga yetib o'zining eng katta o'lchamiga ega bo'ladi.

Oshqozon osti bezining orolchalari

Oshqozon osti bezining endokrin qismi epiteliy hujayralaridan tashkil topgan pankreatik orolchalardan (*insulae pancreaticae*) iborat. Ular bezning ekzokrin qismidan biriktiruvchi to'qimali qatlamlar vositasida ajralgan. Oshqozon osti bezining orolchalari bezning hamma qismida bo'lsa-da, dum qismida ko'p bo'ladi. Bu orolchalarning soni bir millionga yaqin, kattaligi 0,1 – 0,3 mm bo'lib, umumiy massasi bez og'irligining 1–2 % ini tashkil qiladi. Pankreatik orolchalar α va β hujayralardan iborat. β hujayralar insulin gormoni ishlab chiqaradi. Uning ta'sirida qonda qand moddasi kamayib jigar va mushaklarda glikogen holda to'planadi. U glukozadan yog' hosil bo'lishini kuchaytirib, yog'ning parchalanishini sekinlatadi. Insulin oqsil hosil bo'lishini faollashtiradi. Uning yetishmovchiligi qandli diabet kasalligiga olib keladi. α hujayralar glukagon gormoni ishlab chiqaradi. Glukagon gormoni ta'sirida jigarda glikogen glukozaga parchalanadi. Uning miqdorini ko'payishi qonda qand miqdorining oshishiga, giperglikemiyaga olib keladi. Undan tashqari glukagon yog'ni yog' to'qimasiga parchalanishini kuchaytiradi.

Yangi tug'ilgan chaqaloqda orolchalar soni 120 ming bo'lib, ular oshqozon osti bezi hajmining 3,5% ini tashkil qiladi. Bola hayoti davomida ularning soni ko'payib 800 mingdan oshadi va bez massasining 1–2% ini tashkil qiladi. Orolchalar qon tomirlarga boy.

Jinsiy bezlarning endokrin qismi

Erkklarda moyak, ayollarda tuxumdon jinsiy hujayralardan tashqari, qonga jinsiy gormonlar ham ishlab chiqaradi. Bu gormonlar ta'sirida ikkilamchi jinsiy belgilar paydo bo'ladi. Moyakning endokrin qismi buralma urug' naychalarining o'rtasidagi qon va limfa kapillarlari yonidagi intertitsial to'qimada joylashgan o'ziga xos Leydig hujayralaridan iborat. Bu hujayralar erkaklar jinsiy gormoni testosteron ishlab chiqaradi. Bundan tashqari kamroq ta'sir kuchiga

ega gormonal moddalar va oz miqdorda ayollar jinsiy gormoni estrogen ishlab chiqariladi. Androgenlar jigar, buyrak va ayniqsa mushaklarda oqsil moddalar sintezini kuchaytiradi va oliy nerv faoliyatiga ta'sir qiladi.

Erkaklarning jinsiy gormoni – androgenlarni homila davrida o'sayotgan moyaklar ishlab chiqaradi. Ular erkaklar ichki va tashqi jinsiy a'zolarining takomillashuvini ta'minlab, ayollar jinsiy naylarining o'sishini to'xtatadi.

Ayollar jinsiy bezlari follikulalarining donador qavati va tuxumdondan interstitsial to'qimasi hujayralari estrogen gormonlar va oz miqdorda testosteron ishlab chiqaradi. Sariq tana esa progesteron ishlab chiqaradi. Ayollarning jinsiy gormonlari asosan qiz bola balog'atga yetganidan keyin ishlab chiqarila boshlaydi.

Estrogenlar ayollar organizmi jinsiy a'zolarining taraqqiyoti va o'sishiga, progesteron sut bezlari rivojlanishi va homila taraqqiyotiga ta'sir qiladi.

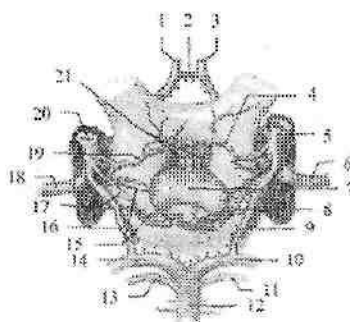
Gipofiz

Gipofiz (**hypophysis**) ponasimon suyakdagi turk egarining gipofiz chuqurchasida joylashgan (224-rasm). Uning ko'ndalang o'lchami 10–17 mm, oldingi-orqa o'lchami 5–15 mm, vertikal o'lchami 5–10 mm, og'irligi erkaklarda 0,5 g, ayollarda 0,6 g. Gipofiz tashqi tomondan g'iloq bilan o'ralgan. Gipofiz ikki kurtakdan taraqqiy etgani uchun uning ikki bo'lagi bor.

Oldingi bo'lagi adenogipofiz (**lobus anterior**) nisbatan katta bo'lib, gipofiz massasining 70–80% ini tashkil qiladi. Adenogipofiz tarkibiga oldingi, o'rta yoki oraliq va do'mboq qismlari kiradi. Orqa bo'lak-neyrogipofiz (**lobus posterior**) tarkibiga orqa bo'lak, quyg'ich, adenogipofiz va gipotalamus o'rtasida joylashgan o'rta tepalik kiradi.

Gipofizning oldingi bo'lagi hujayralari boshqa endokrin bezlar faoliyatini boshqaruvchi gormonlar ishlab chiqaradi. Uning gormonlaridan somatotropin oqsillar sintezini kuchaytiradi va yog'ning parchalanishini tezlatadi, shuning uchun o'sish davrida bolalar va o'smirlarda yog' to'planishi pasayadi.

Agar bolalik davrida somatotropin kam ishlab chiqarilsa gipofizar karlikizmga, ko'p ishlab chiqarilsa gipofizar gigantizmga olib keladi. Agar bu gormon katta yoshdagi odamlarda ko'payib ketsa kallaning yuz qismi, oyoq panjasi suyaklari kattalashib akromelogiya holati paydo bo'ladi.



224-rasm. Gipofiz va uning qon tomirlari.

1-a. cerebri anterior dextra; 2-a. comunicans anterior; 3-a. cerebri anterior sinistra; 4-a. hypophysialis superior sinistra; 5-a. carotis interna sinistra; 6-a. cerebri media sinistra; 7-hypophysis; 8-a. hypophysialis inferior sinistra; 9-a. comunicans posterior sinistra; 10-a. cerebri posterior sinistra; 11-a. superior cerebelli sinistra; 12-a. basilaris; 13-a. superior cerebelli dextra; 14-a. cerebri posterior dextra; 15-vv. hypophysiales; 16-a. comunicans posterior dextra; 17-a. hypophysialis inferior dextra; 18-a. cerebri media dextra; 19-a. hypophysialis superior dextra; 20-a. carotis interna dextra; 21-vv. portales hypophysiales.

Kortiqotropin yoki AKTG buyrak usti bezining dastali va to'rtinchi qavatida o'sishini va gormonlar ishlab chiqarishini kuchaytiradi.

Tirotropin gormoni qalqonsimon bez follikulasi epiteliyini yetilishini boshqaradi.

Gonadotropin erkaklarda moyaklar o'sishini va spermatogenezni kuchaytiradi. Ayollarda ovulyatsiya va sariq tana hosil bo'lishiga ta'sir qiladi.

Gipofizning o'rta bo'lagi gormoni melatonin teri pigmentatsiyasiga ta'sir ko'rsatadi.

Gipofizning orqa bo'lagi neyrogliyal hujayralardan, gipotalamusdan neyrogipofizga keluvchi nerv tolalaridan va neyrosekretor tanachalardan iborat. Neyrogipofiz gormonlari gipotalamusning ko'ruv bo'rtig'i ustidagi va bo'rtiq osti sohasining qorincha atrofidagi o'zaklarida hosil bo'lib, aksonlar orqali neyrogipofizga tushadi.

Vazopressin buyrak naychalarida suvni qayta so'rilishini kuchaytirib antidiuretik ta'sir ko'rsatadi, natijada siydik ajralishi kamayadi. Oksitotsin bachadon mushaklarining qisqarishini

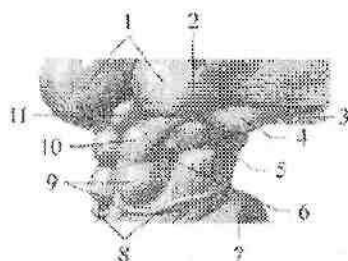
kuchaytirib tug'ish jarayonini tezlatadi. Bundan tashqari u sut bezlarining faoliyatini oshiradi.

Yangi tug'ilgan chaqaloqda gipofiz noksimon shaklida bo'lib, o'rtacha og'irligi 0,12 g. Gipofiz bola hayotining ikkinchi yilida, 4-5 va 11-12 yoshlarda tez o'sadi. Bola 10 yoshga to'lganida uning og'irligi ikki marta, 15 yoshda esa uch marta oshadi. 20 yoshda u eng katta og'irlikka (530-560 mg) ega bo'ladi. Hamma yoshda ham gipofizning o'lchamlari va og'irligi ayollarda kattaroq bo'ladi. Gipofizning faoliyati homila davrida boshlanib, bu davrda u boshqa endokrin bezlarga ta'sir qiluvchi gormonlar ishlab chiqara boshlaydi.

G'urrasimon bez

G'urrasimon bez (*glandula pinealis*) cho'zinchoq yoki sharsimon shakllarda uchraydi (225-rasm). Uning og'irligi katta odamlarda 0,2 g, uzunligi 8-15 mm, kengligi 6-10 mm, qalinligi 6-10 mm bo'ladi. Tashqi tomondan biriktiruvchi to'qimali g'ilof bilan o'ralgan bo'lib, undan g'urrasimon bez ichiga trabekulalar kirib bezni bo'laklarga bo'ladi.

Bez parenximasi tarkibini ko'p sonli ixtisoslashgan bez hujayralari-pinealosilar va kamroq glial hujayralari hosil qiladi. Uning hujayralari balog'at davrigacha gipofiz faoliyatini tormozlovchi va modda almashuvini boshqarishda ishtirok etadigan modda ishlab chiqaradi.



225-rasm. G'urrasimon bez.

1-thalamus; 2-brachium colliculi superioris; 3-tractus opticus; 4-corpora geniculata lateralia; 5-corpora geniculata medialis; 6-brachium colliculi inferioris; 7-pons; 8-n. trochlearis; 9-colliculus inferior; 10-colliculus superior; 11-glandula pinealis.

Hozirgi vaqtda epifizda ikki xil modda – serotonin va melatonin hosil bo'lishi aniqlangan. Serotonin arteriyalarni toraytirib, mediator

vazifasini bajaradi. Melatonin esa jinsiy bezlar taraqqiyoti uchun fiziologik tormoz vazifasini bajaradi. Epifizning buzilishi bolalarda erta jinsiy balog'atga yetishga olib keladi.

Yangi tug'ilgan chaqaloq g'urrasimon bezi yumaloq shaklda bo'lib, oyoqchalari bolmaydi va to'rt tepalikka yetmaydi. Bola hayotining birinchi yilida bez tez o'sib og'irligi 100 mg bo'ladi. Olti yoshda g'urrasimon bez o'zining doimiy kattaligiga: bo'yi 10 mm, kengligi 5 mm, og'irligi esa 157 mg ega bo'ladi. Keyinchalik bezning o'ziga xos hujayralari buzilib, biriktiruvchi to'qima ko'payadi.

YURAK VA TOMIRLAR TIZIMI

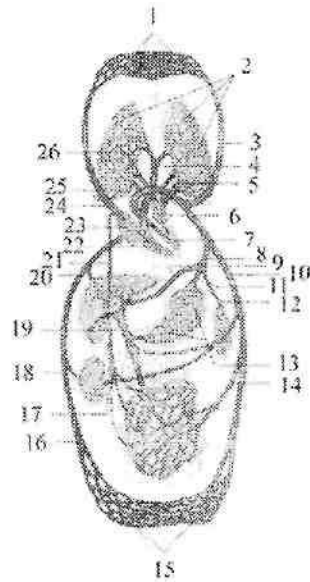
Tomirlar tizimining umumiy anatomiyasi

Tomirlar tizimi organizmda muhim vazifani bajaradi. Ularning ichida suyuqlik (qon, limfa) oqadi. Bu suyuqlik hujayra, to'qimalar hayoti uchun kerak bo'lgan ozuqa moddalar va kislorodni (arteriyalar) yetkazib beradi, ulardan organizm uchun keraksiz moddalarni ekskretor a'zolariga (venalar) olib borib tashqariga chiqaradi. Tomirlar ichidagi suyuqlik tarkibiga qarab ikki qismga: qon tomirlar va limfa tomirlarga bo'linadi. Qon tomirlar teri va shilliq pardalar piteliyida, sochlarda, ko'z olmasining shox pardasida va bo'g'imlar tog'ayida bo'lmaydi.

Qon tomirlar tizimida qon oqadi. Bu tizimga arteriyalar, venalar, mikrosirkulator tizim va yurak kiradi. Bu tizim organizmda modda almashinuvini ta'minlaydi. Qon tomirlar tizimining markaziy a'zosi yurak hisoblanadi. U ritmik ravishda qonni harakatga keltiradi. Yurakdan boshlanib organizmga tarqaladigan tomirlar arteriyalar deb ataladi.

Hujayra va to'qimalardan qonni yurakka olib keluvchi tomirlar venalar deyiladi.

Odam tanasida ikkita (katta va kichik) qon aylanish doirasi tafovut qilinadi. Kichik (o'pka) qon aylanish doirasi o'pkada qonni kislorod bilan boyitish uchun xizmat qiladi. U o'ng qorinchadan o'pka poyasi bo'lib boshlanib o'pkaga yetib kelib o'ng va chap o'pka arteriyasiga bo'linadi va alveolalarni o'rab karbonat angidridni alveolaga berib, kislorodni qabul qiladi. Kislorodga to'yingan qon 4 ta o'pka venalari orqali chap bo'lmachaga quyiladi (226-rasmi).



226-rasm. Katta va kichik qon aylanish doirasi chismasi.

1–bosh, tananing yuqori qismi va qoʻlning kapillyarlari; 2–oʻpkaning kapillyarlari; 3–a. carotis communis; 4–truncus pulmonalis; 5–vv. pulmonales sinistrac; 6–atrium sinistrum; 7–ventriculus sinister; 8–truncus coeliacus; 9–a. hepatica propria; 10–aorta; 11–a. gastrica sinistra; 12–a. splenica; 13–oshqozon kapillyarlari; 14–a. mesenterica superior; 15–tananing pastki qismi va oyoq kapillyarlari; 16–v. cava inferior; 17–a. renalis; 18–v. renalis; 19–v. portae hepatis; 20–vv. hepaticae; 21–ductus thoracicus; 22–ventriculus dexter; 23–atrium dextrum; 24–v. cava superior; 25–arcus aortae; 26–vv. pulmonales dextrae.

Katta qon aylanish doirasi chap qorinchadan aorta boʻlib boshlanadi. Aortadan chiqqan arteriyalar aʼzolar va toʻqimalarga tarqaladi. Toʻqima va aʼzolardan chiqqan venalar oʻzaro qoʻshilib ikkita yirik: yuqori va pastki kavak venalarni hosil qilib oʻng boʻlmachaga quyiladi (226-rasm).

Bundan tashqari uchinchi (yurak) qon aylanish doirasi yurakning oʻzini qon bilan taʼminlaydi. U aortadan chiqadigan yurakning oʻng va chap toj arteriyalari boʻlib boshlanib, yurak venalari boʻlib tugaydi. Yurak venalari vena sinusini hosil qilib oʻng boʻlmachaga ochiladi.

Arteriya va venalarning oʻrtasida mikrosirkulyator tizim

joylashgan bo'lib, qon bilan to'qima o'rtasidagi aloqani ta'minlaydi. Bu tizim arterioladan boshlanadi. Uning tarkibiga prekapillyar, kapillyar va postkapillyar kirib venullaga o'tib ketadi.

Qon tomirlar tizimining filogenezi

Past tabaqali hayvonlarda yurak bo'lmagan, ularda qon tomirlarning qisqarishi hisobiga harakat qiladi. Umurtqali hayvonlarda yurak urib turuvchi a'zo sifatida paydo bo'ladi va filogenez bo'ylab murakkablashib boradi. Baliqlarning yuragi ikki kamerali bo'lib, qon qabul qiluvchi bo'lmacha va haydovchi qorinchadan iborat. Yurakdan vena qoni oqib o'tib, jabra arteriyalari vositasida baliq jabralariga boradi va u yerda kislorod bilan to'yinadi.

Amfibiyalar quruqlikka chiqishi munosabati bilan ularda jabraiir bilan birga o'pka vujudga keladi. Shu sababli yurak bo'lmachasi to'siq vositasida ikki bo'lakka bo'linib uch kamerali yurak paydo bo'ladi. Oxirgi jabra arteriyasidan o'pka arteriyasi paydo bo'lib, qonni yurakdan o'pkaga olib borib gaz almashinuvini ta'minlaydi.

Reptiliyalarda o'pka nafas olish paydo bo'lganidan keyin ikkita qon aylanish doirasi vujudga keladi. Ularning yuragida qorinchalar to'liq bo'lmagan to'siq vositasida ikki bo'lakka bo'linadi.

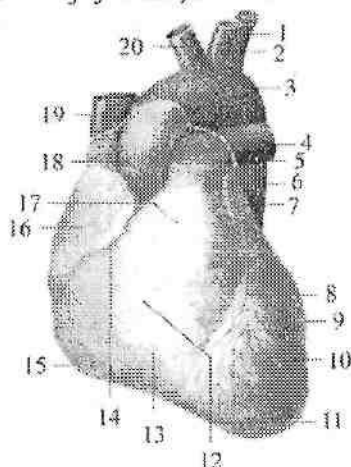
Yurakning taraqqiyoti

Pusht taraqqiyotining taxminan 17-kunida bo'yin sohasida yurakning juft kurtaklari ikkita endokardial qopchalar shaklida paydo bo'ladi. Visseral mezodermadan mioepikardial qatlam hosil bo'lib, endokardial qopchalarni o'raydi va yurak qopchalari hosil bo'ladi. 3-haftalik pushtda yurak kurtaklari birikib ikki qavatli yurak nayini hosil qiladi. Yurak nayining endokardial qavatidan keyinchalik endokard, mioepikardial qavatidan epikard va miokard rivojlanadi. Yurak nayi rivojlanayotgan qon tomirlar bilan qo'shiladi. Uning orqa qismi – vena sinusiga ikkita kindik venasi va tuxum sarig'i venasi qo'shiladi. Uning oldingi qismidan esa ikkita birlamchi aorta chiqadi. Yurak nayi bir tekis o'smaydi. Uning o'rta qismi tez o'sgani uchun u S shaklini oladi. Yurak nayining pastki uchi yuqoriga va orqaga, yuqori uchi pastga va oldinga aylanadi. S – simon yurakning arteriya va vena qismlari tez o'sadi. Ular o'rtasida toraygan joy paydo bo'lib, ikkala qismi tor kanal vositasida o'zaro qo'shiladi. Shu davrda umumiy bo'lmacha bo'lgan vena qismidan ikkita o'simta bo'lajak yurak quloqlari paydo bo'lib, arteriya poyasini o'rab oladi. Yurakni arteriya qismining ikkala tizzasi bir-biri bilan qo'shilib umumiy qorincha hosil bo'ladi. Homila hayotining 4 – haftasida umumiy

bo'lmachaning ichki yuzasida burma hosil bo'ladi. Bu burma pastga qarab o'sib 5 – hafta boshlarida umumiy bo'lmachani ikkiga bo'luvchi to'siqqa aylanadi. To'siqda oval teshik bo'lib undan qon o'ng bo'lmachadan chapiga o'tadi. 5 – haftaning oxirida umumiy qorinchada pastdan yuqoriga qarab o'suvchi to'siq hosil bo'lib, umumiy qorinchani o'ng va chapga ajratadi. Umumiy arteriya poyasi ham ikki qismga: aorta hamda o'pka poyasiga bo'linadi va to'rt kamerali yurak hosil bo'ladi. Vena sinusi torayadi va kengaygan chap umumiy kardinal vena bilan birgalikda yurakning toj sinusiga aylanib o'ng bo'lmachaga quyiladi.

Yurak

Yurak (**cor**) mushakdan tuzilgan (227-rasm) qon aylanish tizimining markaziy a'zosi. U ko'krak qafasida pastki ko'ks oralig'ining o'rta qismida joylashib, konussimon shaklga ega.



227-rasm. Yurak. Old tomondan ko'rinishi.

1–a. subclavia sinistra; 2–a. carotis communis sinistra; 3–arcus aortae; 4–a. pulmonalis sinistra; 5–truncus pulmonalis; 6–pars descendens aortae; 7–auricula sinistra; 8– sulcus interventricularis anterior; 9–facies pulmonalis sinistra; 10–ventriculus sinister; 11–apex cordis; 12–facies sternocostalis; 13–ventriculus dexter; 14 sulcus coronarius; 15–margo dexter; 16–auricula dextra; 17–conus arteriosus; 18– pars ascendens aortae; 19–v. cava superior; 20– truncus brachiocephalicus.

Yurakning bo'ylama o'qi qiyshiq bo'lib, orqadan oldinga, yuqoridan pastga va o'ngdan chapga yo'nalgan bo'ladi. Uning

toraygan yurak uchi (**apex cordis**) chapga, pastga va oldinga, keng yurak asosi (**basis cordis**) yuqoriga va orqaga qaragan.

Yurakning oldingi to'sh qovurg'a yuzasi (**facies sternocostalis**) qavariq bo'lib to'sh va qovurg'aning orqa yuzasiga qaragan. Pastki diafragma yuzasi (**facies diaphragmatica**) diafragmaning pay markaziga tegib turadi. Yurakning yon yuzalari o'pkaga qaragan bo'lib, o'ng va chap o'pka yuzalari (**facies pulmonalis dextra et sinistra**) deb ataladi. Yurakning o'rtacha og'irligi erkaklarda 300 g, ayollarda 250 g, uzunligi 10–15 sm, ko'ndalang o'lchami 9–11 sm, oldingi-orqa o'lchami 6–8 sm bo'ladi.

Yurak yuzasida bo'lmacha va qorinchalar o'rtasida chegara bo'lib toj arteriyasining egati (**sulcus coronarius**) o'tadi. Yurakning to'sh qovurg'a yuzasida qorinchalararo oldingi egat (**sulcus interventricularis anterior**), pastki yuzasida qorinchalararo orqa egat (**sulcus interventricularis posterior**) yotadi. Bu ikkala egat yurakning uchida yurak cho'qqisidagi kemtik (**incisura apicis cordis**) hosil qilib qo'shiladi.

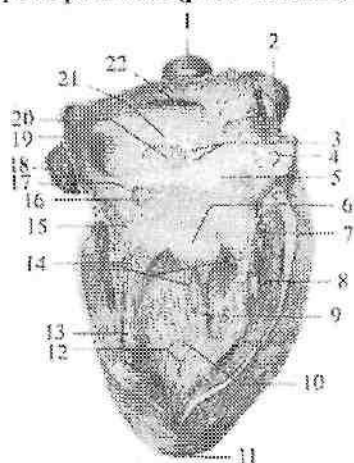
Yurak 4 kameradan iborat. Unda o'ng va chap bo'lmacha, o'ng va chap qorincha tafovut qilinadi. Bo'lmachalar venalardan qonni qabul qilib olsa, qorinchalar qonni haydab chiqaradi. Yurakning o'ng bo'lagida vena qoni, chap bo'lagida arteriya qoni oqadi. Bo'lmachalar qorinchalar bilan o'zaro tabaqali qopqog'i bo'lgan o'ng va chap bo'lmacha va qorinchalar orasidagi teshik orqali qo'shilib turadi.

Yurak kameralari

O'ng bo'lmacha (**atrium dextrum**) kub shaklida bo'lib, chap bo'lmachadan bo'lmachalar o'rtasidagi to'siq (**septum interatriale**) vositasida ajrab turadi (228- rasm). To'siqda bitib ketgan oval teshik qoldig'i bo'lgan oval chuqurcha (**fossa ovalis**) yaqqol ko'rinadi (228- rasm). O'ng bo'lmacha hajmi ancha katta bo'lib o'ng quloqcha (**auricula dextra**) bo'shlig'i hisobiga kattalashadi. Bo'lmacha devorining qalinligi 2–3 mm bo'lib, ichki yuzasi silliq. Quloqchanning ichki yuzasida taroqsimon mushaklar (**mm. pectinati**) tutamlari bo'ladi. O'ng bo'lmacha devorida yuqorigi kavak vena teshigi (**ostium venae cavae superioris**) va pastki kavak vena teshigi (**ostium venae cavae inferioris**) o'rtasida kichkina venalararo do'mboqcha (**tuberculum intervenosum**) bor. Pastki kavak vena teshigining pastki qirradi bo'ylab yarimoysimon burma shaklida pastki

kavak vena to'sig'i (*valvula venae cavae inferioris*) joylashgan. Bu burma homila davrida qonni o'ng bo'lmachadan oval teshik orqali chap bo'lmachaga yo'naltiradi. O'ng bo'lmacha o'ng qorincha bilan o'ng bo'lmacha va o'ng qorinchalar orasidagi teshik (*ostium atrioventricularae dextrum*) orqali qo'shilib turadi. Pastki kavak vena teshigi bilan o'ng bo'lmacha va o'ng qorinchalar orasidagi teshik o'rtasida tojsimon sinus teshigi (*ostium sinus coronarii*) ochiladi. Uning atrofini ingichka o'roqsimon burma – tojsimon sinus to'sig'i (*valvula sinus coronarii*) o'ragan. Tojsimon sinus yoniga mayda yurak vena teshiklari (*foramina venarum minimarium*) ochiladi.

O'ng qorincha (*ventriculus dexter*) uchi pastga qaragan uch qirrali piramida shaklida bo'lib, devorining qalinligi 5–8 mm (228-rasm). Uning medial devori qorinchalar o'rtasidagi to'siq (*septum interventricularae*) hosil qilib, ko'p qismi mushakdan (*pars muscularis*) va yuqori bo'lmachaga yaqin qismi pardadan (*pars membranacea*) iborat.



228-rasm. Yurakning o'ng bo'lmacha va o'ng qorinchasi.

1–v. cava superior; 2–pars ascendens aortae; 3– foramina venarum minimarium; 4–mm. pectinati; 5–atrium dextrum; 6–cuspis septalis valva atrioventricularis dextrae; 7–cuspis anterior valva atrioventricularis dextrae; 8–m. papillaris anterior; 9–m. papillaris septalis; 10–ventriculus dexter; 11–apex cordis; 12–trabeculae carneae; 13–m.papillaris posterior; 14–chordae tendineae; 15–cuspis posterior valva atrioventricularis dextrae; 16–ostium sinus coronarii; 17–valvula sinus coronarii; 18–vena cava inferior; 19–ostium venae cavae inferioris; 20–fossa ovalis; 21–lumbus fossae ovalis; 22–ostium venae cavae superioris.

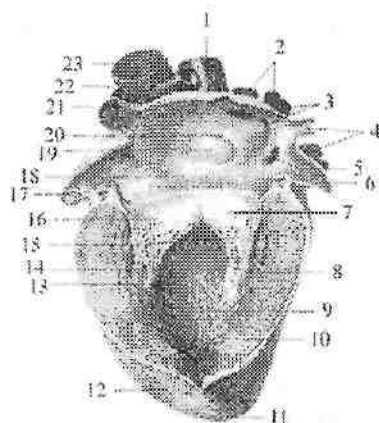
Uning diafragmani pay markaziga tegib turuvchi pastki devori yassi, oldingisi esa qavariq bo'lib, o'ng qorinchaning yuqorigi keng qismida ikkita teshik bor. Orqadagi o'ng bo'lmacha va o'ng qorinchalar orasidagi teshik bo'lib, u orqali vena qoni o'ng bo'lmachadan o'ng qorinchaga o'tadi. Oldingi o'pka poyasining teshigi (**ostium trunci pulmonalis**) orqali qon o'pka poyasiga o'tadi. O'ng bo'lmacha va o'ng qorinchalar orasidagi teshik o'ng bo'lmacha va o'ng qorinchalar orasidagi to'sg'ich yoki uch tavaqali to'sg'ich (**valva atrioventricularis dextra seu tricuspidalis**) bilan bekilgan (228-rasm).

To'sg'ich tavaqalari uchburchak shaklidagi pay qatlamcha ko'rinishida bo'lib, ularning asosi teshik aylanasiga birikkan, erkin chekkalari esa qorincha bo'shlig'iga qaragan. Teshikning oldingi yarimaylanasiga to'sg'ichning oldingi tavaqasi (**cuspus anterior**), orqa tashqi yarimaylanasiga orqa tavaqasi (**cuspus posterior**) va ichki yarimaylanasiga to'siq sohasidagi tavaqasi (**cuspus septalis**) birikkan.

Bo'lmacha qisqarganida qon bosimi ta'siri ostida to'sg'ich tavaqalari qorincha devoriga yopishadi va qonning qorinchaga o'tishiga qarshilik qilmaydi. Qorincha qisqarganida to'sg'ich tavaqalarining erkin chekkalari yopiladi, ammo bo'lmachaga qarab bukilmaydi, chunki qorincha tomonidan ularni pishiq biriktiruvchi to'qimali paysimon ipchalar (**chordae tendineae**) ushlab turadi.

O'ng qorincha ichida g'o'shdor to'siqlar (**trabeculae carnaeae**) va so'rg'ichsimon mushaklar bor. O'ng qorinchada uchta: oldingi, orqa va to'siq sohasidagi so'rg'ichsimon mushaklar (**mm. papillares anterior, posterior et septales**) tafovut qilinadi. Bu mushaklar uchidan boshlangan paysimon ipchalar ikkita qo'shni tavaqalarning erkin chekkasiga va ularning qorinchaga qaragan yuzasiga birikadi. Oldingi o'pka poyasining teshigi (**ostium trunci pulmonalis**) ustida o'pka poyasining to'sg'ichi joylashgan. Unda aylana bo'ylab joylashgan oldingi, o'ng va chap yarimoysimon to'sg'ichlar (**valvula semilunaris anterior, dextra et sinistra**) tafovut qilinadi. Ularning qavariq yuzasi o'ng qorincha bo'shlig'iga, botiq yuzasi va erkin chekkasi o'pka poyasi bo'shlig'iga qaragan.

Uning diafragmani pay markaziga tegib turuvchi pastki devori yassi, oldingisi esa qavariq bo'lib, o'ng qorinchaning yuqorigi keng qismida ikkita teshik bor. Orqadagi o'ng bo'lmacha va o'ng qorinchalar orasidagi teshik bo'lib, u orqali vena qoni o'ng bo'lmachadan o'ng qorinchaga o'tadi. Oldingi o'pka poyasining teshigi (**ostium trunci pulmonalis**) orqali qon o'pka poyasiga o'tadi. O'ng bo'lmacha va o'ng qorinchalar orasidagi teshik o'ng bo'lmacha va o'ng qorinchalar orasidagi to'sg'ich yoki uch tavaqali to'sg'ich (**valva atrioventricularis dextra seu tricuspidalis**) bilan bekilgan (228-rasm).



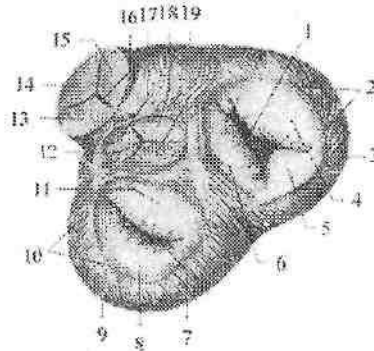
229-rasm Yurakning chap bo'lmacha va chap qorinchasi.

1—v. cava superior; 2—v. pulmonales dextrae; 3—ostium venae pulmonales dextrae; 4—vv. pulmonales sinistrae; 5—ostium v. pulmonalis sinistrae inferioris; 6—auricula sinistra; 7—cuspis posterior valva atrioventricularis sinistrae; 8—m. papillaris posterior; 9—trabeculae carneae; 10—myocardium; 11—apex cordis; 12—epicardium; 13—ventriculus sinister; 14—m. papillaris anterior; 15—chordae tendineae; 16—cuspis anterior valva atrioventricularis sinistrae; 17—mm. pectinati; 18—atrium sinistrum; 19—fossa ovale; 20—valvula foraminis ovalis; 21—v. pulmonalis sinistra superior; 22—truncus pulmonalis; 23—aorta.

Har bir qopqoqning erkin chekkasining o'rtasida qalinlashgan yarimoysimon to'sg'ich tugunlari (**noduli valvularum semilunarium**) bo'lib, qopqoqlarning zich yopilishini ta'minlaydi. Yarimoysimon to'sg'ich bilan o'pka poyasi o'rtasida bo'shliq (**sinus trunci pulmonalis**) bor. Qorinchalar qisqarganida yarimoysimon qopqoqlar qon bosimi ta'sirida o'pka poyasi devoriga yopishadi. Qorinchalar bo'shshaganida esa, orqaga qaytgan qon qopqoq bo'shlig'ini to'latib, ularni yopadi va qon orqaga qaytmaydi.

Chap bo'lmacha (**atrium sinistrum**) noto'g'ri kub shaklida bo'lib, o'ng bo'lmachadan silliq holmachalar orasidagi to'siq vositasida chegaralanib turadi (229,230-rasm). Unda joylashgan oval chuqurcha o'ng qorincha tomonida yaxshi bilinadi. Chap bo'lmachaning oidingi yuzasida chap quloqcha (**auricula sinistra**) joylashgan. Bo'lmachaning ichki yuzasi silliq, quloqcha ichida taroqsimon mushaklar bor.

Chap bo'lmachaga ochiladigan 5 ta teshikdan to'rttasi yuqori va orqa tomonda joylashgan. Bular o'pka venalari ochiladigan teshiklar (**ostia venarum pulmonatium**). Beshinchi chap bo'lmacha va qorinchalar orasidagi teshik (**ostium atrioventriculare sinistrum**) chap bo'lmachani chap qorinchaga qo'shib turadi.



230-rasm. Yurak to'sg'ichlari. Ust tomondan ko'rinishi.

1-ostium atrio-ventriculare dextrum; 2-annulus fibrosus dexter; 3-ventriculus dexter; 4-cuspus anterior valva tricuspidalis; 5-cuspus posterior valva tricuspidalis; 6-cuspus septalis valva tricuspidalis; 7-ostium atrioventriculare sinistrum; 8-cuspus posterior valva mitralis; 9-ventriculus sinister; 10-annulus fibrosus sinister; 11-cuspus anterior valva mitralis; 12-ostium aortae; 13-valvula semilunaris sinistra; 14-valvula semilunaris anterior; 15-valvula semilunaris dextra; 16-ostium trunci pulmonalis; 17-valvula semilunaris sinistra; 18-valvula semilunaris dextra; 19-valvula semilunaris posterior.

Chap qorincha (**ventriculus sinister**) asosi yuqoriga qaragan konus shaklida (229-rasm). Uning yuqori keng qismining o'ng tomonida aorta teshigi (**ostium aortae**) chap tomonida chap bo'lmacha va chap qorinchalar orasidagi teshik joylashgan. Chap bo'lmacha va chap qorincha orasidagi teshikda chap bo'lmacha va chap qorincha orasidagi to'sg'ich yoki mitral to'sg'ich (**valva atrioventricularis sinistra seu mitralis**) joylashgan (229,230-rasm). Unda uchburchak shaklidagi oidingi va orqa tavaqalari tafovut qilinadi. Oidingi tavaqa (**cuspus anterior**) teshikning ichki yarimaylanasidan boshlansa, undan kichikroq orqa tavaqa (**cuspus posterior**) teshikning tashqi orqa yarimaylanasidan boshlanadi. Chap

qorinchaning ichida ko'p sonli mushak trabekulalari va ikkita: odingi va orqa so'rg'ichsimon mushaklar (**mm. papillares anterior et posterior**) bor. Ularning paysimon ipchalari to'sg'ich tavaqalarini erkin chekkasiga birikadi.

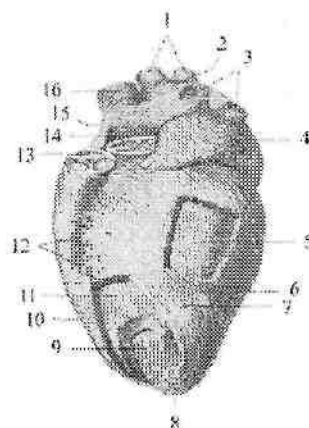
Aorta teshigi (**ostium aortae**) sohasida qorinchaning ichki yuzasi silliq bo'ladi. Aortaning boshlanish joyida aorta to'sg'ichi (**valva aortae**) joylashgan. Aorta to'sg'ichi 3 ta: orqa, o'ng va chap yarimoysimon to'sg'ichlardan (**valvula semilunares posterior, dextra et sinistra**) iborat. To'sg'ichlar va aorta devori o'rtasida bo'shliq (**sinus aortae**) bor. Aorta to'sg'ichi o'pka poyasinikiga nisbatan qalin va tugunlari kattaroq bo'ladi.

Yurak devori uch qavatdan iborat. Ichki yupqa endokard (**endocardium**) yurakni ichki tomondan qoplaydi. Yurak to'sg'ichlari, pastki kavak vena va tojsimon sinus to'siqlari endokard duplikaturasidan hosil bo'lib, o'rtasida biriktiruvchi to'qima joylashgan.

O'rta qavat miokard (**myocardium**) (231-rasm) yurakning ko'ndalang-targ'il mushagidan tuzilgan bo'lib, ularning qisqarishi odam ixtiyoridan tashqariligi bilan skelet mushaklaridan ajralib turadi. Bu mushak hujayralarining o'zaklari markazda joylashgan bo'lib, o'zaro sintsiyalar hosil qilgan holda birikib mushak to'rini hosil qiladi. Bo'lmacha va qorinchalar miokardi o'zaro tutashmagan, ular o'ng va chap bo'lmacha va qorinchalar orasidagi teshikni o'ragan o'ng va chap fibroz halqalardan (**annuli fibrosus dexter et sinister**) boshlanadi (230-rasm).

Bo'lmachalar miokardi ikki: 1. Yuza qavati ikkala bo'lmacha uchun umumiy ko'ndalang tolalardan iborat. 2. Chuqur qavati har bir bo'lmacha uchun alohida, bo'ylama yo'nalishdagi mushak tolalaridan iborat. Bo'ylama tolalar fibroz halqadan boshlansa, aylanma tolalar bo'lmachaga quyilgan venalarni o'rab turadi.

Qorinchalar miokardi turli yo'nalishdagi uch qavatdan iborat. Tashqi qiyshiq qavat fibroz halqadan boshlanib, yurak uchida yurak girdobi (**vortex cordis**) ni hosil qilib, ichki bo'ylama qavatga o'tib ketadi. So'rg'ichsimon mushaklar va mushak trabekullari shu qavat mushaklari hisobiga hosil bo'ladi. Bu ikkala qavat qorinchalar uchun umumiy. Ular o'rtasida joylashgan halqasimon qavat esa qorinchalar uchun alohida. Qorinchalararo to'siq shu qavat mushak tutamlaridan iborat.



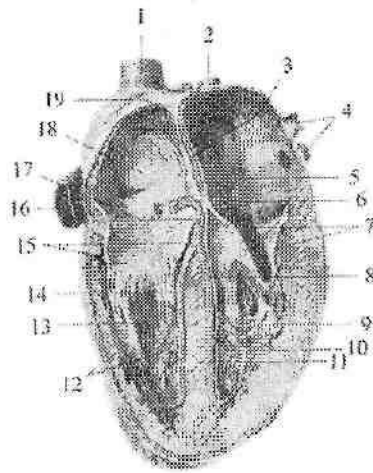
231-rasm. Yurak miokardi qavatlarini. Chap tomondan ko'rinishi. Yuza va o'rta qavat qismlari olib tashlangan.

1—vv. pulmonales dextrae; 2—atrium sinistrae; 3—vv. pulmonales sinistrae; 4—auricula sinistra; 5,11—chap qorincha miokardini o'rta halqasimon qavati; 6—ventriculus sinister; 7,10— qorinchalar miokardining tashqi qiyshiq qavati; 8—vortex cordis; 9—miokardning chuqur bo'ylama qavati; 12—o'ng qorincha; 13—valva trunci pulmonalis; 14—valva aortae; 15—o'ng bo'lmacha; 16—vena cava superior.

Yurak devorining tashqi qavati epikard (**epicardium**) miokardni ustidan qoplab turuvchi yurak xaltasining visseral varag'idan iborat. U yupqa biriktiruvchi to'qima qatlami bo'lib, mezoteliy bilan qoplangan. Epikard yurakka keluvchi va yurakdan chiquvchi yirik qon tomirlarni o'rab, perikardning pariyetal varag'iga o'tib ketadi.

Yurakning o'tkazuv tizimi (complexus stimulans cordis). Yurak miokardining ritmik ravishda qisqarishini uning o'tkazuv tizimi boshqarib turadi (232-rasm).

Yurakning o'tkazuv tizimi qo'zg'alishini yurak nervlaridan bo'lmacha va qorinchalar miokardiga o'tkazib berish xususiyatiga ega atipik mushak tolalaridan iborat. Ular tarkibida miofibrillari kam, sarkoplazmasi ko'p bo'ladi. Yurakning o'tkazuv tizimi quyidagilardan iborat:



232-rasm. Yurakning o'tkazuv tizimi.

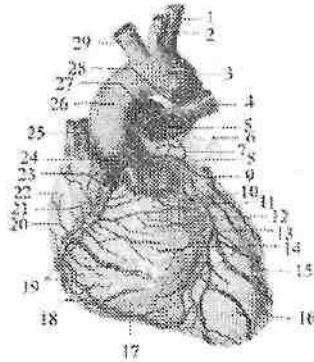
1-v.cava superior; 2-v.pulmonalis dextra; 3-septum interatriale; 4-vv.pulmonales sinistrae; 5-atrium sinistrum; 6-nodus atrioventricularis; 7-valva atrioventricularis sinistra; 8-crus sinistrum fasciculus atrioventricularis; 9-ventriculus sinister; 10,12-rr. subendocardiales; 11-septum interventriculare; 13-ventriculus dexter; 14-crus dextrum fasciculus atrioventricularis; 15-valva atrioventricularis dextra; 16-v.cava inferior; 17-fasciculus atrioventricularis; 18-atrium dextrum; 19-nodus sinatrialis.

1. Yurak vena bo'shlig'i va bo'lmacha orasidagi tugun (**nodus sinuatrialis**) o'ng bo'lmacha devorida yuqori kavak vena teshigi bilan o'ng quloqcha o'rtasida joylashib bo'lmachalar miokardiga tolalar beradi.

1. Yurak bo'lmachasi va qorinchasi orasidagi tugun (**nodus atrioventricularis**) bo'lmachalararo to'siqning pastki qismida joylashgan. Pastga tomon tugun hujayralarining o'siqchalari bo'lmachalar va qorinchalar miokardini bog'lab turuvchi yurak bo'lmachasi bilan qorinchasi o'rtasidagi tutamni (**fasciculus atrioventricularis**) hosil qiladi. Qorinchalar orasidagi to'siqni mushak qismida bu tutam o'ng va chap oyoqchalarga (**crus dextrum et sinistrum**) bo'linib, qorinchalar miokardida tugaydi.

Yurak qon tomirlari. Yurakni aortaning ko'tariluvchi qismidan boshlanuvchi o'ng va chap toj arteriyalar qon bilan ta'minlaydi. Yurak arteriyalari yarimoysimon to'sg'ichlar sinusi sohasidan boshlangani

uchun qorinchalar qisqargan vaqtda ularning teshigini qopqoqlar tavaqasi berkitadi. Shuning uchun ularga qon qorinchalar bo'shashgan vaqtda o'tadi.



233-rasm. Yurakning qon tomirlari.

1-a. subclavia sinistra; 2-a. carotis communis sinistra; 3, 26-arcus aortae; 4-a. pulmonalis sinistra; 5-truncus pulmonalis; 6-auricula sinistra; 7-r. atrialis a. coronariae sinistrae; 8-a. coronaria sinistra; 9-r. circumflexus a. coronariae sinistrae; 10-r. marginalis sinister; 11-v. cordis magna; 12-r. interventricularis anterior a. coronariae sinistrae; 13-r. lateralis; 14-rr. interventricularis septalis; 15-ventriculus sinister; 16-apex cordis; 17-ventriculus dexter; 18-r. marginalis dexter a. coronariae dextrae; 19-vv. ventriculi dextri anteriores; 20-r. atrialis intermedius; 21-r. atrialis; 22-auricula dextra; 23-a. coronaria dextra; 24-pars ascendens aortae; 25-v. cava inferior; 27-a. pulmonalis dextra; 28-lig. arteriosum. 29- truncus brachiocephalicus.

O'ng toj arteriyasi (**a. coronaria dextra**) yarimoy shaklidagi o'ng to'sg'ichning sinusi sohasidan boshlanadi (233-rasm). O'ng quloqcha ostidan o'tib toj arteriyasining egatida yotadi. Yurakning o'ng o'pka yuzasini aylanib otib, uning orqa yuzasi bo'ylab chapga yo'naladi va chap toj arteriyaning o'rovchi tarmog'i bilan anastomozlashadi. Uning yirik tarmog'i qorinchalararo to'siqning tarmoqlari (**rr. interventriculares septales**) qorinchalararo orqa egat bo'ylab yurak uchigacha boradi. O'ng toj arteriya tarmoqlari o'ng bo'lmacha va qorincha devorini, o'ng qorincha so'rg'ichsimon mushaklarini, qorinchalararo to'siqning orqa qismini, yurak vena bo'shlig'i va bo'lmacha orasidagi tugun va yurak bo'lmachasi va qorinchasi orasidagi tugunlarini qon bilan ta'minlaydi.

Chap toj arteriyasi (*a. coronaria sinistra*) yarimoy shaklidagi chap to'sg'ichning sinusi sohasidan boshlanib (233-rasm) ikki: oldingi qorinchalararo tarmoq (*r. interventricularis anterior*) va o'rovchi tarmoqqa (*r. circumflexus*) bo'linadi. O'rovchi tarmoq chap toj arteriyaning bevosita davomi bo'lib, toj arteriyasining egatida yotadi va o'ng toj arteriyasi bilan anastomozlashadi.

Oldingi qorinchalararo tarmoq o'z nomidagi egat bo'ylab yurak uchiga yo'naladi va orqadagi qorinchalararo tarmoq bilan anastomozlashadi.

Chap toj arteriya tarmoqlari chap qorincha devorini va so'rg'ichsimon mushaklarni, qorinchalararo to'siqni katta qismini, o'ng qorinchaning oldingi devorini va chap bo'lmacha devorini qon bilan ta'minlaydi. O'ng va chap toj arteriya tarmoqlari ikkita: toj arteriyasining egatida yo'nalgan ko'ndalang, qorinchalararo oldingi va orqa egatda joylashgan bo'ylama anastomoz hosil qiladi.

Yurak venalari son jihatidan arteriyalarga nisbatan ko'p. Ularning asosiylari yig'ilib, bitta umumiy yurak toj venalarining kengaymasi – toj sinusini (*sinus coronarius*) hosil qilib, o'ng bo'lmachaga ochiladi. Toj sinusiga beshta vena: 1) yurakning katta venasi (*v. cardiaca magna*); 2) yurakning o'rta venasi (*v. cardiaca media*); 3) yurakning kichik venasi (*v. cardiaca parva*); 4) chap qorinchaning orqa venalari (*vv. ventriculi sinistri posteriores*); 5) chap bo'lmachaning qiyshiq venasi (*v. obliqua atria sinistri*) quyiladi.

Toj sinusga quyuluvchi venalardan tashqari yurakda to'g'ri o'ng bo'lmachaga quyuluvchi venalar ham bor. Bularga o'ng qorinchaning oldingi devoridan qon yig'uvchi o'ng qorinchaning oldingi venalari (*vv. ventriculi dextri anteriores*) va 20–30 ta yurakning eng kichik (Tebeziyev) venalari (*vv. cardiaca minima*) kiradi.

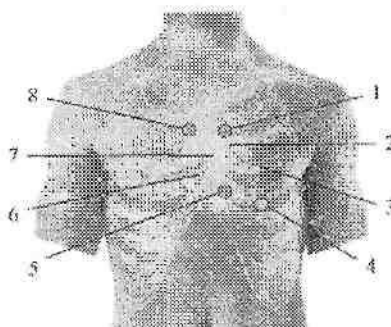
Yurak nervlari. Yurak faoliyatini sezuvchi, simpatik va parasimpatik nervlar boshqaradi. Sezuvchi nervlar yurak va uning qon tomirlari devoridagi retseptorlardan bosh va orqa miyadagi markazlarga boradi. Simpatik tolalar yurak qisqarishini tezlatuvchi va toj arteriyalarni kengaytiruvchi impulslarni o'tkazsa, parasimpatik tolalar yurak qisqarishini sekinlatib, toj arteriyalarni toraytiruvchi impulslarni o'tkazadi.

Yurakka boruvchi simpatik nerv tolalari simpatik poyaning bo'yin qismidagi uchta simpatik tugunidan boshlanadigan yurakka yo'naluvchi ustki, o'rta va pastki bo'yin nervlari va ko'krak qismining II–V tugunidan chiquvchi yurakka yo'naluvchi ko'krak tarmoqlaridan iborat.

Parasimpatik tolalar esa adashgan nervdan chiquvchi tolalardan iborat. Bu nervlarning tolalari yurak atrofidagi yuza va chuqur joylashgan chigallarni hosil qiladi. Yurak atrofidagi yuza chigal (**plexus cardiacus superficialis**) o'pka poyasining oldingi yuzasi va aorta ravog'ining pastki tomonida, uning chuqur chigali (**plexus cardiacus profundus**) esa aorta ravog'i bilan kekirdakning ikkiga bo'lingan qismi orasida joylashadi. Yurakning yuza va chuqur nerv chigallarining bir qismi miokard bilan epikard orasiga tarqalsa, ikkinchi qismi yurak arteriyalari devori bo'ylab (**plexus coronaries dexter et sinister**) davom etadi. Yurakning a'zo sirti chigallari tolasi a'zo ichki chigaliga o'tib, yurak devori qavatlari ichida yotadi. Bu chigallar tarkibida nerv hujayralari to'planib, yurak tugunchalarini (**ganglia cardiaca**) hosil qiladi.

Yurak topografiyasi

Yurak va uni o'ragan yurak xaltasi ko'krak qafasida pastki ko'ks oralig'ida o'rta chiziqdan chaproqda yurakning uchdan ikki qismi, o'ngroqda uchdan bir qismi joylashgan. Yon va qisman old tomondan yurak plevra bilan qoplangan o'pka, oldingi ozgina qismi esa to'sh suyagi va qovurg'a tog'aylariga tegib turadi.



234-rasm. Yurak to'sg'ichlari va ularni eshitish nuqtalari.

1—o'pka poyasi to'sg'ichining eshitish sohasi; 2—o'pka poyasi to'sg'ichi; 3— mitral to'sg'ich; 4—mitral to'sg'ichni eshitish sohasi; 5—uch tavaqali to'sg'ichning eshitish sohasi; 6—uch tavaqali to'sg'ich; 7—aorta to'sg'ichi; 8—aorta to'sg'ichining eshitish sohasi.

Yurakning yuqori chegarasi o'ng va chap uchinchi qovurg'a tog'aylari yuqori chekkasini birlashtiruvchi chiziqda joylashgan. O'ng

chegarasi o'ng uchinchi qovurg'a togayi yuqori chekkasidan boshlanib, to'sh suyagi chekkasidan 1–2 sm o'ngda vertikal yo'nalib beshinchi qovurg'a tog'ayigacha tushadi. Pastki chegarasi o'ng beshinchi qovurg'a tog'ayidan yurak uchigacha o'tgan chiziqda. Yurak uchi esa chap beshinchi qovurg'a oralig'ida o'rta o'mrov chizig'idan 1–1,5 sm ichkarida yotadi. Chap chegarasi chap uchinchi qovurg'a tog'ayining yuqori chekkasidan to'sh suyagining chap chekkasi bilan chap o'rta o'mrov chizig'i o'rtasidagi sohadan boshlanib yurak uchigacha boradi.

Yurak klapanlarining eshitish sohalari quyidagicha (234-rasm): mitral to'sg'ich chap uchinchi qovurg'a tog'ayi sohasida. Uch tavaqali to'sg'ich to'rtinchi o'ng qovurg'a tog'ayining to'sh suyagiga birikkan joyida. Aorta to'sg'ichi to'sh suyagining chap qitrasida, uchinchi qovurg'a oralig'ida. O'pka poyasining to'sg'ichi chap uchinchi qovurg'a tog'ayining to'sh suyagiga birikkan joyida.

Rentgenoanatomiyasi. Yurakning asosiy massasini mushak to'qima miokard hosil qiladi. Yurak bo'shlig'i va uning yirik qon tomirlari uni o'ragan o'pka to'qimasi soyasida aniq gomogen soya beradi. Yurak pastki ko'ks oralig'ida joylashib, uning soyasi ong va chap o'pka maydoni o'rtasini egallaydi. Yurak noto'g'i oval shaklga ega bo'lib, unda uchi va kengaygan asosi tafovut qilinadi. Yurak asosining o'rtasidan uchiga qarab bo'ylamasiga mos keluvchi yurak o'qi o'tadi. Odatda yurak o'qi qiyshiq yo'nalib, yuqoridan pastga, o'ngdan chapga joylashadi. Buning natijasida yurakning katta qismi ko'krak qafasining chap tomonida yotadi. O'rtadagi gomogen soya yurakning o'zini va yirik qon qon tomirlari (aorta, yuqori kavak vena va o'pka poyasini soyasi) yig'indisidan iborat. Yurakning xususiy soyasi biroz qiya joylashgan noto'g'ri ellips shaklidagi pastki keng qismidan iborat (235-rasm). Uning uchdan ikki qismi o'pka maydoni fonida yotadi. Yurakning o'zini soyasi bilan uning yirik qon tomirlari soyasi o'rtasidagi chegara yurak – tomir siluetining eng toraygan qismiga to'g'ri kelib, yurak beli deyiladi.

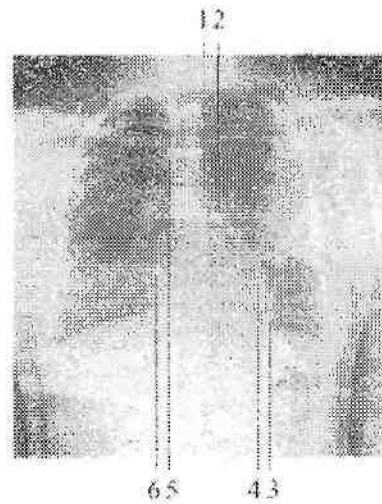
Yurakning shakli va ko'krak qafasida joylashishi yoshga, jinsga, tana konstitutsiyasiga va diafragmaning joylashishiga bog'liq. Yurak joylashishini uchta asosiy: qiya, ko'ndalang va vertikal shakllari tafovut qilinadi.

Yurakning qiya joylashishi joylashishi normosteniklarda uchraydi. Bunda yurak o'qi gorizontal chiziqqa 45° burchak ostida joylashadi.

Yurakning ko'ndalang joylashishi keng va qisqa ko'krak qafasli gipersteniklarda uchraydi. Bunda yurak o'qi gorizontal chiziqqa 25–30° burchak hosil qilib joylashadi. Yurak beli aniq bilingan. Bu holatda yurakning chap chegarasi o'rtta o'mrov chizig'ida yotadi. Mo'tadil holatda esa bu chegara o'rtta o'mrov chizig'idan 1,5 sm ichkarida yotadi.

Vertikal holatda joylashgan yurak uzun va tor ko'krak qafasli asteniklarda uchraydi. U holatda yurak qon tomirlarga osilganga o'xshab, osilgah tomchini eslatadi va "osilgan" yoki "tomchi" yurak deyiladi. U gorizontal chiziqqa 50–60° burchak hosil qilib joylashadi.

Bolalar yuragi kattalarga nisbatan katta bo'lib, ko'krak qafasida katta sohani egallaydi. Yosh bola yuragi soyasi sharsimon bo'lsa, o'smirlilik davrida yurak beli biroz tekislanadi. Keksalarda yurak ichki a'zolarining pastga tushishi munosabati bilan "yotgan" holatni oladi. Qon tomirlar dastasi soyasi yzayadi. Tomirlar dastasining yuqori – chap chekkasida aorta pavog'iga taaluqli yumoloq soya paydo bo'ladi.



235-rasm. Yurakning rentgenoanatomiyasi. To'g'ri proektsiya.

1–aorta ravog'i; 2–o'pka poyasi; 3–yurak uchi; 4–chap qorincha; 5–yuqori kavak vena; 6–o'ng bo'lmacha.

To'g'ri proektsiyada yurak soyasi o'ziga xos konfiguratsiyaga ega. Bunda yurak va uning yirik qon tomirlari chegarasi alohida ravoqlar

shaklida ko'rinadi. Uning ong va chap chegaralarini hoil qiluvchi ravoblar tafovut qilinadi. Ong tomonda ikki ravob: pastki ravob – ong bo'lmacha soyasi ravog'i, yuqorigi ravob – yuqori kavak vena yoki aorta ravog'i. Chap tomonda to'rtta ravob: 1) pastki eng katta ravob – chap qorincha soyasi eng katta bo'lib, qavariqligi yuqoriga va chappa qaragan; 2) chap bo'lmacha quloqchasi soysi chap qorinchadan yuqoriroq joylashib, qavariqligi pastga qaragan. Bu ravoblar oralig'ida yurak beli hosil bo'ladi; 3) yurak beli ustida vertikal joylashgan o'pka poyasi soyasi; 4) o'pka poyasi yuqorisida aorta soyasi joylashgan. O'pka poyasi bilan aortaning soyasi bir – birining ustida joylashadi va yosh odamlarda ular ko'pincha birlashib ketgani uchun rentgenogrammalarda ajratish qiyin bo'ladi. Keksalarda aorta soyasi aniq bilingan bolib, qon tomirlar dastasining chap yuqori uchida yumaloq shaklda korinadi. To'g'ri proektsiyada yurakning pastki chegarasi diafragma soyasiga qo'shilib ketadi.

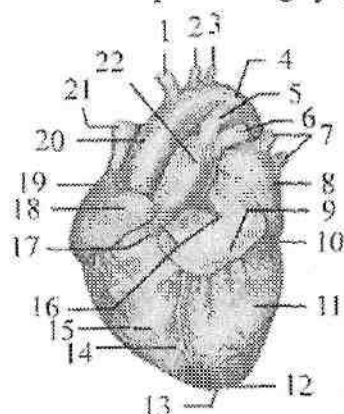
Yon rentgenogrammada yurak soyasi old tomondan to'sh suyagi, orqa tomondan umurtqa pog'onasi o'rtasida joylashadi. To'sh suyagi soyasi bilan yurak o'rtasida retrosternal, yurak soyasi bilan umurtqa pog'onasi o'rtasida esa retrokardial bo'shliq hosil bo'ladi. Bu ikki bo'shliq yurak hastaliklarida o'zgaradi va ularning o'lchamlariga qarab yurak qismlarining holati haqida fikr yuritiladi.

Yurakning yoshga qarab o'zgarishi

Yangi tug'ilgan chaqaloq yuragining bo'lmachalari katta va qorinchalari yaxshi rivojlanmaganligi uchun (236-rasm) yumaloq shaklda bo'ladi. Uning ko'ndalang o'lchami 2,7–3,9 sm, uzunligi 3,0–3,5 sm. O'ng bo'lmacha chapidan sezilarli katta. Taroqsimon va so'rg'ichsimon mushaklar yaxshi bilinmaydi. Paysimon ipchalar nisbatan yo'g'on va qisqa. O'ng va chap qorinchalar miokardining qalinligi bir xil. Epikard yupqa, elastik va kollagen tolalari kam. Epikard osti yog' to'qimasi yaxshi bilinmaydi. Bola hayotining birinchi yilida yurak bo'yiga tez o'sadi. Yurakning turli qismlari ayrim yosh davrlarida bir xil o'smaydi. Bola hayotining birinchi yilida bo'lmachalar qorinchalarga nisbatan ko'proq, 2–5 ayniqsa 6 yoshda bo'lmacha va qorinchalar bir xil, 10 yoshdan so'ng qorinchalar tezroq o'sadi.

Yangi tug'ilgan chaqaloq yuragining og'irligi o'rta hisobda 24 g bo'lib, bir yoshda 2-marta, 4–5 yoshda 3-marta, balog'at yoshida 10-

marta va 18–20 yoshda 15-marta kattalashadi. 5–6 yoshgacha o‘g‘il bolalar yuragi qizlarnikiga nisbatan katta bo‘lsa, 9–13 yoshlarda buning aksi, 15 yoshdan keyin esa yana o‘g‘il bolalar yuragi katta bo‘ladi. Yangi tug‘ilgan chaqaloq yuragi qorinchalari devorining qalinligi 5 mm ga teng bo‘lib, bola hayotining 5 – kunidan boshlab chap qorincha devori faoliyatiga bog‘liq ravishda kattalashib boradi va 2 yoshda o‘ng qorinchaga nisbatan 2-marta katta bo‘ladi. Yurak devorining qalinlashuvi mushak tolalari va biriktiruvchi to‘qima qatlamlarining ko‘ndalang o‘lchamlari o‘sishi hisobiga bo‘ladi. Barcha yoshdagi bolalarda atrioventrikulyar to‘sg‘ich tavaqalari yaltiroq bo‘ladi. Yoshga qarab to‘sg‘ich tavaqalari va epikard zichlashadi. 2 yoshdan boshlab epikard ostiga yog‘ to‘plana boshlaydi.



**236-rasm. Chaqaloq yuragi.
Old tomondan ko‘rinishi.**

1–truncus brachiocephalicus; 2–a. carotis communis sinistra; 3–a. subclavia sinistra; 4–arcus aortae; 5–ductus arteriosus; 6–a. pulmonalis sinistra; 7–vv. pulmonales sinistrae; 8–atrium sinistrum; 9–auricula sinistra; 10–sulcus coronarius; 11–ventriculus sinister; 12–apex cordis; 13–incisura apicis cordis; 14–sulcus interventricularis anterior; 15–ventriculus dexter; 16–basis cordis; 17–conus arteriosus; 18–auricula dextra; 19–atrium dextrum; 20–pars ascendens aortae; 21–v. cava superior; 22–truncus pulmonalis.

15 yoshgacha chap qorincha devorining qalinligi 2,5-marta, o‘nginiki 0,3-marta kattalashadi.

Yangi tug‘ilgan chaqaloq yuragi yuqori va ko‘ndalang joylashadi. Yurak uchi proyeksiyasi IV qovurg‘a oralig‘ida chap o‘rta o‘mrov

chizig'idan 1–2 sm tashqarida bo'ladi. Bir yoshgacha bo'lgan bolada uning yuqori chegarasi ikkinchi qovurg'a oralig'ida bo'lsa, pastki chegarasi kattalarnikiga nisbatan bir qovurg'a oralig'ida yuqori turadi. O'ng chegarasi to'sh suyagining o'ng chekkasida yoki undan 0,5–1 sm o'ngroqda joylashgan. 2–3 yoshlarda yurak qiysbiq holatga o'tadi va o'smirlik davrida kattalarnikiga o'xshab qoladi. **Perikard** Perikard (**pericardium**) yurakni tashqi tomondan o'ragan seroz qopcha. U tuzilishi har xil ikki: tashqi yurak xaltasining biriktiruvchi to'qimali (fibroz) qismi va yurak xaltasining seroz qavatidan iborat. Fibroz perikard (**pericardium fibrosum**) yurak asosida yirik qon tomirlarning tashqi pardasiga o'tib ketadi. Seroz perikard (**pericardium serosum**) ikki: pariyetal varag'i (**lamina parietalis**) fibroz perikardni ichki tomondan qoplaydi. Visseral varag'i (**lamina viseralis**) esa yurakning tashqi pardasi epikardni hosil qiladi. Seroz perikardning pariyetal va visseral varaqlari yurak asosida biridan biriga o'tadi va ular o'rtasida perikard bo'shlig'i (**cavitas pericardiaca**) hosil bo'ladi. Bu bo'shliqda oz miqdorda seroz suyuqlik bo'ladi. Perikard noto'g'ri konus shaklida bo'lib uch qismi tafovut qilinadi:

1. Oldingi to'sh-qovurg'a qismi (**pars sternocostalis**) o'ng va chap mediastinal plevra o'rtasida, oldingi ko'krak devorining orqa yuzasiga to'sh suyagi va yurak xaltasi orasidagi boylamlar (**ligg-stenopericardiaca**) vositasida birikib turadi.

2. Pastki diafragma qismi (**pars diaphragmatica**) diafragmaning pay markaziga birikib turadi.

3. Mediastinal qismi (**pars mediastinalis**) lateral va qisman oldingi tomondan mediastinal plevrage yopishib turadi. Bu qismning o'ng va chap tomonlaridan diafragma nervi va qon tomirlar o'tsa, orqa tomonidan qizilo'ngach, ko'krak aortasi, toq va yarimtoq venalarga tegib turadi.

Perikard bo'shlig'ida yurak va yirik qon tomirlar o'rtasida bo'shliqlar bo'lib, yurak xaltasining ko'ndalang bo'shlig'i (**sinus transversus pericardii**) yurak asosida joylashgan. U oldindan va yuqoridan aortaning ko'tariluvchi qismi va o'pka poyasi, orqadan esa o'ng bo'lmachaning oldingi yuzasi va yuqori kavak vena bilan chegaralangan.

Perikard yangi tug'ilgan chaqaloqda yumaloq shaklda bo'lib, yurakni zich o'rab turadi. Uning vertikal o'lchami 35 mm, ko'ndalangi 41,5 mm dir. U nisbatan qalin, ammo cho'ziluvchan bo'ladi. Uning

yuqori chegarasi juda yuqori, to'sh-o'mrov bo'g'imlarini qo'shib turuvchi chiziqqa yetadi. Pastki chegarasi esa yurakning pastki chegarasiga teng. Bolalarda perikard harakatchan bo'ladi. **Arteriyalarning taraqqiyoti** Homila hayotining 3 – haftasida arteriya poyasi ikkita ventral aortaga bo'linadi. Bu arteriyalar jabra ravoqlariga qarab o'sadi va olti juft aorta ravoqlari yoki jabra arteriyalarini hosil qilib, ular vositasida o'ng va chap dorsal aortaning boshlang'ich qismi bilan qo'shiladi. Dorsal aortadan uch guruh: segmentlararo dorsal, lateral va ventral segment arteriyalari chiqadi. Yurak, qon tomirlar taraqqiyoti bilan birgalikda miya, ichki a'zolar, qo'l va oyoqlarning o'sishi, qon tomirlar tuzilishini o'zgartirib yuboradi. I,II,V aorta ravoqlari yo'qolib ketadi. Har bir ventral aortaning I – III aorta ravoqlari o'rtasidagi qismi tashqi uyqu arteriyasiga, III aorta ravog'i va dorsal aortaning oldingi bosh miya bilan qo'shilgan qismi ichki uyqu arteriyasiga aylanadi. Dorsal aortaning II – IV aorta ravoqlari o'rtasidagi qismi yopilib ventral aortaning shu qismi umumiy uyqu arteriyasiga aylanadi. Chap IV aorta ravog'ining diametri kattalashib aorta ravog'iga aylanadi. U ko'tariluvchi aortani chap dorsal aorta bilan qo'shadi. Chap dorsal aorta pastga tushuvchi aortaga aylanganidan so'ng, o'ng dorsal aortaning IV ravoqdan orqa qismi yopiladi. IV o'ng aorta ravog'i o'mrov osti arteriyasiga aylanadi. Chap o'mrov osti arteriyasi segmentlararo dorsal arteriya tarmoqlaridan vujudga keladi. O'ng ventral aortaning III – IV ravoqlari o'rtasidagi qismi yelka-bosh poyasiga aylanadi. VI aorta ravog'i o'pkaga ingichka o'pka arteriyasini berganidan so'ng o'ng tomondagisi yopiladi. Chap VI aorta ravog'i chap dorsal arteriya bilan bog'lanib batal nayiga aylanadi va homilada u orqali qon o'pka poyasidan aortaga o'tadi.

Segmentlararo dorsal arteriyalar o'z navbatida dorsal va ventral tarmoqlarga bo'linadi. Bo'yin va bosh sohalarida ularning dorsal tarmoqlaridan umurtqa arteriyasi va uning tarmoqlari hosil bo'ladi. Tana sohasida ular qovurg'alararo va bel arteriyalariga aylanadi. Ventral tarmoqlardan chap o'mrov osti arteriyasi va o'ng o'mrov osti arteriyasining distal qismi hosil bo'ladi. O'mrov osti arteriyasi taraqqiyot davrida qo'lga o'sib kiradi.

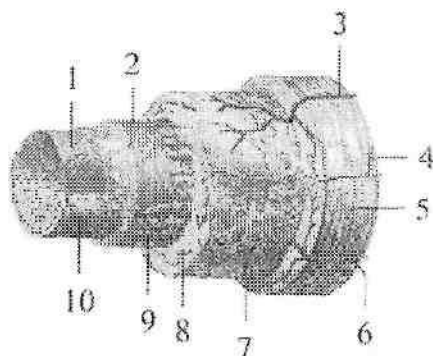
Lateral segmentar arteriyalardan juft: diafragma, buyrak, buyrak usti bezi va moyak arteriyalari hosil bo'ladi. Ventral segmentar arteriyalardan esa tuxum sarig'i arteriyasi hosil bo'lib, undan qorin

bo'shlig'i a'zolarini qon bilan ta'minlovchi toq arteriyalar rivojlanadi.

Kaudal joylashgan ventral segmentar arteriyalar o'ng va chap kindik arteriyasiga aylanadi va uning boshlang'ich qismidan chiqqan tarmog'i oyoq kurtagiga o'sib kiradi. Chanoq bo'shlig'i a'zolari va oyoqning o'sishi munosbati bilan yonbosh (umumiy, tashqi va ichki) arteriyalari juda tez o'sadi va kindik arteriyasi ichki yonbosh arteriya tarmog'iga aylanadi.

Arteriyalarning tuzilishi

Arteriyalarning devori uch qavat pardadan tuzilgan (237-rasm). Ichki qavat qon tomir bo'shlig'i tomonida bir qator endotelij hujayralaridan iborat bo'lib, uning ostida subendotelij va ichki elastik membrana joylashgan.



237-rasm. Arteriya devorining tuzilishi chizmasi.

1–endotelij; 2– endotelij osti qavati; 3,6 – vasa vasorum; 4– n. vasorum; 5–tunica externa; 7–tashqi elastik membrana; 8 – tunica media; 9–ichki elastik membrana; 10–bazal membrana.

O'rta qavat silliq mushak tolalari va ular o'rtasida joylashgan elastik tolalardan iborat. Tashqi qavat biriktiruvchi to'qimadan tashkil topgan. O'rta qavatdagi elastik va mushak tolalarning miqdoriga qarab arteriyalar uch turga bo'linadi.

1. Elastik turdagi arteriyalarga devorida elastik tolalar ko'p bo'lgan arteriyalar (aorta, o'pka poyasi) kiradi.

2. Mushak turdagi arteriyalarga o'rta va kichik kalibrdagi arteriyalar kiradi.

Ularning devorida mushak elementlari ko'p bo'lib, qisqarganda qon oqishini tezlatadi.

3 .Mushak-elastik turdagi arteriyalar devorida mushak va elastik tolalar miqdori

teng bo'ladi. Bu turga yirik arteriyalar (umumiy yonbosh, o'mrov osti, umumiy uyqu) kiradi.

A'zolarga nisbatan joylashishiga qarab arteriyalar a'zo sirti arteriyalari va a'zo ichi arteriyalariga bo'linadi. Agar arteriyalarning tarmoqlari boshqa arteriya tarmoqlari bilan qo'shilsa anastomoz deyiladi. Agar arteriyalar to'bo'lingunicha boshqa tomirlar bilan qo'shilmasa bularni oxirgi arteriyalar deyiladi.

Arteriya tizimi yangi tug'ilgan chaqaloqda anatomik shakllangan bo'ladi. Unda bola tug'ilganidan keyin bo'ladigan o'zgarishlar yo'ldosh qon aylanishini to'xtashi va o'pka qon aylanishining boshlanishi bilan bog'liq bo'ladi. Bola tug'ilganidan keyin yoshga qarab arteriyalarning kengligi, uzunligi, aylanasi, devorining qalinligi o'zgarib boradi. O'smirlik davrida (12-16 yoshlar) arteriyalarning uzunligi va diametri 3-5-marta kattalashadi. Ularning o'sishi tana qismlari va a'zolarning o'sishiga mos ravishda bo'ladi. A'zolar joylashishining o'zgarishi bilan ularning yo'nalishi, uzunligi, boshlanish sohalari ham o'zgaradi. Masalan: moyak yorg'oqqa tushishi bilan moyak arteriyalari uzayadi. Ayrisimon bez yoshga qarab kichraygan davrida uning bir qism arteriyalari yo'qolib ketadi. Bola organizmida mushaklarning egat va kanallari yaxshi bilinmagani uchun, ularda bo'yin, qo'l va oyoqdagi yirik arteriyalar yuza joylashgan bo'ladi.

A'zo ichi qon tomirlari tizimi bolalarda kattalarnikidan farq qiladi. Bola a'zolarining qon tomirlari zichligi maydon birligiga nisbatan yuqori bo'ladi. A'zo ichi qon tomirlari bola hayotining birinchi yilida tez takomillashadi.

Ayrim yosh davrlarida arteriya tizimining har xil qismlarida tomirlar devorining tarkibiy qismi bir xil o'zgarmaydi. Aorta devorida ko'proq tolali to'qimalar bo'ladi. O'rta va mayda arteriyalarda silliq mushak hujayralari kattalashadi va yangidan paydo bo'ladi. Erta bolalik davrida elastik tolalarning ko'p bo'lishi o'sayotgan a'zo tomirlarining cho'ziluvchanligini ta'minlaydi.

Kichik qon aylanish doirasi qon tomirlari

Kichik (o'pka) qon aylanish doirasi o'pka kapillayrlaridagi qon bilan o'pka alveolalari o'rtasida gaz almashinuvini ta'minlaydi. Uning tarkibiga o'ng qorinchadan boshlanuvchi o'pka poyasi, o'ng va chap o'pka arteriyalari tarmoqlari bilan, o'pkaning mikrotsirkulyator oqimi va ulardan qon yig'ib chap bo'lmachaga quyuluvchi ikkita o'ng va ikkita chap o'pka venalari kiradi. **Katta qon aylanish doirasi qon tomirlari** Katta qon aylanish doirasi qon tomirlariga yurakning chap qorinchasidan boshlanuvchi aorta, undan chiqqan bosh, bo'yin, tana, qo'l va oyoq arteriyalari, ularning tarmoqlari, a'zolarining mikrosirkulyator tomirlari, mayda va yirik venalar, o'ng bo'lmachaga quyiluvchi yuqori va pastki kavak venalar kiradi.

Aorta

Aorta (**aorta**) katta qon aylanish doirasining eng katta toq arteriya tomiridir. Unda uch: aortaning ko'tariluvchi qismi, aorta ravog'i va aortaning tushuvchi qismi tafovut qilinadi.

Aortaning ko'tariluvchi qismi (**pars ascendens aortae**) chap qorinchadan to'sh suyagining chap chekkasida uchinchi qovurg'a oralig'ida chiqadi. Boshlangan yerida u piyozga o'xshab kengayib 25–30 mm kenglikdagi aorta so'g'onini (**bulbus aortae**) hosil qiladi. Bu sohada aorta devori bilan aortaning yarim oy shaklidagi to'sg'ichlari o'rtasida aortaning uchta sinusi bo'ladi. Aortaning ko'tariluvchi qismining boshlanish joyidan yurakning o'ng va chap toj arteriyalari boshlanadi. Aortaning ko'tariluvchi qismi o'pka poyasining orqa qismidan ko'tarilib II o'ng qovurg'a tog'ayini to'sh suyagiga qo'shilgan joyida aorta ravog'iga o'tib ketadi. Bu sohada uning kengligi 21–22 mm gacha kamayadi.

Bolalarda yurakning yuqori joylashishi munosabati bilan aortaning ko'tariluvchi qismi II qovurg'a tog'ayi sohasida aorta ravog'iga o'tadi. Bu soha yoshga qarab o'zgarib 17–20 yoshda II, 25–30 yoshda III ko'krak umurtqasi sohasiga tushadi.

Aorta ravog'i (**arcus aortae**) II qovurg'a tog'ayi orqa yuzasidan chappa va orqa tomonga yo'nalib, IV ko'krak umurtqasi sohasida aortaning tushuvchi qismiga o'tib ketadi. Shu yerda biroz toraygan qism aortaning toraygan joyi (**isthmus aortae**) bor. Aorta ravog'ining ko'tarilgan yuzasidan uchta yirik arteriya: yelka-bosh poyasi, chap umumiy uyqu va chap o'mrov osti arteriyalari boshlanadi. Uning botiq

yuzasidan kekirdak, bronx va qalqonsimon bezga bir nechta mayda arteriyalar chiqadi.

Aortaning tushuvchi qismi (**pars descendens aortae**) IV ko'krak umurtqasi sohasidan boshlanib, IV bel umurtqasi sohasida o'ng va chap umumiy yonbosh arteriyalariga bo'linadi. Bo'lingan joyi aortaning bifurkatsiyasi (**bifurcatio aortae**) deb ataladi. Aortaning davomi esa ingichka dumg'azaning o'rta arteriyasiga (**a. sacralus mediana**) aylanib, dumg'azaning chanoq yuzasidan pastga tomon yo'naladi. Aortaning tushuvchi qismi o'z navbatida ko'krak va qorin qismlariga ajratiladi.

Aortaning ko'krak qismi (**pars thoracica aortae**) ko'krak qafasida orqa ko'ks oralig'ida joylashadi. Dastlab u qizilo'ngachning old va chap tomonida yotadi. VIII–IX ko'krak umurtqalari sohasida qizilo'ngachni chap tomonidan aylanib uning orqa tomoniga o'tadi.

Aortaning qorin qismi (**pars abdominalis aortae**) diafragmaning aorta teshigidan o'tgan joyda XII ko'krak umurtqasi sohasidan boshlanib bel umurtqalarining old tomonida yotadi.

Yangi tug'ilgan chaqaloqda aortaning diametri 18–20 mm, kengligi 15–16 yoshlarda 4 sm bo'ladi. Pastga tushuvchi aorta 50 yoshgacha 4-marta uzayadi. Bu davrda uning ko'krak qismi qorin qismiga nisbatan tezroq o'sadi.

Aorta ravog'i tarmoqlari

Yelka-bosh poyasi (**truncus brachiocephalicus**) aorta ravog'idan o'ng II qovurg'a tog'ayi sohasida chiqadi. Yelka-bosh poyasi yuqoriga va o'ng tomonga yo'nalib, o'ng to'sh-o'mrov bo'g'imi sohasida o'ng umumiy uyqu va o'ng o'mrov osti arteriyasiga bo'linadi.

Umumiy uyqu arteriyasi (**a. carotis communis**) o'ng tomonda yelka-bosh poyasidan chap tomonda bevosita aorta ravog'idan boshlanadi. Shuning uchun chap umumiy uyqu arteriyasi o'ngiga nisbatan 2–2,5 sm uzun. Umumiy uyqu arteriyasi to'sh-o'mrov-so'rg'ichsimon va kurak-til osti mushaklarning orqasida bo'yin umurtqalari ko'ndalang o'siqchalari oldida vertikal yo'nalib yuqoriga ko'tariladi (238-rasm). Bo'yinda uning lateral tomonida ichki bo'yinturuq venasi, orqa tomonida adashgan nerv joylashgan bo'lib, bo'yin fassiyasi bilan o'raladi va bo'yinning tomirli-nervli dastasini hosil qiladi. Qalqonsimon tog'ayning yuqori chekkasi sohasida har bir umumiy uyqu arteriyasining ikkiga bo'linish sohasini (**bifurcatio carotidis**) hosil qilib tashqi va ichki uyqu arteriyalariga bo'linadi.

Ular bo'lingan joyda quyuq kapillarlar to'ri va nerv uchlaridan iborat uyqu kalavasi (**glomus caroticum**) joylashgan.

Tashqi yuqu arteriyasining boshlanish joyidagi biroz kengaygan joyni yuqu kengaymasi (**sinus caroticus**) deb ataladi.

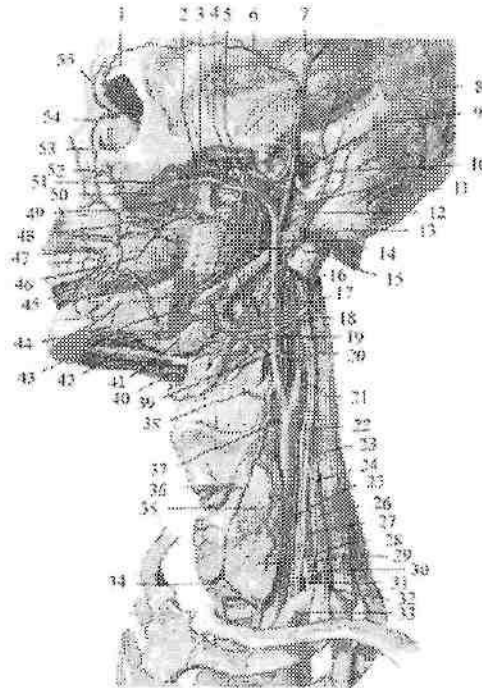
Aorta ravog'idan boshlanuvchi umumiy uyqu arteriyasining kengligi bir yoshgacha 3–6 mm bo'lsa, 15–16 yoshda 6–7 mm, kattalarda 9–14 mm bo'ladi.

Tashqi uyqu arteriyasi

Tashqi uyqu arteriyasi (**arteriya carotis externa**) umumiy uyqu arteriyasidan chiqqandan so'ng, ichki uyqu arteriyasining medial tomonidan yuqoriga ko'tarilib uyqu uchburchagiga boradi. Bigizsimon-til osti suyagi mushagi va ikki qorinchali mushakning medial tomonidan ko'tarilib pastki jag suyagi bo'yni sohasida o'zining oxirgi tarmoqlari: chakkaning yuza arteriyasi va ustki jag arteriyasiga bo'linadi (238– rasm). Tashqi uyqu arteriyasidan 9 ta tarmoq uch guruh bo'lib chiqadi. Uning oldingi guruh tarmoqlariga ustki qalqonsimon bez arteriyasi, til arteriyasi va yuz arteriyasi kiradi.

1. Ustki qalqonsimon bez arteriyasi (**a. thyroidea superior**) tashqi uyqu arteriyasining boshlanish sohasidan chiqib, oldinga va pastga yo'naladi. Qalqonsimon bez bo'laklari yuqori uchida oldingi va orqa bez tarmoqlariga (**r. glandularis anterior et posterior**) bo'linadi. Uning tarmoqlari qalqonsimon bez to'qimasiga kirib tarqaladi va pastki qalqonsimon arteriya tarmoqlari bilan anastomozlashadi. Ustki qalqonsimon arteriyadan yo'nalishi davomida quyidagi yon tarmoqlar chiqadi: ustki hiqildoq arteriyasi (**a. laryngea superior**) shu nomdagi nerv bilan qalqonsimon-til osti pardasini teshib o'tib, hiqildoq mushaklari va shilliq pardasini qon bilan ta'minlaydi. Bundan tashqari yuqorigi qalqonsimon arteriyadan til osti suyagiga til osti suyagi tagiga boruvchi tarmoq (**r. infrahyoideus**), to'sh-o'mrov-so'rg'ichsimon mushakka boruvchi tarmoq (**r. sternocleidomastoidea**) va uzuksimon va qalqonsimon tog'aylar orasidagi tarmoq (**r. cricothyroideus**) chiqadi.

2. Til arteriyasi (**a. lingualis**) tashqi uyqu arteriyasidan til osti suyagi katta shoxi sohasida boshlanib, pastga tilga tomon yo'naladi. U ikkiga: til orqasiga boradigan tarmoqlar (**rr. dorsalis linguae**) va tilning chuqur arteriyasiga (**a. profunda linguae**) bo'linib til mushaklari va shilliq pardasini qon bilan ta'minlaydi.



238-rasm. Bosh va bo'yn arteriyalari. Chap tomondan ko'rinishi.

1—a. supraorbitalis; 2—a. temporalis profunda anterior; 3—a. temporalis profunda posterior; 4—rr. pterygoidei; 5—a. meningea media; 6—r. frontalis a. temporalis superficialis; 7—r. parietalis a. temporalis superficialis; 8,16—a. occipitalis; 9—a. transversa faciei; 10—a. maxillaris; 11—a. temporalis superficialis; 12 a. auricularis posterior; 13—a. alveolaris inferior; 14—r. mylohyoideus; 15,20—a. pharyngea ascendens; 17—a. palatina ascendens; 18—a. facialis; 19—a. lingualis; 21—a. carotis interna sinistra; 22—n. vagus; 23—m. scalenus medius; 24—n. phrenicus; 25—a. carotis communis sinistra; 26—m. scalenus anterior; 27—a. cervicalis ascendens; 28 a. thyroidea inferior; 29—a. cervicalis superficialis; 30—a. suprascapularis; 31—truncus thyrocervicalis; 32—truncus costocervicalis; 33—a. subclavia sinistra; 34—r. glandularis anterior; 35—r. glandularis lateralis; 36—r. cricothyroideus; 37—a. thyroidea superior; 38—a. laryngea superior; 39—a. carotis externa sinistra; 40—r. suprahyoideus a. lingualis; 41—glandula submandibularis; 42—a. submentalis; 43—r. tonsillaris; 44 r. mentalis; 45—a. labialis inferior; 46—a. buccalis; 47—a. labialis superior; 48—a. alveolaris superior posterior; 49—a. palatina descendens; 50—a. sphenopalatina 51—a. masseterica; 52—a. infraorbitalis; 53—a. angularis; 54—a. dorsalis nasi; 55—a. supratrochlearis.

Bundan tashqari til arteriyasi til osti suyagi ustiga boruvchi tarmoq (**r. suprahyoidens**) va til osti soʻlak beziga til osti arteriyasini (**a. sublingualis**) beradi.

3. Yuz arteriyasi (**a. facialis**) til arteriyasidan 3–5 mm yuqoriroq, pastki jagʻ suygi burchagi sohasidan boshlanadi. Jagʻ osti uchburchagi sohasida bu arteriya jagʻ osti beziga tegib oʻtib unga soʻlak bezlarga yoʻnalgan tarmoqlarni (**rr. glandulares**) beradi. Soʻngra pastki jagʻ qirrasini aylanib oʻtib yuzga chiqadi, yuqori va oldinga yoʻnalib ogʻiz burchagiga boradi. Boʻyin sohasida yuz arteriyasidan yumshoq tanglayga yuqoriga yoʻnalgan tanglay arteriyasi (**a. palatina ascendens**), tanglay murtagiga murtakka yoʻnalgan tarmoq (**r. tonsillaris**), engak va boʻyin mushaklariga engak osti arteriyasi (**a. submentalis**) chiqadi. Ogʻiz burchagida pastki lab arteriyasi (**a. labialis inferior**) va ustki lab arteriyasini (**a. labialis superior**) bergach, yuz arteriyasi koʻzning medial burchagiga koʻtarilib, koʻz burchagiga yoʻnaluvchi arteriya (**a. angularis**) nomi bilan koʻz arteriyasining tarmogʻi burunning dorsal arteriyasi bilan anastomoz hosil qiladi.

Tashqi uyqu arteriyasining orqa guruh tarmoqlari

1. Ensa arteriyasi (**a. occipitalis**) yuz arteriyasi bilan bir sohadan boshlanadi. Orqa tomonga chakka suyagining oʻz nomidagi egatida yoʻnalib ensa terisiga ensa sohasidagi tarmoqlarni (**rr. occipitales**) beradi va qarama-qarshi tomondagi arteriya bilan anastomoz hosil qiladi. Bundan tashqari ensa arteriyasidan soʻrgʻichsimon oʻsiqcha sohasidagi tarmoq (**r. mastoidus**), toʻsh-oʻmrov-soʻrgʻichsimon mushakka boruvchi tarmoq (**rr. sternocleidomastoidei**), quloqqa boruvchi (**r. auricularis**), orqa mushaklarining yuqori qismiga pastga yoʻnaluvchi tarmoqni (**r. descendens**) beradi. Soʻrgʻichsimon teshik orqali oʻtgan miya pardasiga boruvchi tarmoq (**r. meningeus**) bosh miya qattiq pardasini qon bilan taʼminlaydi.

2. Quloq suprasining orqa arteriyasi (**a. auricularis posterior**) tashqi uyqu arteriyasidan ikki qorinchali mushakning orqa qorinchasini ustki chekkasi sohasida boshlanadi. U orqa tomonga qiya yoʻnalib quloq suprasi tarmogʻi (**r. auricularis**), ensa terisiga ensa tarmogʻi (**r. occipitalis**) va soʻrgʻichsimon oʻsimta sohasi terisiga soʻrgʻichsimon oʻsiqcha tarmoqlarini (**rr. mastoidei**) beradi. Uning bigizsimon-soʻrgʻichsimon arteriyasi (**a. stylomastoidea**) shu nomli

teshik orqali yuz nervi kanaliga o'tib nog'ora bo'shlig'i va so'rg'ichsimon katakchalar shilliq pardasiga nog'ora pardaning orqa arteriyasini (**a. tympanica posterior**) beradi. A. stylomastoidea ning oxirgi tarmoqlari miyaning qattiq pardasiga tarqaladi.

3. To'sh-o'mrov-so'rg'ichsimon mushakka boruvchi tarmoq (**r. sternocleidomastoideus**) shy nomli mushakni qon bilan ta'minlaydi.

Tashqi uyqu arteriyasining o'rta guruh tarmoqlari

1. Halqumning yuqoriga yo'nalgan arteriyasi (**a. pharyngea ascendens**) tashqi uyqu arteriyasining boshlanish sohasidan chiqib, halqumning yon devori bo'ylab yuqoriga ko'tariladi. U halqum mushaklari va bo'yinning chuqur mushaklariga halqumga yo'naluvchi tarmoqlarni (**rr. pharyngeales**), eshituv nayi va nog'ora bo'shlig'i shilliq pardasiga nog'ora pardaning pastki arteriyasini (**a. tympanica inferior**) beradi. Uning miya pardasining orqa arteriyasi (**a. meningea posterior**) bo'yinturuq teshigi orqali kirib miya qattiq pardasini qon bilan ta'minlaydi.

2. Chakkaning yuza arteriyasi (**a. temporalis superficialis**) tashqi uyqu arteriyasining bevosita davomi bo'lib (238-rasm), tashqi eshituv yo'lining oldidan yuqoriga ko'tariladi. Ko'z kosasi ustki qirrasida chakkaning yuza arteriyasi kalla usti mushagi, peshona va tepa terisiga peshona va tepa tarmoqlari (**rr. frontalis et parietalis**) bo'lib tarqaladi. O'z yo'nalishida chakkaning yuza arteriyasidan yonoq ravog'i ostida quloq oldi beziga quloq oldi so'lak beziga yo'naluvchi tarmoq (**r. parotidus**), yonoq, ko'z kosasi osti sohasi terisi va mimika mushaklariga yuzning ko'ndalang arteriyasi (**a. transversa faciei**), quloq supراسi, tashqi eshituv yo'li terisiga quloq supراسining oldingi tarmoqlarini (**rr. auriculares anteriores**) beradi. Yonoq ravog'i ustida undan chiqqan yonoq-ko'z kosasi arteriyasi (**a. zygomaticoorbitalis**) ko'z kosasining lateral burchagiga yo'nalib ko'zning aylanma mushagini qon bilan ta'minlasa, chakkaning o'rta arteriyasi (**a. temporalis media**) chakka mushagini qon bilan ta'minlaydi.

Ustki jag' arteriyasi (**a. maxillaris**) tashqi uyqu arteriyasining chakkaning yuza arteriyasiga nisbatan katta tarmog'idir (239-rasm). Uning qisqa poyasi pastki jag' suyagi shoxining orqasidan o'tib chakka osti va qanot-tanglay chuqurchalarida yotgani uchun uch sohaga bo'lib o'rganiladi. Uning pastki jag' sohasidan quyidagi tarmoqlar chiqadi:

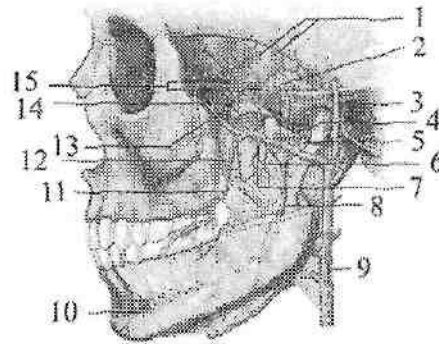
1. Chakka-pastki jag' bo'g'imi, tashqi eshituv yo'li va nog'ora pardani qon bilan ta'minlovchi quloq suprasining chuqur arteriyasi (**a. auricularis profunda**).

2. Toshsimon-nog'ora yorig'i, orqali o'tib nog'ora bo'shlig'i shilliq pardasini qon bilan ta'minlovchi nog'ora pardaning oldingi arteriyasi (**a. tympanica anterior**).

3. Pastki jag' kanaliga kiruvchi pastki jag'dagi tish kataklari arteriyasi (**a. alveolaris inferior**). U tishlarga boruvchi tarmoqlar (**rr. dentales**) va tishlar atrofidagi tarmoqlarni (**rr. peridentales**) berganidan keyin engak teshigi orqali chiqib, engak arteriyasi (**a. mentalis**) nomi bilan mimika mushaklari va engak terisini qon bilan ta'minlaydi. Kanalga kirgunicha bu arteriyadan pastki jag'-til osti mushagi va ikki qorinli mushakning oldingi qorinchasiga jag'-til osti tarmog'i (**a. mylohyoidea**) chiqadi.

4. Miya pardasining o'rta arteriyasi (**a. meningea media**) o'tkir qirrali teshik orqali kiradi. Undan nog'ora bo'shlig'i shilliq pardasiga ustki nog'ora parda arteriyasi (**a. tympanica superior**), miyaning qattiq pardasiga peshona va tepa tarmoqlari (**rr. frontalis et parietalis**) chiqadi. Miya pardasining o'rta arteriyasi o'tkir qirrali teshikka kirishidan oldin undan chiqqan qo'shimcha tarmoq (**r. accessorius**) qanotsimon mushaklar va eshituv nayini qon bilan ta'minlab, oval teshik orqali kalla ichiga kirib miya qattiq pardasi va uch shoxli nerv tugunini qon bilan ta'minlaydi.

Ustki jag' arteriyasining chakka osti chuqurchasi sohasidan chaynov mushaklarini qon bilan ta'minlovchi chaynov arteriyasi (**a. masseterica**), oldingi va orqadagi chakkaning chuqur arteriyalari (**a. temporalis profunda anterior et posterior**), qanotsimon mushaklarga boruvchi tarmoqlar (**rr. pterygoidei**), shuningdek lunj mushagiga va lunjning shilliq pardasini qon bilan ta'minlovchi lunj arteriyasi (**a. buccalis**) chiqadi. Ustki jag' suyagining do'mboqchasidagi tish katakchalari teshiklari orqali kiruvchi ustki jag'dagi tish katakchalarining orqa arteriyasi (**a. alveolaris superior posterior**) ustki jag' bo'shlig'i shilliq pardasini qon bilan ta'minlaydi. Undan chiqqan tishlarga yo'naluvchi tarmoqlar (**rr. dentales**) va tishlar atrofidagi tarmoqlar (**rr. peridentales**) ustki jag' tishlari va milkini qon bilan ta'minlaydi.



239-rasm. Ustki jag' arteriyasi va uning tarmoqlari.

1-rami a. meningea media; 2-a. maxillaris; 3-a. temporalis superficialis; 4-a. meningea media; 5-n. auriculotemporalis; 6-a. pterygoidea; 7-a. masseterica; 8-a. alveolaris inferior; 9-a. carotis externa; 10-a. submentalis; 11-a. buccalis; 12-caput inferius m. pterygoideus lateralis; 13-fossa pterygopalatina; 14-caput superius m. pterygoideus lateralis; 15-aa. temporales profunda.

Ustki jag' arteriyasining qanot-tanglay chuqurchasi sohasidan 3 ta tarmoq chiqadi.

1. Uning oxirgi tarmog'i bo'lgan ko'z kosasining pastki arteriyasi (**a. infraorbitalis**) ko'z kosasining ostki yorig'i orqali ko'z kosasiga kiradi. U pastki to'g'ri va qiyshiq mushaklarga tarmoqlar berganidan keyin o'z nomidagi teshik orqali yuzga chiqadi va mimika mushaklarini, uski lab, burun, pastki qovoq terisini qon bilan ta'minlaydi. Ko'z kosasi osti kanalida undan ustki jag'dagi tish katakchalarining oldingi arteriyalari (**aa. alveolares superiores anteriores**) chiqadi. Uning tishlarga yo'naluvchi tarmoqlari (**rr. dentales**) va tishlar atrofidagi tarmoqlari (**rr. peridentales**) ustki jag' tishlari va milkini qon bilan ta'minlaydi.

2. Tanglayning pastga yo'nalgan arteriyasi (**a. palatina descendens**) kata tanglay kanali orqali o'tib, tanglayni katta arteriyasi (**a. palatina major**) va tanglayning kichik arteriyalari (**aa. palatinae minores**) bo'lib qattiq va yumshoq tanglayni qon bilan ta'minlaydi. Uning boshlanish sohasidan chiqqan qanotsimon kanal arteriyasi (**a. canalis pterygoidei**) halqumning burun qismi va eshituv nayini qon bilan ta'minlaydi.

3. Ponasimon suyak-tanglay arteriyasi (**a. sphenophalatina**) o'z nomidagi teshik orqali o'tib, burunning yon, orqa va burun to'sig'i arteriyalari (**aa. nasales posteriores, laterales et septi**) bo'tib burun bo'shlig'ining shilliq pardasini qon bilan ta'minlaydi.

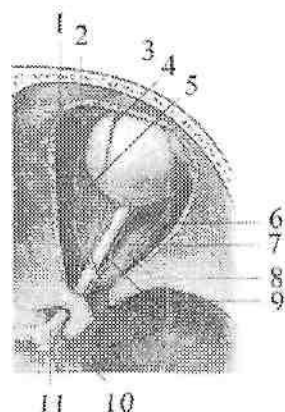
Ichki uyqu arteriyasi

Ichki uyqu arteriyasining (**a. carotis interna**) boshlang'ich qismi tashqi uyqu arteriyasining lateral va orqa tomonida, so'ngra medial tomonida yotadi (238-rasm). Bu arteriya halqum va ichki bo'yinturuq venaning o'rtasidan tikka ko'tarilib, uyqu kanalining tashqi teshigi orqali kanalga keyin kalla bo'shlig'iga kiradi. Unda bo'yin qismi (**pars cervicalis**), chakka suyagining toshsimon qismi (**pars petrosa**), so'g'on qismi (**pars cavernosa**) va miya qismi (**pars cerebrralis**) tafovut qilinadi. Bo'yin qismidan tarmoqlar chiqmaydi.

Ichki uyqu arteriyasining toshsimon qismida ichki uyqu arteriyasidan chiqqan ichki uyqu arteriyasining quloqning nog'ora qismiga boruvchi arteriyasi (**a. caroticotympanicae**) nog'ora bo'shlig'ini qon bilan ta'minlaydi. Qanotsimon kanalga yo'naluvchi arteriya (**a. canalis pterygoidei**) qanotsimon kanal ichidan o'tib qanot-tanglay chuqurchasiga chiqadi va u yerdagi hosilalarni qon bilan ta'minlaydi.

Kanaldan chiqqanidan keyin ichki uyqu arteriyasi yuqoriga qarab bukilib o'z nomidagi egatda yotadi. Ichki uyqu arteriyasining so'g'on qismidan quyidagi tarmoqlar chiqadi: a) chodir asosidagi tarmoq (**r. basalis tentorii**) miya qattiq parda chodiri asosini qon bilan ta'minlaydi; b) chodir qirg'og'idagi tarmoq (**r. marginalis tentori**) miya qattiq pardasi chekkasini qon bilan ta'minlaydi; d) miyani o'rab turuvchi pardaga boruvchi tarmoq (**r. meningeus**) miya qattiq pardasini. e) gipofizning pastki arteriyasi (**a. hypophysialis inferior**) gipofizni qon bilan ta'minlaydi; f) uch shoxli nerv tuguniga boruvchi tarmoq (**rr. ganglionaris trigeminales**) uch shoxli nerv tugunini qon bilan ta'minlaydi.

Arteriya ko'ruv nervi kanali sohasida bukilib ko'z arteriyasini beradi va yuqoriga ko'tarilib bosh miyaning qattiq va to'r pardasini teshib o'tib oxirgi tarmoqlarga bo'linadi.



240-rasm. O'ng ko'z kosasi qon tomirlari.
Ust tomondan ko'rinishi.

1—a. ethmoidalis anterior; 2—a. dorsalis nasi; 3—a. supratrochlearis; 4—a. supraorbitalis; 5—a. ethmoidalis posteriores; 6—a. ciliaris posterior longus; 7—a. ciliaris posterior brevis; 8—a. lacrimalis; 9—a. centralis retinae; 10—a. ophthalmica; 11—n. opticus.

Ko'z arteriyasi (**a. ophthalmica**) ichki uyqu arteriyasidan ko'ruv nervi kanali sohasida chiqib ko'ruv nervi bilan birga ko'z kosasiga kiradi (240-rasm). Ko'z kosasining medial devori bo'ylab yo'nalgan arteriya ko'z kosasining medial burchagida o'zining oxirgi tarmoqlari: qovoqning medial arteriyasi va burunning orqa arteriyasiga bo'linadi. Ko'z kosasida undan quyidagi tarmoqlar chiqadi:

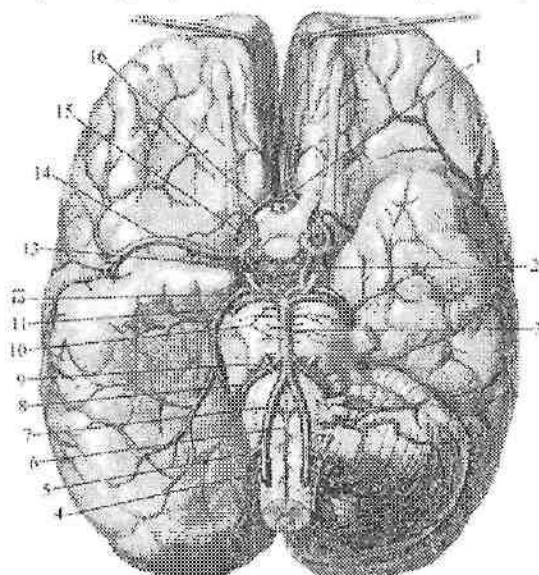
1. Ko'z yoshi bezi arteriyasi (**a. lacrumalis**) ko'zning yuqorigi va lateral to'g'ri mushaklari o'rtasidan yo'nalib, shu mushaklarni va ko'z yoshi bezini qon bilan ta'minlaydi. Undan chiqqan ingichka qovoqning lateral arteriyalari (**aa. palpebrales laterales**) qovoqlarning lateral chekkasini qon bilan ta'minlaydi.

2. Uzun va kalta orqa kiprikli arteriyalar (**a. ciliaris posteriores longae et breves**) sklerani teshib o'tib ko'zning tomirli pardasiga tarqaladi.

3. Ko'zning to'r pardasidagi markaziy arteriya (**a. centralis retinae**) ko'ruv nervi bilan to'r pardaga boradi.

4. Mushaklarning arteriyalari (**aa. musculares**) ko'z olmasining yuqorigi to'g'ri va qiyshiq mushaklarini qon bilan ta'minlaydi.

5. Orqa g'alvirsimon arteriya (**a. ethmoidales posterior**) g'alvirsimon suyakning orqa katakchalari shilliq pardasiga boradi.



241-rasm. Bosh miyauing arteriyalari. Ostki tomondan ko'rinishi.

1-a. communicans anterior; 2-a. communicans posterior; 3-a. basillaris; 4-a. spinalis posterior; 5-a. cerebelli inferior posterior; 6-a. spinalis anterior; 7-a. vertebralis; 8-a. cerebelli inferior anterior; 9 a. layrinthi; 10-aa. pontinus; 11-a. cerebelli superior; 12-a. cerebri posterior; 13-a. choroidea anterior; 14-a. cerebri media; 15-a. carotis interna; 16-a. cerebri anterior.

6. Oldingi g'alvirsimon arteriya (**a. ethmoidales anterior**) g'alvirsimon suyakning oldingi katakchalari, burun bo'shlig'i va burun to'sig'ining oldingi qismi shilliq pardasiga boradi.

Undan chiquvchi qattiq pardaning oldingi tarmog'i (**a. menengea anterior**) kalla bo'shlig'iga kirib, oldingi kalla chuqurchasidagi miya qattiq pardasini qon bilan ta'minlaydi.

7. Oldingi kiprikli arteriyalar (**a. ciliares anteriores**) tarmoqlarining bir qismi sklerani, ikkinchi qismi esa konyunktivani qon bilan ta'minlaydi.

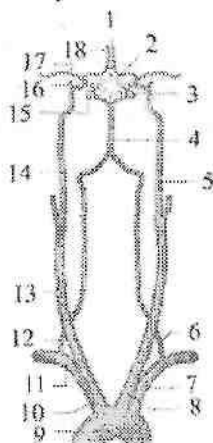
8. G'altak usti arteriyasi (**a. supratrochlearis**) ko'z kosasidan chiqib peshona mushagi va terisiga tarqaladi.

9. Ko'z arteriyasining oxirgi tarmoqlaridan qovoqning medial arteriyasi (*a. palpebralis medialis*) ko'zning medial burchagi sohasi terisini.

10. Burunning orqa arteriyasi (*a. dorsalis nasi*) ko'z burchagida burchak arteriyasi bilan anastomoz hosil qiladi.

Bosh miyaning asosida ichki uyqu arteriyasidan quyidagi tarmoqlar chiqadi.

1. Miyaning o'rta arteriyasi (*a. cerebri media*) ichki uyqu arteriyasining eng yirik tarmog'i hisoblanadi (241-rasm). Unda ponasimon suyakning katta qanotiga yondashgan ponasimon qism (*pars sphenoidalis*) va orolchani yonlab o'tuvchi orolcha qismi (*pars insularis*) tafovut qilinadi. Orolcha qismi bosh miyaning lateral egatida yuqoriga ko'tarilib, bosh miya yarim pallasining ustki lateral yuzasida tarqaluvchi uchinchi oxirgi (po'stloq) qismiga (*pars terminalis seu pars corticalis*) davom etadi.

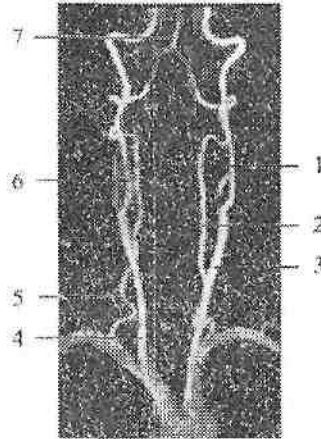


242-rasm. Bosh miya asosidagi arterial halqaning hosil bo'lishi chizmasi.

1—a. communicans anterior; 2—bosh miya asosidagi arterial halqa; 3—a. communicans posterior; 4—a. basilaris; 5— a. carotis interna sinistra; 6—a. vertebralis sinistra; 7—a. subclavia sinistra; 8—a. carotis communis sinistra; 9—arcus aortae; 10—truncus brachiocephalicus; 11—a. subclavia dextra; 12—a. vertebralis dextra; 13—a. carotis communis dextra; 14— a. carotis interna dextra; 15— a. cerebri posterior; 16— a. ophthalmica; 17— a. cerebri media; 18— a. cerebri anterior.

Miyaning o'rta arteriyasining ko'p sonli tarmoqlari bosh miya yarim pallasining peshona, tepa va chakka bo'laklarining ustki lateral yuzasini, orolchani va bazal o'zaklarni qon bilan ta'minlaydi.

2. Miyaning oldingi arteriyasi (**a. cerebri anterior**) ichki uyqu arteriyadan, ko'z arteriyasidan yuqoriroqdan chiqib, qisqa oldingi qo'shuvchi arteriya (**a. communicans anterior**) vositasida qarama-qarshi tomondagi arteriya bilan birikadi (241-rasm). So'ng miyaning oldingi arteriyasi qadoq tana egati bo'ylab bosh miyaning ensa bo'lagiga qarab yo'naladi va peshona, tepa bo'laklari, ensa bo'lagining ichki yuzasini, hidlov piyozchasi va traktini, targ'il tanani qon bilan ta'minlaydi.



243-rasm. Bo'ya arteriyalarining angiogrammasi.

1—a. carotis interna sinistra; 2—a. vertebralis sinistra; 3—a. carotis communis sinistra; 4—carotis communis dextra; 5—vertebralis dextra; 6—a. carotis interna dextra; 7—a. basilaris.

3. Tomirli chigal pardaning oldingi arteriyasi (**a. choroidea anterior**) ichki uyqu arteriyasidan chiqib, yon qorinchalarning pastki shoxiga, so'ngra III qorinchaga kiradi. Uning tarmoqlari qorinchalar tomirli chigalini hosil qilishda ishtirok etadi. Shuningdek uning tarmoqlari ko'ruv trakti, tashqi tizzasimon tana, bazal o'zaklar va gipotalamus o'zaklarini qon bilan ta'minlaydi.

4. Orqa qo'shuvchi arteriya (**a. communicans posterior**) orqaga ko'prik tomonga yo'nalib, uning oldingi chekkasida o'mrov osti

arteriyasining tarmog'i bo'lgan miyaning orqa arteriyasi bilan anastomozlashadi (242-rasm). Buning natijasida bosh miyaning asosida ichki uyqu arteriyasi va o'mrov osti arteriyasining tarmoqlarini o'zaro anastomozlashuvidan bosh miya asosidagi arterial halqa (Villiziy qon aylanish doirasi) (241-rasm) (*circulus arteriosus cerebri*) hosil bo'ladi. Bu halqa bosh miyani bir me'yorda qon bilan ta'minlanishini boshqarib turadi.

Bola tug'ilganidan keyin ichki uyqu arteriyasining kalla ichi qismining kengligi o'ichamlari emizikli, erta bolalik va bolalikning ikkinchi davrlarida sezilarli o'sadi va o'smirlik davrida o'rtacha 3,87 mm, uzunligi 6,94 mm bo'ladi. Ichki uyqu arteriyasining eng katta tarmog'i bo'lgan miyaning o'rta arteriyasining o'ichamlari bosh miyaning o'sishiga mos ravishda o'zgarib boradi.

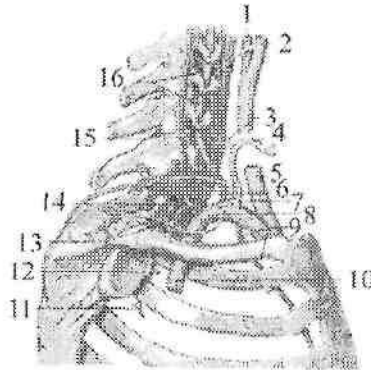
O'mrov osti arteriyasi

O'mrov osti arteriyasi (**a. subclavia**) o'ng tomonda yelka-bosh poyasidan, chap tomonda bevosita aorta ravog'idan boshlanadi. Shuning uchun chap o'mrov osti arteriyasi o'ngidan 4 sm uzunroq. O'mrov osti arteriyasi ko'krak bo'shlig'ining ustki aperturasidan chiqib, narvonsimon mushak oralig'idan o'mrov ostiga o'tib, I qovurg'aning shu nomdagi egatida yotadi. I qovurg'aning lateral chekkasidan qo'ltiq osti chuqurchasiga o'tadi va qo'ltiq osti arteriyasiga davom etadi. O'mrov osti arteriyasi shartli ravishda uch qismga bo'lib o'rganiladi (244-rasm). 1. Boshlangan joyidan oldingi narvonsimon mushakning oldingi chekkasigacha. 2. Narvonsimon mushaklar oralig'i. 3. Narvonsimon mushak oralig'idan chiqqanidan to I qovurg'aning lateral chekkasigacha. O'mrov arteriyasining birinchi qismidan umurtqa arteriyasi, ichki ko'krak arteriyasi va qalqonsimon-bo'yin poyasi chiqadi.

I. Umurtqa arteriyasi (**a. vertebralis**) VII bo'yin umurtqasi sohasida chiqib, VI bo'yin umurtqasining ko'ndalang teshigiga kiradi (244-rasm). So'ngra arteriya bo'yin umurtqalarining ko'ndalang teshiklari orqali yuqoriga yo'naladi. Atlantning ko'ndalang teshigidan chiqib o'z nomidagi egatda yotadi. Keyin arteriya orqa atlant-ensa pardasini teshib o'tib, ensa suyagining katta teshigi orqali kalla ichiga kiradi. Ko'prikning orqa chekkasida ikkala arteriya o'zaro birikib bazilyar arteriyani (**a. basillaris**) hosil qiladi (241,243-rasm).

Umurtqa arteriyasi to'rt: umurtqa pog'onasining oldidagi qismi, ko'ndalang o'simtalar qismi, birinchi bo'yin umurtqasi sohasidagi qismi va kalla ichidagi qismiga bo'lib o'rganiladi.

Umurtqa arteriyasining umurtqa pogʻonasining oldidagi qismidan (**pars prevertebralis**) tarmoqlar chiqmaydi. Umurtqa arteriyasining koʻndalang oʻsimtalar qismidan (**pars transversaria**) quyidagi tarmoqlar chiqadi:



244-rasm. Oʻng oʻmrov osti arteriyasi tarmoqlari.
Yon tomondan koʻrinishi.

1—a. carotis interna; 2—carotis externa; 3—a. cervicalis ascendens; 4— a. thyroidea inferior; 5— a. carotis communis; 6—a. cervicalis superficialis; 7—truncus thyrocervicalis; 8—a. suprascapularis; 9—a. thoracica interna; 10—a. subclavia; 11—a. intercostalis posterior II; 12—a. intercostalis posterior I; 13—a. intercostalis suprema; 14—truncus costocervicalis; 15—a. cervicalis profunda; 16—a. vertebralis.

1. Orqa miyaga yoʻnaluvchi tarmoqlar (**rr. spinales**) umurtqalararo teshikdan oʻtib orqa miyaning boʻyin segmentlarini qon bilan taʼminlashda qatnashadi.

2. Mushaklarga yoʻnaluvchi tarmoqlar (**rr. musculares**) boʻyinning chuqur mushaklarini qon bilan taʼminlaydi. Umurtqa arteriyasining birinchi boʻyin umurtqasi sohasidagi qismidan (**pars atlantica**) ham tarmoqlar chiqmaydi.

Umurtqa arteriyasining kalla ichi qismidan (**pars intracranialis**) quyidagi tarmoqlar chiqadi:

1. Orqa miyaning orqa arteriyasi (**a. spinalis posterior**) orqa miyaning orqa yuzasidan pastga tomon tushib, oʻz nomidagi qarama-qarshi arteriya bilan anastomozlashadi.

2. Orqa miyaning oldingi arteriyasi (**a. spinalis anterior**) qarama-qarshi tomondagi shu nomli arteriya bilan qoʻshilib (241-rasm),

oldingi o'rta yoriq bo'ylab pastga yo'naladi. Bu yerda old tomonda umurtqa arteriyalarini, orqa tomonda orqa miyaning oldingi arteriyalarini o'zaro qo'shilishidan yana bir arterial halqa (Zaxarchenko halqasi) hosil bo'ladi.

3. Miyachaning orqa pastki arteriyasi (**a. inferior posterior cerebelli**) miyachaning orqa pastki qismlariga tarqaladi.

4. Medial miya tarmoqlari (**rr. medullares mediales**) va lateral miya tarmoqlari (**rr. medullares laterales**) uzunchoq miyani qon bilan ta'minlaydi.

Bazilyar arteriya (**a. basillaris**) ko'prikda asosidagi egatda yotadi va ko'prikning oldingi chekkasida o'ng va chap miyaning orqa arteriyalariga bo'linadi. Bazilyar arteriyadan quyidagi tarmoqlar chiqadi:

1. Miyachaning pastki oldingi arteriyasi (**a. inferior anterior cerebelli**) (o'ng va chap) miyachaning pastki yuzasiga tarqaladi. Undan labirint arteriyasi (**a. labyrinti**) chiqib, ichki eshituv yo'li orqali ichki quloqqa boradi.

2. Ko'prik arteriyasi (**aa. pontis**) miya ko'prigiga boradi.

3. O'rta miya arteriyalari (**aa. mesencephalicae**) o'rta miyaga boradi.

4. Miyachaning ustki arteriyasi (**a. superior cerebelli**) (o'ng va chap) miyachaning yuqori qismini qon bilan ta'minlaydi.

5. Miyaning orqa arteriyasi (**a. cerebri posterior**) miya oyoqchasini aylanib o'tib, bosh miya yarim pallasining chakka va ensa bo'laklari pastki yuzasiga tarmoqlar beradi. Miyaning orqa arteriyasi ichki uyqu arteriyasining orqa qo'shuvchi arteriyasi bilan qo'shib bosh miya asosidagi arterial halqani hosil qilishda ishtirok etadi.

II. Ichki ko'krak arteriyasi (**a. thoracica interna**) umurtqa arteriyasining qarshisidan boshlanadi. U to'sh suyagining chekkasidan 1-1,5 sm tashqariroqda I-VII qovurg'a tog'ayi bo'ylab pastga tushadi (244-rasm) va VII qovurg'aning pastki chekkasida diafragma mushaklarining arteriyasi va qorin devorining ustki arteriyasiga bo'linadi. Ichki ko'krak arteriyasidan quyidagi tarmoqlar chiqadi:

1. Ko'ks oralig'i tarmoqlari (**rr. mediastinales**) mediastinal plevruga va oldingi ko'ks oralig'i kletchatkasiga.

2. Ayrisimon bez tarmoqlari (**rr. thymici**) ayrisimon bezga.

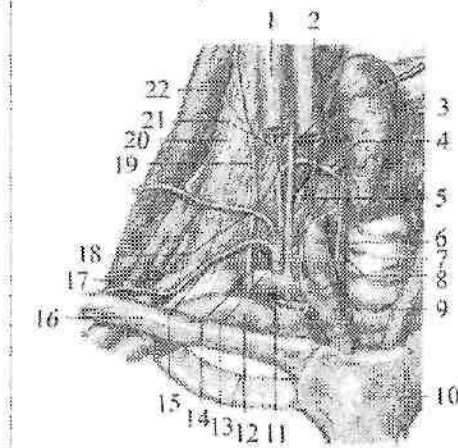
3. Perikard va diafragma arteriyasi (**a. pericardiacophrenica**) ko'krak qafasining ichki arteriyasidan I qovurg'a sohasida boshlanib

diafragma nervi bilan diaframagacha tushib, diafragmaning boshqa arteriyalari bilan anastomozlashadi.

4. To'sh tarmoqlari (**rr. sternales**) to'shni qon bilan ta'minlab qarama-qarshi arteriya bilan anastomozlashadi.

5. Teshib o'tuvchi tarmoqlar (**rr. perforantes**) yuqorigi V – VI qovurg'a oralig'ini teshib o'tib katta ko'krak mushagi va terini qon bilan ta'minlaydi. III – V teshib o'tuvchi tarmoqlardan ayollarda sut beziga boruvchi medial tarmoqlar (**rr. mammarii mediales**) chiqadi.

6. Oldingi qovurg'alararo tarmoqlar (**rr. intercostales anteriores**) yuqoridagi 5 ta qovurg'alararo oraliqda chiqib qovurg'alararo mushaklarni qon bilan ta'minlaydi.



245-rasm. Qolqonsimon-bo'yin poyasi.

1–v. jugularis interna dextra; 2–n. vagus; 3–glandufa thyroidea; 4–a. thyroidea inferior; 5–a. vertebralis; 6–a. carotis communis dextra; 7–trachea; 8–n. laryngeus recurrens; 9–truncus brachiocephalicus; 10–manubrium sterni; 11–a. subclavia dextra; 12–v. subclavia dextra; 13–truncus thyrocervicalis; 14–truncus costocervicalis; 15–a. suprascapularis; 16–clavicula; 17–a. transversa coli; 18–a. cervicalis superficialis; 19–n. phrenicus; 20–m. scalenus anterior; 21–a. cervicalis ascendens; 22–m. scalenus medius.

Ichki ko'krak arteriyasining oxirgi shoxlaridan diafragma mushaklarining arteriyasi (**a. musculophrenica**) lateral tomonga va pastga diaframmaga yo'nalib, pastki 5 ta qovurg'a oralig'iga tarmoqlar beradi. Qorin devorining ustki arteriyasi (**a. epigastrica superior**) qorin to'g'ri mushagi qi'ining orqa devorini teshib o'tib qorin to'g'ri

mushagini qon bilan ta'minlaydi va kindik sohasida shu nomli pastki arteriya bilan anastomoz hosil qiladi.

III. Qalqonsimon-bo'yin poyasi (**truncus thyrocervicalis**) oldingi narvonsimon mushak medial chekkasidan boshlanib (244,245-rasm), uning uzunligi 1,5 sm atrofida bo'lib 4 ta tarmoqqa: pastki qalqonsimon arteriyasi, bo'yinning ko'tariluvchi arteriyasi, kurak usti arteriyasi va bo'yinning yuza arteriyalariga bo'linadi:

1. Pastki qalqonsimon arteriyasi (**a. thyroidea inferior**) bo'yinning uzun mushagi oldida yuqoriga ko'tarilib qalqonsimon bezning bo'laklariga bezga boruvchi tarmoqlar (**rr. glandulares**) beradi va qalqonsimon bezning ustki arteriyasi bilan anastomozlashadi. Yo'l-yo'lakay undan halqumga boruvchi tarmoqlar (**rr. pharyngeales**), qizilo'ngach tarmoqlari (**rr. oesophageales**) va traxeya tarmoqlari (**rr. tracheales**), shuningdek hiqildoq mushaklari va shilliq pardasini qon bilan ta'minlovchi pastki hiqildoq arteriyasi (**a. laryngea inferior**) chiqadi.

2. Bo'yinning ko'tariluvchi arteriyasi (**a. cervicalis ascendens**) yuqoriga diafragma nervining medial tomonidan ko'tarilib bo'yinning chuqur mushaklarini qon bilan ta'minlaydi va orqa miyani qon bilan ta'minlashda ishtirok etuvchi orqa miya tarmoqlarini (**rr. spinales**) beradi.

3. Kurak usti arteriyasi (**a. suprascapularis**) orqa tomonga yo'nalib kurak kemtigi orqali kurakning o'tkir qirasi ustidagi chuqurchaga, keyin kurakning o'tkir qirasi ostidagi chuqurchaga o'tadi va shu yerdagi mushaklarni qon bilan ta'minlaydi va kurak suyagini aylanib o'tuvchi arteriya bilan anastomozlashadi.

4. Bo'yinning yuza arteriyasi (**a. cervicalis superficialis**) yuqoriga narvonsimon mushaklarni old yuzasi bo'ylab ko'tarilib narvonsimon mushaklarga tarmoq beradi. Lateral tomonga burilib, o'mrov ustidan o'tib trapetsiyasimon, rombsimon va orqaning yuqori tishli mushagini qon bilan ta'minlaydi.

O'mrov osti arteriyasining ikkinchi qismidan qovurg'a-bo'yin poyasi (**truncus costocervicalis**) chiqadi (244-rasm). Bu arteriya narvonsimon mushaklar oralig'idan boshlanib, ikki tarmoqqa: bo'yinning chuqur arteriyasi va eng yuqorigi qovurg'alararo arteriyaga bo'linadi.

1. Bo'yinning chuqur arteriyasi (**a. cervicalis profunda**) orqa tomonga yo'nalib bo'yindagi va boshdagi yarim qirrali mushaklarni qon bilan ta'minlaydi.

2. Eng yuqorigi qovurg'alararo arteriya (**a. intercostalis suprema**) pastga yo'nalib I qovurg'aro sohani qon bilan ta'minlovchi birinchi qovurg'alararo orqa arteriya (**a. intercostalis posterior prima**) va II qovurg'aro sohani qon bilan ta'minlovchi ikkinchi qovurg'alararo orqa arteriya (**a. intercostalis posterior secunda**) ga bo'linadi. Ulardan orqaga yo'naluvchi tarmoqlar (**rr. dorsales**) va orqa miyaga yo'naluvchi tarmoqlar (**rr. spinales**) chiqadi.

O'mrov osti arteriyasining uchinchi qismidan bo'yinning ko'ndalang arteriyasi (**a. transversa coli**) oldingi narvonsimon mushakning lateral chekkasi sohasida boshlanib (245-rasm), kurak o'tkir qirrasining medial uchi sohasida ikki tarmoqqa bo'linadi: a) yuzaki tarmoq (**r. superficialis**) kurakni ko'taruvchi, bo'yinning tasmason va trapetsiyasimon mushaklarini qon bilan ta'minlaydi; b) chuqur tarmoq (**r. profundus**) pastga yo'nalib rombsimon, orqaning yuqori tishli, kurak osti va orqaning serbar mushaklarini qon bilan ta'minlaydi.

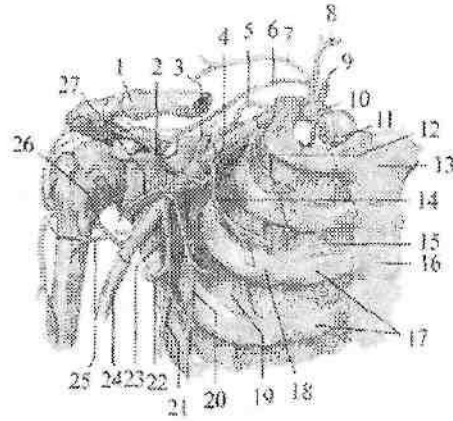
O'mrov osti arteriyasining diametri bola tug'ilganidan to'rt yoshgacha bo'lgan davrda tez o'sadi. Uning tarmoqlaridan biri – umurtqa arteriyasi bolalikning ayrim davrlarida bir tekis o'smay, o'smirlik davrida uch martaga yaqin kattalashadi. O'ng va chap umurtqa arteriyalarining qo'shilishidan hosil bo'lgan bazilyar arteriyaning o'lehamlari turli davrlarda turlicha o'zgarib, o'smirlik davrida kengligi 3,2 mm, uzunligi 3 sm ga yetadi.

Qo'ltiq osti arteriyasi

Qo'ltiq osti arteriyasi (**a. axillaris**) o'mrov osti arteriyasining bevosita davomi (246-rasm) bo'lib, qo'ltiq osti chuqurchasida yelka chigali tutamlari o'rtasida joylashgan. Katta ko'krak mushagining pastki chekkasida u yelka arteriyasiga o'tib ketadi. Qo'ltiq osti arteriyasi uch qismga bo'lib o'rganiladi. Uning birinchi qismi ko'krak-o'mrov uchburchagi sohasida quyidagi tarmoqlar chiqadi:

1. Yuqori ko'krak arteriyasi (**a. thoracica superior**) tarmoqlari I–II qovurg'a oralig'iga yo'naladi (246-rasm).

U qovurg'alararo mushaklar, omrov osti mushagi, katta va kichik ko'krak mushagi, oldingi tishchali mushakga tarmoqlar beradi.



246-rasm. O'mrov osti va qo'ltiq osti arteti yasining tarmoqlari.

1-clavicula; 2-r. acromialis a. thoracoacromialis; 3-r. clavicularis a. thoraco-acromialis 4-a. thoracoacromialis; 5-a. transversa colli; 6-a. suprascapularis; 7-a. cervicalis superficialis; 8-a. thyroidea inferior; 9-a. vertebralis; 10-a. subclavia; 11-a. thoracica interna; 12-a. thoracica superior; 13-manubrium sterni; 14-r. pectoralis a. thoracoacromialis; 15-mm. intercostales interni; 16-corpus sterni; 17-cartilago costalis; 18-os costalae; 19-mm. intercostales externi; 20-a. thoracica lateralis; 21-a. thoracodorsalis; 22-a. circumflexa scapulae; 23-a. subscapularis; 24-a. brachialis; 25-a. circumflexa humeri anterior; 26-a. circumflexa humeri posterior; 27-r. deltoideus a. thoracoacromialis.

2. Ko'krak-kurak o'sig'i arteriyasi (**a. thoracoacromialis**) kichik ko'krak mushagining yuqori chekkasi sohasida boshlanib (246 – rasm), to'rtta tarmoqqa bo'linadi: kurak o'sig'iga yo'naluvchi tarmoq (**r. acromialis**) kurak – o'mrov bo'g'imi, qisman yelka bo'g'imi xaltasini qon bilan ta'minlaydi; o'mrov tarmog'i (**r. clavicularis**) o'mrov suyagi va o'mrov osti mushagini qon bilan ta'minlaydi; deltasimon tarmoq (**r. deltoideus**) deltasimon va katta ko'krak mushagi va ularni qoplagan terini qon bilan ta'minlaydi; ko'krak tarmoqlari (**rr. pectorales**) katta va kichik ko'krak mushaklarini qon bilan ta'minlaydi.

Qo'ltiq osti arteriyasining ikkinchi qismi, ko'krak uchburchagi sohasida, undan ko'krak qafasining lateral arteriyasi (**a. thoracica lateralis**) chiqib oldingi tishschali mushakni tashqi yusasi bo'ylab

pastga yoʻnalib, uni qon bilan taʼminlaydi. Undan sut beziga yoʻnaluvchi lateral tarmoqlar (**rr. mammarii laterales**) chiqadi.

Uchinchi qism koʻkrak osti uchburchagi sohasida quidagi arteriyalar chiqadi:

2. Kurak osti arteriyasi (**a. subscapularis**) qoʻltiq osti arteriyasining eng yirik tarmogʻi boʻlib ikkiga boʻlinadi: a) koʻkrak orqasining arteriyasi (**a. thorocodorsalis**) kurakning lateral chekkasi boʻylab yoʻnalib, oldingi tishchali mushak, kurak osti mushagi, katta yumaloq mushak va orqaning serbar mushagini qon bilan taʼminlaydi; b) kurakni oʻrovchi arteriya (**a. circumflexa scapulae**) uch tomonli teshik orqali kurakning orqa yuzasiga oʻtib, kurak qirrası ustidagi mushak, kurak qirrası ostidagi mushak, kichik yumaloq mushak va shu soha terisini qon bilan taʼminlaydi.

5. Yelka suyagini oʻrovchi oldingi arteriya (**a. circumflexa humeri anterior**) yelka suyagining xirurgik boʻynini oldidan aylanib oʻtib (246-rasm), yelka boʻgʻimi va deltasimon mushakka tarqaladi.

6. Yelka suyagini oʻrovchi orqa arteriya (**a. circumflexa humeri posterior**) toʻit tomonli teshik orqali kurakni orqa yuzasiga oʻtib (246-rasm), oldingi shu nomli arteriya bilan anastomoz hosil qilib yelka boʻgʻimini va uning atrofiga joylashgan mushaklarni qon bilan taʼminlaydi.

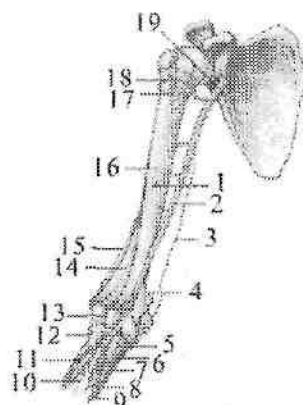
Yelka arteriyasi

Yelka arteriyasi (**a. brachialis**) qoʻltiq osti arteriyasining bevosita davomi (247-rasm) boʻlib, katta koʻkrak mushagining pastki chekkasi sohasida boshlanadi. Yelka sohasida yelka arteriyasi sulcus bicipitalis medialis boʻylab tirsak chuqurchasiga boradi. Bu chuqurchada bilak suyagi boʻyni sohasida bilak va tirsak arteriyalariga boʻlinadi. Yelka arteriyasidan quyidagi tarmoqlar chiqadi:

1. Yelkaning chuqur arteriyasi (**a. profunda brachii**) bilak nervi bilan yelka-mushak kanalida yoʻnalib (247-rasm), yelka suyagini oziqlantiruvchi arteriyalar (**aa. nutriciae humeri**), deltasimon tarmoq (**r. deltoideus**) mushak tarmoqlarini (**rr. musculares**) berib ikki tarmoqqa boʻlinadi. Uning tarmoqlaridan birinchisi oʻrta yonlanma arteriya (**a. collateralis media**) yelkaning uch boshli mushagiga tarmoqlar berganidan soʻng orqa tirsak egatidan oʻtib suyaklar oraligʻini qaytuvchi arteriyasi (**a. interossea recurrens**) bilan anastomozlashadi.

Ikkinchi tarmog'i bilak tarafdagi yonlama arteriya (**a. collateralis radialis**) oldingi lateral tirsak egati bo'ylab yo'nalib bilakning qaytuvchi arteriyasi (**a. recurrens radialis**) bilan anastomozlashadi.

2. Tirsak tarafdagi yuqori yonlama arteriya (**a. collateralis ulnaris superior**) yelkaning o'rta qismidan boshlanib (247-rasm) tirsak nervi bilan medial orqa tirsak egatidan o'tib tirsakning qaytuvchi arteriyasini (**a. recurrens ulnaris**) orqa tarmog'i bilan anastomozlashadi.



247-rasm. Yelka arteriyasining tarmoqlari.

1-a. nutriciae humeri; 2-a. brachialis; 3-a. collateralis ulnaris superior; 4-a. collateralis ulnaris inferior; 5-ramus anterior a. recurrens ulnaris; 6-ramus posterior a. recurrens ulnaris; 7-a. interossea communis; 8-a. interossea anterior; 9-a. ulnaris; 10-a. interossea posterior; 11-a. radialis; 12-a. recurrens radialis; 13-a. interossea recurrens; 14-a. collateralis media; 15-a. collateralis radialis; 16-a. profunda brachii; 17-a. circumflexa humeri posterior; 18-a. circumflexa humeri anterior; 19-a. axillaris.

4. Tirsak tarafdagi pastki yonlama arteriya (**a. collateralis ulnaris inferior**) yelka suyagining pastki 1/3 biridan, yelka arteriyasining medial yuzasidan boshlanadi (247-rasm).

Yelka mushagining oldingi yuzasida medial tomonga yo'nalib tirsakning qaytuvchi arteriyasining oldingi tarmog'i bilan anastomozlashadi. Bu yonlama arteriyalarning barchasi tirsak bo'g'imi atrofida arterial to'r hosil qilishda ishtirok etadi. Ular shu bo'g'imni, uning atrofidagi mushaklar va terini qon bilan ta'minlaydi.

Bilak va qo'l panjasi arteriyalari

Bilak arteriyasi (**a. radialis**) (248-rasm) yelka arteriyasining bevosita davomi bo'lib, yumaloq pronator va yelka-bilak mushaklari o'rtasidan pastga yo'naladi. Bilakning pastki qismida fassiya va teri ostida joylashgan bo'lib, bu sohada pulsni aniqlanadi. Bilakning pastki qismida arteriya bilak suyagining bigzsimon o'siqchasini aylanib qo'l kaftining orqa tomoniga o'tadi. Keyin u birinchi kaft suyagi oralig'i orqali bosh barmoqni aylanib yana kaftga qaytadi. Kaftda bilak arteriyasi tirsak arteriyasining chuqur kaft tarmog'i bilan anastomozlashib kaftning chuqur arterial ravog'ini hosil qiladi.

Bilak arteriyasidan quyidagi tarmoqlar chiqadi:

1. Mushak tarmoqlari (**r. musculares**) arteriyaning bor bo'yicha chiqib atrofidagi mushaklarni qon bilan ta'minlaydi.

2. Bilakning qaytuvchi arteriyasi (**a. recurrens radialis**) bilak arteriyasining boshlang'ich qismidan boshlanadi. Yuqoriga va lateral tomonga yo'nalib oldingi lateral bilak egatida (**a. collateralis radialis**) bilan anastomozlashadi.

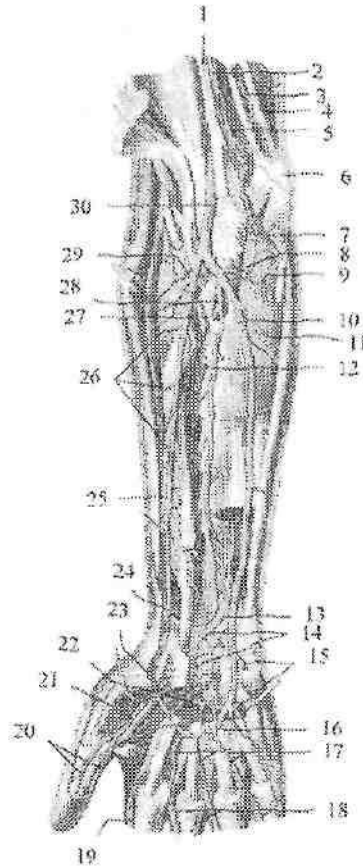
3. Kaft yuzasidagi kaft usti tarmog'i (**r. carpalis palmaris**) bilak arteriyasidan bilakning distal qismida boshlanib medial tomonga yo'naladi va tirsak arteriyasining shu nomli tarmog'i bilan anastomozlashib kaft yuzasidagi kaft usti to'rini (**rete carpalis palmare**) hosil qiladi.

4. Orqa sohasidagi kaft usti tarmog'i (**r. carpalis dorsalis**) bilak arteriyasidan kaftning orqasida boshlanib medial tomonga yo'naladi va tirsak arteriyasining shu nomli tarmog'i bilan anastomozlashib orqa sohadagi kaft usti to'rini (**rete carpalis dorsale**) hosil qiladi.

5. Kaftning yuza tarmog'i (**r. palmaris superficialis**) tenor mushaklari orasida tirsak arteriyasi uchi bilan anastomozlashib, kaftning yuzaki ravog'ini (**arcus palmaris superficialis**) hosil qiladi.

6. Qo'l kaftining orqa yuzasida bilak arteriyasidan orqa sohadagi I kaft arteriyasi (**a. metacarpalis dorsalis prima**) chiqib bosh barmoqni ikkala yuzasi va ko'rsatkich barmoqni bilak tomonini qon bilan ta'minlaydi.

7. Qo'l kaftida bilak arteriyasidan qo'l bosh barmog'ining arteriyasi (**a. princeps pollicis**) chiqib, bosh barmoqni ikkala tomoniga **a. digitales palmares** bo'linadi va ko'rsatkich barmoqning lateral tomonini qon bilan ta'minlovchi ko'rsatkich barmoqqa boruvchi bilak arteriyasini (**a. radialis indicis**) beradi.



248-rasm. O'ng bilak va qo'l kafti arteriyalari. Kaft yuzasi.

1-n. medianus; 2,30-a. brachialis; 3-a. collateralis ulnaris superior; 4-n. ulnaris; 5-a. collateralis ulnaris inferior; 6-epicondylus medialis; 7-r. anterior a. recurrens ulnaris; 8-a. recurrens ulnaris; 9-r. posterior a. recurrens ulnaris; 10-a. ulnaris; 11-m. flexor digitorum profundus; 12-a. interossea anterior; 13-r. carpalis palmaris a. ulnaris; 14-rete carpalis palmare; 15-r. palmaris profundus a. ulnaris; 16-arcus palmaris superficialis; 17-aa. digitales palmares communes; 18-aa. digitales palmares propriae; 19-a. radialis indicis; 20-rami a. princeps pollicis; 21-a. princeps pollicis; 22-arcus palmaris profundus; 23-r. palmaris superficialis a. radialis; 24-r. carpalis palmaris a. radialis; 25-a. radialis; 26-rr. musculares a. radialis; 27-a. interossea posterior; 28-a. interossea communis; 29-a. recurrens radialis.

Tirsak arteriyasi (**a. ulnaris**) tirsak chuqurchasidan yumaloq pronator mushagi ostidan o'tgach, o'z nomidagi nerv bilan tirsak egati bo'ylab yuza va chuqur barmoqlarni bukuvchi mushaklar o'rtasida pastga tushadi (248-rasm). Keyin canalis carpi ulnaris orqali kaftga o'tadi va kaftning yuza ravog'ini hosil qilishda ishtirok etadi. Tirsak arteriyasidan quyidagi tarmoqlar chiqadi:

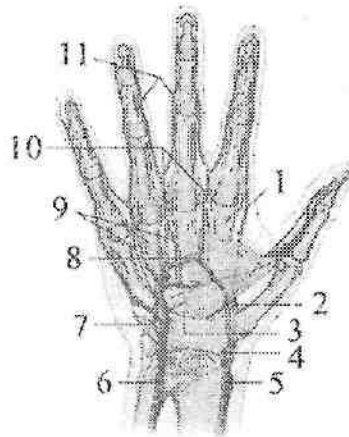
1. Tirsakning qaytuvchi arteriyasi (**a. recurrens ulnaris**) tirsak arteriyasining boshlanish sohasidan chiqib ikki tarmoqqa bo'linadi. Oldingi tarmoq (**r. anterior**) yuqoriga ko'tarilib, tirsak tarafdagi pastki yonlama arteriya bilan anastomozlashadi. Orqa tarmoq (**r. posterior**) tirsak bo'g'imining orqa yuzasiga yo'nalib, tirsak tarafdagi ustki yonlama arteriya bilan anastomozlashadi.

2. Umumiy suyaklararo arteriya (**a. interossea communis**) qisqa poya bo'lib oldingi va orqa suyaklararo arteriyalarga bo'linadi.

a) Oldingi suyaklararo arteriya (**a. interossea anterior**) suyaklararo pardaning oldingi yuzasi bo'ylab yo'nalib, kvadrat pronatorning yuqori chekkasigacha borib oldingi sohadagi kaft usti to'riga qo'shiladi (248-rasm). Uning tarmoqlari suyaklararo pardani teshib o'tib, orqa sohadagi kaft usti to'riga qo'shiladi. Bu arteriyadan bilakning oldingi guruh mushaklarini qon bilan ta'minlovchi mushak tarmoqlari (**rr. musculares**), tirsak suyagini oziqlantiruvchi arteriya (**a. nutricia ulnae**) va o'rta nerv bilan birga yo'naluvchi arteriya (**a. comitans nervi mediani**) chiqadi.

b) Orqa suyaklararo arteriya (**a. interossea posterior**) suyaklararo pardani teshib o'tib, bilakning yozuvchi mushaklari o'rtasidan pastga tushadi va ularni qon bilan ta'minlab orqa sohadagi kaft usti to'ri (**rete carpal dorsale**) hosil qilishda ishtirok etadi. Orqa suyaklararo arteriyadan chiqqan suyaklar oralig'ining qaytuvchi arteriyasi (**a. interossea recurrens**) yuqoriga ko'tarilib o'rta yonlama arteriya bilan anastomozlashadi. Yuqoridagi qaytuvchi arteriyalarning barchasi tirsak bo'g'imi atrofida tirsak bo'g'imi to'ri (**rete articulare cubiti**) hosil qilishda ishtirok etadi.

3. Kaft yuzasidagi tarmoq (**r. carpalis palmaris**) bilak arteriyasining shu nomli tarmog'i va oldingi suyaklararo arteriya tarmoqlari bilan birga kaft yuzasidagi kaft usti to'ri (**rete carpal palmare**) hosil qilib, kaft usti suyaklari o'rtasidagi bo'g'imlarni qon bilan ta'minlaydi.



249-rasm. O'ng qo'l kafti arteriyalari. Kaft yuzasi.

1-a. radialis indicis; 2,5-a. princeps pollicis; 3-arcus palmaris profundus; 4-r. palmaris superficialis; 6- a. ulnaris; 7-r. palmaris profundus; 8- arcus palmaris superficialis; 9-aa. metatarsals palmars; 10- aa. digitales palmars communes; 11- aa. digitales palmars propriae.

4. Kaft orqasidagi tarmoq (**r. carpalis dorsalis**) bilak arteriyasining shu nomli tarmog'i, oldingi va orqa suyaklararo arteriyalarning tarmoqlari bilan birga orqa sohadagi kaft usti to'rini (**rete carpalis dorsale**) hosil qiladi.

5. Kaftning chuqur tarmog'i (**r. palmaris profundus**) tirsak arteriyasidan no'xatsimon suyak yonida boshlanib, kichik barmoq tepaligi mushaklarini va ular ustidagi terini qon bilan ta'minlaydi, uchi esa bilak arteriyasi bilan qoshilib, chuqur kaft ravog'ini hosil qiladi.

Tirsak arteriyasi bola hayotining birinchi besh yilida bilak arteriyasiga nisbatan tez o'sadi.

Qo'l panjasida bilak va tirsak arteriyalarining tarmoqlaridan hosil bo'lgan to'r va ravoqlardan chiqqan arteriyalar joylashgan. Orqa sohadagi kaft usti to'ridan (**rete carpalis dorsale**) 3-4 ta orqa sohadagi kaft arteriyalari (**aa. metacarpales dorsales**) chiqib suyaklararo mushaklar bo'ylab pastga tushadi.

Ularning har biri barmoqlar asosida ikkitadan barmoqlarning orqa arteriyalariga (**aa. digitales dorsales**) bo'linib, II-IV barmoqlarning

bir-biriga qaragan yuzalari bo'ylab tarmoq falangalari asosigacha boradi.

2. Kaft yuzasidagi kaft usti to'ri (**rete carpal palmare**) tarmoqlari bilak-kaft usti va kaft usti suyaklariaro bo'g'imlarni qon bilan ta'minlaydi.

Qo'l panjasining kaft yuzasida yuza va chuqur arteriya ravoqlari joylashgan.

1. Kaftning yuzaki ravog'i (**arcus palmaris superficialis**) tirsak arteriyasining uchi bilan bilak arteriyasining kaftning yuza tarmog'ining qo'shilishidan hosil bo'ladi (248-rasm).

Bu ravoq kaft aponevrozi ostida joylashgan bo'lib, undan to'rtta barmoqlarning kaft yuzasidagi umumiy arteriyalari (**aa. digitales palmaris communis**) chiqadi. Ular pastga tomon yo'nalib, uchasi kaft-barmoq bo'g'imi yaqinida ikkitadan barmoqlarning kaft yuzasidagi xususiy arteriyalariga (**aa. digitales palmares propriae**) bo'linib II – V barmoqlarning bir-biriga qaragan yuzalariga tarqaladi. To'rtinchi arteriya nisbatan kichik bo'lib, V barmoqning tirsak suyagi tomondagi yuzasiga tarqaladi.

2. Kaftning chuqur ravog'i (**arcus palmaris profundus**) bilak arteriyasining uchi bilan tirsak arteriyasini kaftning chuqur tarmog'i qo'shilishidan hosil bo'ladi (248-rasm). Bu ravoq suyaklararo mushaklarning ustida yotadi. Undan uchta kaftning old tomonidagi arteriyalar (**aa. metacarpales palmares**) chiqadi. Ular suyaklararo mushaklarni qon bilan ta'minlab, qo'l kafti bilan barmoqlar orasidagi bo'g'imlar yaqinida barmoqlarning kaft yuzasidagi umumiy arteriyalariga qo'shib ketadi. Kaftning old tomonidagi arteriyalardan chiqqan uchta teshib o'tuvchi tarmoq (**r. perforans**) suyaklararo mushaklarni teshib o'tib orqa sohadagi kaft arteriyalari bilan anastomozlashadi.

Aortaning tushuvchi qismi

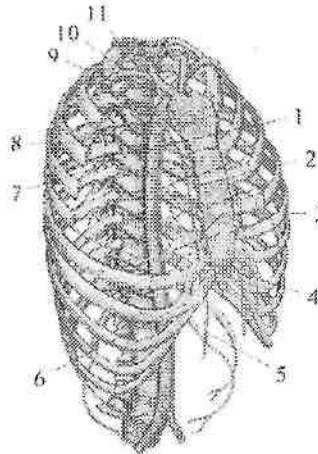
Aortaning tushuvchi qismi (**pars descendens aortae**), aortaning eng uzun qismi. U ko'krak va qorin qismlariga bo'linadi. Aortaning tushuvchi qismi bolalarda IV ko'krak umurtqasi sohasidan boshlanib, umurtqa pog'onasi bo'ylab V bel umurtqasi sohasigacha tushadi.

Yangi tug'ilgan chaqaloq aortasi diametri 18–20 mm bo'lsa, balog'at davrida 4 sm ga yetadi. Bu davrda aortaning tushuvchi qismining ko'krak qismi qorin qismiga nisbatan tez o'sadi.

Aortaning ko'krak qismi

Aortaning ko'krak qismi (*pars thoracica aortae*) ko'krak qafasida orqa ko'ks oralig'ida yotadi (250-rasm). Undan ko'krak qafasi devoriga boruvchi pariyetal va ichki a'zolarga boruvchi visseral tarmoqlar chiqadi. Aortaning ko'krak qismini pariyetal tarmoqlari quyidagilar: 1.Orqa qovurg'alararo arteriyalar (**a. intercostales posteriores**) 10 juft (250-rasm) bo'lib, III–XII qovurg'alar oralig'ida, qovurg'a egatida qovurg'alararo tashqi va ichki mushaklar o'rtasida yotadi.

Bu arteriyalar qovurg'alararo mushaklarni, qovurg'ani va ko'krak terisini qon bilan ta'minlaydi. Orqa qovurg'alararo arteriyalardan qovurg'a boshining pastki chekkasida orqa mushaklari va terisiga orqa tarmoq (**r. dorsalis**), undan umurtqalararo teshik orqali kirib orqa miya va uning pardalarini qon bilan ta'minlovchi orqa miya tarmoqlari (**r. spinalis**) chiqadi. Orqa qovurg'alararo arteriyaning lateral va medial teri tarmoqlari (**rr. cutaneus medialis et lateralis**) ko'krak va qorin terisini qon bilan ta'minlaydi. Bundan tashqari IV–VI orqa qovurg'alararo arteriyalardan sut beziga yo'naluvchi lateral tarmoqlar (**rr. mammarii laterales**) ham chiqadi.



250-rasm. Aortaning ko'krak qismi.

1–*pars thoracica aortae*; 2–*a. thoracica interna*; 3–*r. perforantes*; 4–*r. intercostalis anterioris*; 5–*a. epigastrica superior*; 6–*a. musculophrenica*; 7–*r. collaterais a. intercostalis posterioris*; 8–*a. intercostalis posterioris*; 9–*a. subclavia*; 10–*truncus costocervicalis*; 11–*a. intercostalis suprema*.

XII orqa qovurg'alararo arteriya XII qovurg'a ostida yotgani uchun qovurg'a osti arteriyasi (**a. subcostalis**) deb ataladi. X–XII orqa qovurg'alararo arteriyalar qorinning qiyshiq mushaklari orasidan o'tib, qorin devorining ustki arteriyasi tarmoqlari bilan anastomozlashadi.

2. Diafragmaning ustki arteriyalari (**a. phrenicae superiores**) juft, aortadan diafragmaning ustida boshlanib, uning bel qismini va uni qoplagan pariyetal plevrani qon bilan ta'minlaydi.

Aortaning ko'krak qismini visseral tarmoqlari

Bronxlarga yo'naluvchi tarmoqlar (**rr. bronchiales**) 2–3 ta bo'lib, bronxlar devorini va o'pka to'qimasini qon bilan ta'minlaydi.

1. Qizilo'ngachga yo'naluvchi tarmoqlar (**rr. esophageales**) 1–5 ta bo'lib, aortaning turli sohalaridan boshlanib, qizilo'ngach devorini qon bilan ta'minlaydi.

2. Yurak xaltasiga yo'naluvchi tarmoqlar (**rr. pericardiaci**) perikardni qon bilan ta'minlaydi.

3. Ko'ks oralig'iga yo'naluvchi tarmoqlar (**rr. mediastinales**) orqa koks oralig'i biriktiruvchi to'qimasini, limfa tugunlarini qon bilan ta'minlaydi.

Aortaning qorin qismi

Aortaning qorin qismi (**pars abdominalis aortae**) aortaning ko'krak qismini bevosita davomi bo'lib, bel umurtqalari oldida joylashadi (251-rasm). U XII ko'krak umurtqasi sohasida boshlanadi. IV bel umurtqasi sohasida aortaning qorin qismi aortaning bifurkatsiyasini (**bifurcatio aortae**) hosil qilib ikkita umumiy yonbosh arteriyasiga bo'linadi. Aortaning o'zi ingichka dumg'azaning o'rta arteriyasi (**a. sacralis mediana**) bo'lib, dumg'aza suyagining chanoq yuzasidan pastga kichik chanoqqa qarab yo'naladi.

Yangi tug'ilgan chaqaloqda aortaning qorin qismini boshlanish joyi XI ko'krak umurtqasi sohasida bo'lib, bolalikning ikkinchi davrida XII ko'krak umurtqasining o'rtasiga, o'smirlik davrida XII ko'krak umurtqasining pastki 1/3 gacha tushadi. Qorin aortasining uzunligi yangi tug'ilgan chaqaloqda 5 sm, diametri 5,5– 6,8 mm bo'ladi. Yoshga qarab uning uzunligi o'zgarib erta bolalik davrida 7 sm, bolalikning birinchi davri oxirida 8 sm, bolalikning ikkinchi davrida 9,5 sm, o'smirlik davrida 12,5 sm bo'ladi.

Aortaning qorin qismidan pariyetal va visseral tarmoqlar chiqadi.

Aortaning qorin qismining pariyetal tarmoqlari

1. Diafragmaning ostki arteriyasi (**a. phrenica inferior**) juft, diafragmaning ostidan chiqib diafragma pastki yuzasiga tarqaladi (251-rasm). Undan buyrak usti beziga 24 tagacha buyrak usti bezining yuqorigigi arteriyalari (**a. suprarenales superiores**) chiqadi. Ular buyrak usti bezining tashqi yuzasini 3/5 qismiga tarqaladi.

Yangi tug'ilgan chaqaloqda buyrak usti bezining yuqorigi arteriyasining kengligi o'rtacha 0,9 mm, uzunligi 2,4 sm. Uning kengligi bolalikning ikkinchi va balog'at davrlarida sezilarli o'sib, 20 yoshda 1,5 mm bo'ladi. Arteriyaning uzunligi esa erta bolalik va bolalikning ikkinchi davrlarida tez o'sib, 20 yoshda 3,26 sm bo'ladi.

2. Bel arteriyalari (**aa. lumbales**) (4 juft) segmentar yo'nalib qorin mushaklariga boradi (251-rasm). Ulardan orqaning bel sohasi mushaklari va terisiga orqa tarmoq (**r. dorsalis**) chiqadi. Orqa tarmoqdan o'z navbatida umurtqalararo teshikdan o'tib orqa miyaga kiruvchi orqa miya tarmog'i (**r. spinalis**) chiqadi.

Aortaning qorin qismining visseral tarmoqlari

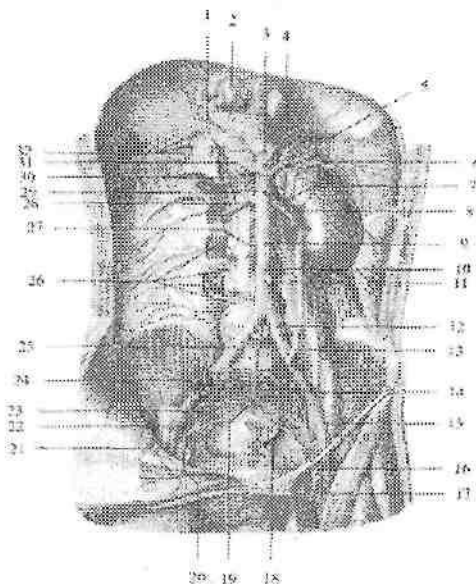
Aortaning qorin qismining visseral tarmoqlari juft va toq tarmoqlarga bo'linadi.

Aortaning qorin qismining juft visseral tarmoqlariga buyrak usti bezining o'rta arteriyasi, buyrak arteriyasi va moyak (tuxumdon) arteriyasi kiradi.

1. Buyrak usti bezining o'rta arteriyasi (**a. suprarenalis media**) I bel umurtqasi sohasida boshlanib buyrak usti bezi darvozasiga kiradi. Bu arteriya buyrak usti bezining yuqorigi va pastki arteriyalari bilan anastomozlashadi. Buyrak usti bezining o'rta arteriyasining kengligi o'smirlik davrigacha bir tekis o'sib, o'smirlik davrida biroz tezlashadi. Uning uzunligi esa erta bolalik va balog'at davrida sezilarli o'sib, 20 yoshda 4,2 sm yetadi.

2. Buyrak arteriyasi (**a. renalis**) I-II bel umurtqalari sohasida boshlanib (251-rasm), buyrak darvozasidan kirib oldingi tarmoq (**r. anterior**) va orqa tarmoqqa (**r. posterior**) bo'linadi. Oldingi tarmoq quyidagi tarmoqlarga bo'linadi: a) yuqorigi segment arteriyasi (**a. segmenti superioris**); b) oldingi ustki segment arteriyasi (**a. segmenti anterioris superioris**); d) oldingi pastki segment arteriyasi (**a. segmenti anterioris inferioris**); e) pastki segment arteriyasi (**a. segmenti inferioris**). Orqa tarmoqdan orqa segment

arteriyasi (*a. segmenti posterioris*) chiqadi. O'ng buyrak arteriyasi pastki kavak venaning orqasidan o'tadi. Buyrak arteriyasidan buyrak usti bezining pastki arteriyasi (*a. suprarenalis inferior*) va siydik nayi tarmoqlari (*rr. ureterici*) chiqadi. Buyrak usti bezining pastki arteriyasi asosan a'zoning pastki yuzasiga, shuningdek oldingi va orqa yuzalariga ham tarqaladi. Buyrak arteriyasi bolada buyrakning joylashishiga qarab qiyshiq yo'nalgan bo'ladi. Buyrak o'z joyiga turganidan keyin gorizontal holatni oladi.



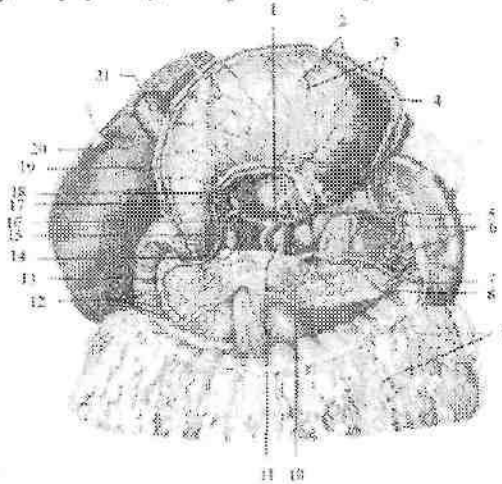
251-rasm. Aortaning qorin qismi tarmoqlari. Old tomondan ko'rinishi.

1-a. phrenica inferior dextra; 2-v. cava inferior; 3-truncus coeliacus; 4-a. phrenica inferior sinistra; 5-aa. suprarenales superiores sinistra; 6-a. splenica; 7-a. suprarenalis inferior sinistra; 8-a. renalis sinistra; 9-pars abdominalis aortae; 10,13-a. testicularis sinistra; 11-a. mesenterica inferior; 12-a. iliaca communis sinistra; 14-a. iliaca interna sinistra; 15-a. iliaca externa sinistra; 16-a. femoralis sinistra; 17-v. femoralis sinistra; 18-a. sacralis lateralis sinistra; 19-a. sacralis mediana; 20-a. epigastrica inferior dextra; 21-v. iliaca externa dextra; 22-a. obturatoria dextra; 23-a. sacralis lateralis dextra; 24-a. iliofumbalis dextra; 25-a. iliaca communis dextra; 26-aa. lumbales dextra; 27-a. testicularis dextra; 28-a. renalis dextra; 29-a. suprarenalis inferior dextra; 30-a. suprarenalis media dextra; 31-a. hepatica communis; 32-aa. suprarenales superiores dextra.

3. Moyak (tuxumdon) arteriyasi (**a. testicularis**) (**a. ovarica**) ingichka uzun arteriya bo'lib (251-rasm), buyrak arteriyasidan pastroqdan boshlanadi. Erkaklarda moyak arteriyasi chov kanalidan o'tib, urug' tizimchasi tarkibida moyakka boradi. Undan siydik nayiga siydik nayi tarmoqlari (**rr. ureterici**) va moyak ortig'iga moyak ortig'i tarmoqlari (**rr. epididymales**) chiqadi. Moyak arteriyasi urug' olib chiquvchi nay va moyakni ko'taruvchi mushakning arteriyalari bilan anastomozlashadi. Ayollarda tuxumdon arteriyasi tuxumdonni ushlab turuvchi boylami tarkibida tuxumdonga boradi. Undan siydik nayiga siydik nayi tarmoqlari (**rr. ureterici**) va bachadon nayiga bachadon nayi tarmoqlari (**rr. tubarii**) chiqadi. Tuxumdon arteriyasi bachadon arteriyasining tuxumdon tarmog'i bilan anastomozlashadi.

Aortaning qorin qismini toq tarmoqlari

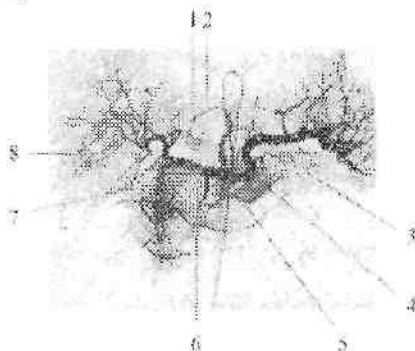
Aortaning qorin qismini toq visseral tarmoqlariga qorin poyasi, ustki ichak tutqich va pastki ichak tutqich arteriyalari kiradi. Ular qorin bo'shlig'ida joylashgan toq a'zolari qon bilan ta'minlaydi.



252-rasm. Qorin poyasi tarmoqlari.

1--truncus coeliacus; 2,9--rr. omentales; 3--rr. gastrici; 4--a. gastromentalis sinistra; 5--a. gastrica sinistra; 6--rr. splenici; 7--v. splenica; 8--a. splenica; 10--pancreas; 11--pars abdominalis aortae; 12--rr. duodenales; 13--a. pancreaticoduodenalis superior anterior; 14--v. cava inferior; 15--a. gastroduodenalis; 16--a. hepatica communis; 17--a. gastrica dextra; 18--a. hepatica propria; 19--a. gastromentalis dextra; 20--hepar; 21--vesica biliaris.

1. Qorin poyasi (**truncus coeliacus**) uzunligi 1,5–2 sm bo'lib, aortaning oldingi yuzasidan XII ko'krak umurtqasi sohasida boshlanadi (252,253-rasm). Oshqozon osti bezining yuqori chekkasida uchta: oshqozonning chap arteriyasi, umumiy jigar arteriyasi va taloq arteriyasiga bo'linadi. 1. Oshqozonning chap arteriyasidan qizilo'ngachning qorin qismiga qizilo'ngach tarmoqlari (**rr. esophageales**) chiqadi.



253-rasm. Qorin poyasining angiogrammasi.

1–a. hepatica communis; 2–a. gastrica sinistra; 3–a. gastroenteralis sinistra; 4–a. splenica; 5–truncus coeliacus; 6 a. gastroenteralis dextra; 7–a. gastroduodenalis; 8–a. hepatica propria.

2. Umumiy jigar arteriyasi (**a.hepatica communis**) o'ng tomonga yo'nalib ikkiga: jigarning xususiy arteriyasi va oshqozon-o'n ikki barmoq ichak arteriyasiga bo'linadi.

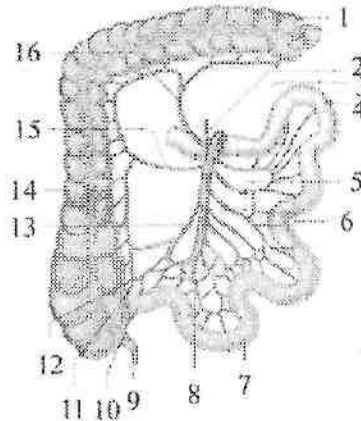
Jigarning xususiy arteriyasi (**a.hepatica propria**) jigar-o'n ikki barmoq ichak boylami ichida jigar darvozasiga borib, o'ng va chap tarmoqqa (**r. dexter et sinister**) bo'linadi.

O'ng tarmoqdan o't pufagi arteriyasi (**a.cystica**) chiqadi. Jigarning xususiy arteriyasidan oshqozonning kichik egriligini qon bilan ta'minlovchi oshqozonning o'ng arteriyasi (**a.gastrica dextra**) chiqib, chap oshqozon arteriyasi bilan anastomozlashadi.

Oshqozon-o'n ikki barmoq ichak arteriyasi (**a.gastroduodenalis**) o'z navbatida o'ng oshqozon-charvi va ustki oldingi oshqozon osti bezi-o'n ikki barmoq ichak arteriyasiga bo'linadi.

O'ng oshqozon-charvi arteriyasi (**a.gastroenteralis dextra**) oshqozonning katta egriligi bo'ylab chap tomonga yo'nalib, chap

oshqozon-charvi arteriyasi bilan anastomozlashadi. Undan oshqozonga oshqozon tarmoqlari (**rr. gastrici**) va katta charviga charvi tarmoqlari (**rr. omentales**) chiqadi.



254-rasm. Ustki ichak tutqich arteriyasi tarmoqlari.

1—colon transversum; 2—a. pancreatico-duodenalis inferior; 3—a. mesenterica superior; 4—och ichak; 5—aa. jejunaes; 6—to'g'ri arteriyalar; 7—yonbosh ichak; 8—aa. ileales; 9—appendix vermiformis; 10—a. appendicularis; 11—a. caecalis posterior; 12—a. caecalis anterior; 13—a. iliocolica; 14—colon ascendens; 15—a. colica dextra; 16—a. colica media.

Ustki oldingi oshqozon osti bezi-o'n ikki barmoq ichak arteriyasi (**a. pancreaticoduodenalis superior anterior**) o'n ikki barmoq ichakka o'n ikki barmoq ichak tarmoqlari (**rr. duodenaes**) va oshqozon osti bezining boshchasiga oshqozon osti bezi tarmoqlarini (**rr. pancreatici**) beradi.

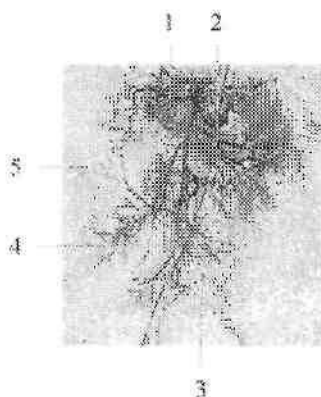
3. Taloq arteriyasi (**a. splenica**) oshqozon osti bezining ustki qirrasini bo'ylab yo'nalib (252-rasm) oshqozon osti beziga oshqozon osti bezi tarmoqlari (**rr. pancreatici**), oshqozon tubiga bir nechta oshqozonning kalta arteriyalarini (**a. gastricae breves**) bergach, taloqqa yo'naladi.

Taloq darvozasida u tarmoqlarga bo'linib taloq parenximasiga tarqaladi.

Taloq darvozasida taloq arteriyasi yoki uning tarmoqlaridan chiqqan chap oshqozon-charvi arteriyasi (**a. gastromentalis sinistra**) oshqozonning katta egriligi bo'ylab o'ng tomonga yo'naladi. U

oshqozonga oshqozon tarmoqlari (**rr gastrici**) va katta charviga charvi tarmoqlarini (**rr. omentalis**) beradi va o'ng oshqozon-charvi arteriyasi bilan anastomoz hosil qiladi.

I. Ustki ichak tutqich arteriyasi (**a. mesenterica superior**) qorin aortasidan oshqozon osti bezi tanasi orqasida XII ko'krak I bel umurtqasi sohasida boshlanadi.



255-rasm. Ustki ichak tutqich arteriyasi tarmoqlarining angiogrammasi.

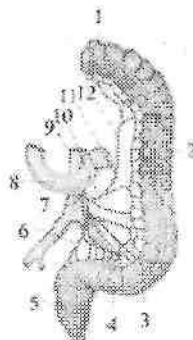
1-a. colica dextra; 2-aa. jejunaes; 3-to'g'ri arteriyalar; 4-aa. ileales; 5-a. iliocolica.

Oshqozon osti bezi boshchasi bilan o'n ikki barmoq ichakning pastki qismi o'rtasidan o'tib, ingichka ichak ichaktutqichi ichiga kiradi (254,255-rasm). Undan quyidagi tarmoqlar chiqadi:

1. Pastki oshqozon osti bezi-o'n ikki barmoq ichak arteriyasi (**a.pancreaticoduodenalis inferior**). Ustki ichak tutqich arteriyasining boshlanish joyidan 2 sm pastroqdan boshlanib, oldingi tarmoq (**r. anterior**) va orqa tarmoqqa (**r.posterior**) bo'linadi. U oshqozon osti bezini boshchasi va o'n ikki barmoq ichakni qon bilan ta'minlaydi va shu nomdagi ustki arteriya bilan anastomozlashadi.

2. Och va yonbosh ichak arteriyalari (**aa. jujunales et ileales**) 12-18 ta (254-rasm). Ular ingichka ichak tutqichi ichida ravoqsimon anastomozlar hosil qilib, ingichka ichak qovuzloqlarini qon bilan ta'minlaydi.

3. Yonbosh-chambar ichak arteriyasi (**a. ileocolica**) pastga va o'ngga ko'richak tomonga yo'naladi (254-rasm).



256-rasm. Pastki ichak tutqich arteriyasi tarmoqlari.

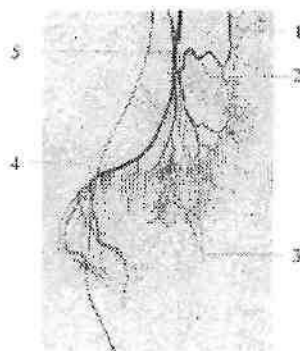
1—colon transversum; 2—colon descendens; 3—aa. sigmoideae; 4—colon sigmoideum; 5—rectum; 6—a. rectalis superior; 7—a. mesenterica inferior; 9—pars abdominalis aortae; 10—a colica sinistra; 11—ramus descendens a. colica sinistra; 12—ramus ascendens a. colica sinistra.

Uning tarmoqlaridan ko'r ichakning oldingi arteriyasi (**a. caecalis anterior**) va ko'r ichakning orqa arteriyasi (**a. caecalis posterior**) lar ko'r ichakni, chugalchangsimon o'simta arteriyasi (**a. appendicularis**) chugalchangsimon o'simtani, yonbosh ichak tarmog'i yonbosh ichakning oxirgi qismini, chambar ichak tarmog'i (**r. colicus**) ko'tariluvchi chambar ichakni qon ta'minlaydi.

4. Chambar ichakning o'ng arteriyasi (**a. colica dextra**) oldingi arteriyadan yuqoriroqdan boshlanib, o'ng tomonga ko'tariluvchi chambar ichakka yo'naladi (254-rasm). U ko'tariluvchi chambar ichakni qon bilan ta'minlab, yonbosh-chambar ichak arteriyasining chambar ichak tarmog'i va chambar ichakning o'rtta arteriyasi bilan anastomoz hosil qiladi.

5. Chambar ichakning o'rtta arteriyasi (**a. colica media**) o'ng chambar ichak arteriyasidan yuqoriroqdan boshlanib, yuqoriga ko'ndalang chambar ichakka yo'naladi (254-rasm).

Bu arteriya ikki tarmoqqa bo'linadi. Uning o'ng tarmog'i ko'tariluvchi chambar ichakning oxirgi qismi va ko'ndalang chambar ichakning o'ng qismini qon bilan ta'minlaydi va chambar ichakning o'ng arteriyasi bilan anastomoz hosil qiladi. Chap tarmog'i ko'ndalang chambar ichakning chap qismini qon bilan ta'minlab, chambar ichakning chap arteriyasi bilan anastomoz hosil qiladi.



257-rasm. Pastki ichak tutqich arteriyasi tarmoqlarining angiogrammasi.

1—a colica sinistra; 2,3—aa.sigmoideae; 4—a. rectalis superior; 5—a. mesenterica inferior.

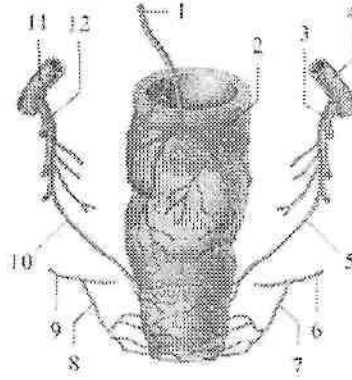
Yangi tugʻilgan chaqaloqning ustki ichaktutqich arteriyasi diametri 2,5–3 mm. Uning diametri erta bolalik davri oxirida ikki marta, bolalikning birinchi davri oxirida esa yangi tugʻilgan chaqaloqqa nisbatan 4,4-marta kattalashadi.

III. Pastki ichaktutqich arteriyasi (**a. mesenterica inferior**) qorin aortasining chap yuzasidan III bel umurtqasi sohasida boshlanib, qorinpardaning orqasida pastga va chap tomonga yoʻnaladi (256,257-rasm). Undan quyidagi tarmoqlar chiqadi:

1. Chamber ichakning chap arteriyasi (**a. colica sinistra**) koʻndalang chamber ichakni chap qismini va tushuvchi chamber ichakni qon bilan taʼminlaydi (255–rasm).

Bu arteriya chamber ichakning oʻrta arteriyasi bilan anastomozlashadi. Chamber ichak arteriyalarining oʻzaro anastomozlashuvidan chamber ichak chekkasi boʻylab joylashgan Riolan arterial ravogʻi hosil boʻladi.

2. Sigmasimon ichak arteriyalari (**a. sigmoideae**) 2–3 ta, chap va pastga sigmasimon ichakka qarab yoʻnalib uni qon bilan taʼminlaydi (256,257-rasm).



258-rasm. To'g'ri ichakning arteriyalari.

1—a. rectalis superior; 2—rectum; 3—a. iliaca interna dextra; 4—a. iliaca communis dextra; 5—a. rectalis media dextra; 6—a. pudenda interna dextra; 7—a. rectalis inferior dextra; 8—a. rectalis inferior sinistra; 9—a. pudenda inferior sinistra; 10—a. rectalis media sinistra; 11—a. iliaca communis sinistra; 12—a. iliaca interna sinistra.

Uning tarmoqlari chamber ichakning chap arteriyasi va to'g'ri ichakning ustki arteriyasi bilan anastomozlashadi.

3. To'g'ri ichakning ustki arteriyasi (**a. rectalis superior**) pastki ichak-tutqich arteriyasining davomi bo'lib, pastga yo'naladi va kichik chanoqqa tushib, to'g'ri ichakning yuqorigi hamda o'rta qismlarini qon bilan ta'minlaydi (257-rasm) va to'g'ri ichakning o'rta arteriyasi bilan anastomoz hosil qiladi.

Pastki ichak tutqich arteriyasining diametri yangi tug'ilgan chaqaloqda 1,5–2 mm, uzunligi 1–2 sm. Erta bolalik davrida ichak arteriyalari kengligi bir xil bo'lib, asosiy arteriya va ikkinchi yoki uchinchi tartibdagi tarmoqlar kengligi o'rtasidagi farq uncha katta bo'lmaydi. Ammo bola katta bo'lgani sari bu farq kattalashib boradi.

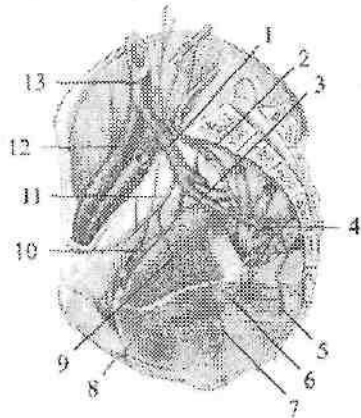
Umumiy yonbosh arteriyasi

Umumiy yonbosh arteriyasi (**a. iliaca communis**) pastga va tashqariga yo'nalib, dumg'aza-yonbosh bo'g'imi sohasida ichki va tashqi yonbosh arteriyasiga bo'linadi (259-rasm). Bola balog'atga yetgunicha umumiy yonbosh arteriyasining diametri o'mrov osti

arteriyasi diametridan kichik, balogʻat va oʻsmirlik davrlarida u tez oʻsadi va kattaligi jihatidan oʻmrov osti va umumiy uyqu arteriyasidan katta boʻladi.

Ichki yonbosh arteriyasi

Ichki yonbosh arteriyasi (**a. iliaca interna**) dumgʻaza-yonbosh boʻgʻimidan oldingi medial tomonda yotadi. Kichik chanoq boʻshligʻiga yoʻnallib katta quymich teshigining yuqori chekkasida ichki yonbosh arteriyasi oldingi va orqa poyaga boʻlinadi (259-rasm). Orqa poyaning tarmoqlari qorin va chanoqning orqa devoriga va dumba sohasiga yoʻnaladi.



259-rasm. Oʻng ichki yonbosh arteriyasi tarmoqlari.

1—a. iliaca interna dextra; 2—a. sacralis mediana; 3—truncus anterior a. iliaca interna; 4—a. glutea inferior; 5—a. rectalis media; 6—a. pudenda interna; 7—a. vesicalis inferior; 8—a. dorsalis penis; 9—a. vesicalis superior; 10—a. obturatoria; 11—a. umbilicalis; 12—a. iliaca externa dextra; 13—a. iliaca communis dextra;

Oldingi poyaning tarmoqlari chanoq aʼzolarini, oraliqni va dumba sohasini qon bilan taʼminlaydi. Uning orqa poyasidan chanoq devoriga quyidagi tarmoqlar chiqadi:

1. Yonbosh-bel arteriyasi (**a. iliolumbalis**) katta bel mushagining orqasidan lateral tomonga va orqaga yoʻnalib ikki tarmoqqa boʻlinadi: 1) bel tarmogʻi (**r. lumbalis**) katta bel, belning kvadrat mushagini qon bilan taʼminlaydi. Undan chiqqan orqa miya tarmogʻi (**r. spinalis**)

dumg'aza kanafiga kirib, orqa miyaning otning dumini qon bilan ta'minlaydi. 2) yonbosh tarmog'i (**r. iliacus**) yonbosh mushagini va yonbosh suyagini qon bilan ta'minlab, yonbosh suyagini o'rovchi chuqur arteriya bilan anastomoz hosil qiladi.

2. Dumg'azaning lateral arteriyasi (**a. sacralis lateralis**) dumg'aza suyagini oldingi yuzasida oldingi dumg'aza teshiklaridan ichkariroqdan pastga yo'nalib, dumg'aza suyagini va uning atrofidagi noksimon, orqa teshikni ko'taruvchi mushaklarni qon bilan ta'minlaydi. Uning orqa miya tarmoqlari (**r. spinales**) oldingi dumg'aza teshiklari orqali kirib, orqa miya pardalarini va dumg'aza chigalini qon bilan ta'minlaydi.

3. Ustki dumba arteriyasi (**a. glutea superior**) chanoq bo'shlig'idan noksimon usti teshigi orqali chiqib (259-rasm) yuza va chuqur tarmoqqa bo'linadi. Yuza tarmog'i (**r. superficialis**) dumba mushaklari va dumba sohasi terisini qon bilan ta'minlaydi. Chuqur tarmoq (**r. profundus**) o'z navbatida o'rta, kichik dumba mushaklari va ularning yonida joylashgan mushaklarini qon bilan ta'minlovchi yuqorigi va pastki tarmoqlarga (**rr. superior et inferior**) bo'linadi. Pastki tarmoq bundan tashqari chanoq-son bo'g'imini ham qon bilan ta'minlashda ishtirok etadi.

4. Yopqich arteriyasi (**a. obturatoria**) shu nomli nerv bilan birga yopqich kanalni orqali songa chiqib ikki tarmoqqa bo'linadi (259-rasm). Oldingi tarmoq (**r. anterior**) tashqi yopqich va sonning yaqinlashtiruvchi mushaklarini, shuningdek tashqi jinsiy a'zolar terisini qon bilan ta'minlaydi. Orqa tarmoq (**r. posterior**) tashqi yopqich mushakni qon bilan ta'minlashda ishtirok etadi. Undan chanoq-son bo'g'imi va son suyagi boshchasini qon bilan ta'minlovchi quymich kosasi tarmog'i (**r. acetabularis**) chiqadi. Bu tarmoq son suyagining boshchasidagi boylam ichidan o'tadi. Chanoq bo'shlig'ida yopqich arteriyadan chiqqan qov tarmog'i (**r. pubicus**) son kanali halqasining medial qismida pastki qorin osti arteriyasining yopqich tarmog'i (**r. obturatorius**) bilan anastomoz hosil qiladi. 30% holatda bu anastomoz kuchli rivojlangan bo'lib, yopqich tarmog'i kattalashadi va chov churrasida jarrohlik aralashuvida jarohatlanishi mumkin. Shuning uchun uni o'lim toji (**corona mortis**) deb ataladi.

4. Pastki dumba arteriyasi (**a. glutea inferior**) noksimon mushak osti teshigidan ichki jinsiy arteriya va quymich nervi bilan birga chiqib, katta dumba mushagini qon bilan ta'minlaydi. Undan quymich nervi bilan yo'naluvchi arteriya (**a. comitans n. ishiadici**) chiqadi.

Ichki yonbosh arteriyasining oldingi poyasidan quyidagi tarmoqlar chiqadi:

1. Kindik arteriyasi (**a.umbilicatis**) homila davrida qorin devorining orqa yuzasi bo'ylab kindikkacha borib, qonning organizmdan chiqib ketishini ta'minlaydi. Katta odamda u medial kindik boylamiga aylanib ketadi. Uning boshlang'ich qismi arteriya holida qolib, undan qovuqning ustki arteriyalari (**a. vesicales superiores**) chiqib siydik qopining yuqori qismini qon bilan ta'minlaydi. Undan siydik nayining pastki qismiga siydik nayi tarmoqlari (**rr. uretrici**) va urug' olib ketuvchi nay arteriyasi (**a. ductus deferentis**) chiqadi.

2. Qovuqning pastki arteriyasi (**a. vesicalis inferior**) qovuq tubini, erkaklarda urug' pufakchalari va prostataga prostata bezi ta'moqlari (**rr. prostatici**), ayollarda qinni qon bilan ta'minlaydi.

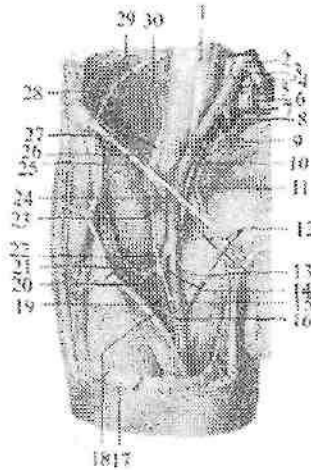
3. Bachadon arteriyasi (**a. uterina**) kichik chanoq bo'shlig'iga tushib, siydik yo'li bilan kesishadi va bachadonning keng boylami ichida bachadon bo'ynigacha boradi. Undan qinga qin tarmoqlari (**rr. vaginales**) bachadon nayiga bachadon nayi tarmog'i (**r. tubarius**), tuxumdonga tuxumdon tarmog'i (**r. ovaricus**) chiqadi. Tuxumdon tarmog'i qorin aortasidan chiquvchi tuxumdon arteriyasi bilan anastomoz hosil qiladi.

4. Qin arteriyasi (**a. vaginalis**) qinni qon bilan ta'minlaydi.

5. To'g'ri ichakning o'rta arteriyasi (**a. rectalis media**) to'g'ri ichakning ampula qismini, orqa teshikni ko'taruvchi mushakni, erkaklarda urug' pufakchalari va prostatani (**rr. prostatici**), ayollarda esa qinni (**rr. vaginales**) qon bilan ta'minlaydi. Yuqorigi va pastki to'g'ri ichak arteriyalari bilan anastomoz hosil qiladi.

6. Ichki jinsiy arteriyasi (**a. pudenda interna**) chanoq bo'shlig'idan noksimon mushak osti teshigidan chiqib (259-rasm), quymich suyagining o'tkir o'sig'ini aylanib o'tib, kichik quymich teshigi orqali quymich-to'g'ri ichak chuqurchasiga kiradi. Bu yerda undan to'g'ri ichakning pastki qismi va tashqi teshik sohasi terisi yog' to'qimasini qon bilan ta'minlovchi to'g'ri ichakning pastki arteriyasi (**a. rectalis inferior**) chiqadi. Keyin undan erkaklarda oraliq mushaklari, yorg'oqning orqa qismini (ayollarda katta lablarning orqa qismini) qon bilan ta'minlovchi oraliq arteriyasi (**a. perinealis**), erkaklarda erlik olati piyozchasi, so'g'on-to'rlangan tana mushagi, bulbouretral bezlarni qon bilan ta'minlovchi erlik olafi piyozchasining arteriyasi (**a. bulbi penis**), ayollarda qin dahlizi

piyozchasini qon bilan ta'minlovchi qim dahlizi piyozchasning arteriyasi (**a. bulbi vestibuli**) chiqadi.



260-rasna. O'ng tashqi yonbosh va son arteriyasi.

Old tomondan ko'rinishi.

1-m. psoas major; 2-v. cava inferior; 3-a. iliaca communis; 4 -v.iliaca communis; 5-v. sacralis mediana; 6-a. sacralis mediana; 7-v. iliaca interna; 8-a. iliaca interna; 9-a. iliaca externa; 10-v.iliaca externa; 11-a.epigastrica inferior; 12-rr. scrotales anteriores; 13-aa. pudendae externae; 14-a. circumflexa femoris medialis; 15-a. femoralis; 16-a. perforans; 17-fascia lata; 18-n.saphenus; 19,22-a. profunda femoris; 20-r. descendens a. circumflexae femoris lateralis; 21-r. ascendens a. circumflexae femoris lateralis; 23-a. circumflexa ilium superficialis; 24-a. epigastrica superficialis; 25-lig. inguinale; 26-a. circumflexa ilium profunda; 27-n. femoralis; 28-n. cutaneus femoris lateralis; 29- a.lumbalis IV; 30-r. iliacus a. iliolumbalis.

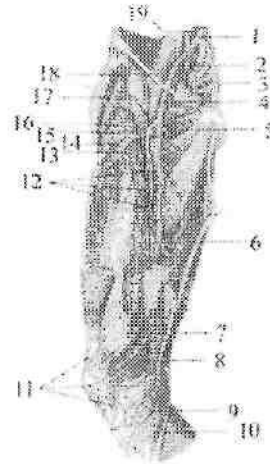
Ichki jinsiy arteriyasiing oxirgi shoxi erkaklarda erlik olatining dorsal va chuqur arteriyalari (**aa. profunda et dorsalis penis**) bo'lib, erlik olatini qon bilan ta'minlasa, ayollarda klitorning orqa va chuqur arteriyalari (**a. profunda et dorsalis clitoridis**) bo'lib, klitorni qon bilan ta'minlaydi.

Tashqi yonbosh arteriyasi

Tashqi yonbosh arteriyasi (**a. iliaca externa**) umumiy yonbosh arteriyaning bevosita davomi. U tomirlar sohasi botig'i orqali songa

chiqadi va son arteriyasi nomini oladi (260-rasm). Undan quyidagi tarmoqlar chiqadi:

1. Qorin devorining pastki arteriyasi (**a. epigastrica inferior**) qorin old devori orqa yuzasi bo'ylab qorin to'g'ri mushagiga qarab ko'tariladi. Qorin to'g'ri mushagi qinini teshib o'tib qorin devorining ustki arteriyasi bilan anastomozlashadi. Uning boshlang'ich qismidan qov suyagiga qov tarmog'i (**r. pubicus**) chiqadi.



261-rasm. O'ng son arteriyasi.

1-a. iliaca communis; 2-a. iliaca externa; 3-a. sacralis lateralis; 4-a. femoralis; 5-a. circumflexa femoris medialis; 6-v. femoralis; 7-a. descendens genus; 8-a. superior medialis genus; 9-a. inferior medialis genus; 10-r. saphenus a. descendens genus; 11-rete patellare; 12-aa. perforantes; 13-r. descendens a. circumflexae femoris lateralis; 14-r. transversus a. circumflexae femoris lateralis; 15-a. circumflexa femoris lateralis; 16-r. ascendens a. circumflexae femoris lateralis; 17-a. profunda femoris; 18-a. circumflexa ilium profunda; 19-v. iliaca communis.

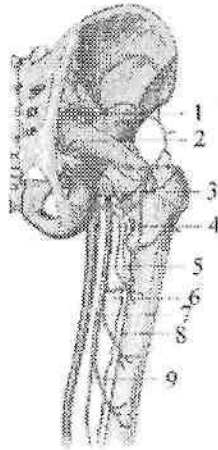
Undan chiqqan ingichka yopqich tarmog'i (**r. obturatorius**) yopqich arteriyaning qov tarmog'i bilan anastomozlashadi. Qorin devorining pastki arteriyasidan erkaklarda chov kanalining ichki halqasi sohasida chiqqan moyakni ko'taruvchi mushak artetiyasi (**a. cremasterica**) urug' tizimchasi, moyak pardalari va moyakni ko'taruvchi mushakni qon bilan ta'minlaydi.

Ayollarda bachadonning yumaloq boylamining arteriyasi (**a. ligamenti teretis uteri**) shu boylam tarkibida yoʻnalib tashqi jinsiy aʼzoiar terisini qon bilan taʼminlaydi. 2. Yonbosh suyagini oʻrovi chuqur arteriya (**a. circumflexa ilium profunda**) yonbosh suyagi qirrasini boʻylab orqa tomonga yoʻnalib (260-rasm), chanoq va qorin mushaklarini, koʻtariluvchi tarmoq (**r. ascendens**) esa qorin mushaklarini qon bilan taʼminlaydi. Uning tarmoqlari yonbosh-bel arteriyasi shoxlari bilan anastomozlashadi.

Son arteriyasi

Son arteriyasi (**a. femoralis**) tashqi yonbosh arteriyaning (261, 262-rasm) davomi. U chov boylami ostidan son venasining lateral tomoniga oʻtganidan soʻng, son uchburchagi sohasida bevosita teri va fassiya ostida yotadi.

Arteriya son uchburchagining pastki uchidan yaqinlashtiruvchi kanalga kirib, uning pastki teshigi orqali taqim osti chuqurchasiga chiqadi. Son arteriyasidan quyidagi tarmoqlar chiqadi:



262-rasm. Sonning chuqur arteriyasi.

1—a. glutea superior; 2—a. glutea inferior; 3—a. circumflexa femoris lateralis; 4—a. circumflexa femoris medialis; 5—a. profunda femoris; 6—a. perforantes prima; 7—a. femoralis; 8—a. perforantes secunda; 9—a. perforantes tertia.

1. Qorin devorining yuzaki arteriyasi (**a. epigastrica superficialis**) sonning oldingi yuzasidan yuqoriga, qorinning oldingi devoriga yo'nalib, tashqi qiyshiq mushak aponevrozining pastki qismini, teri osti yog' kletchatkasini va qorin terisini qon bilan ta'minlaydi.

2. Yonbosh suyagini o'rovchi yuzaki arteriya (**a. circumflexa ilium superficialis**) chov boylami bo'ylab tashqi tomonga yonbosh suyagining oldingi ustki o'tkir o'sig'iga qarab yo'nalib, shu soha terisini va mushaklarini qon bilan ta'minlaydi.

3. Tashqi jinsiy arteriyalar (**aa. pudendae externae**) 2-3 ta, **hiatus saphenus** orqali chiqib erkaklarda yorg'oq terisiga yorg'oqning oldingi tarmog'i (**rr. scrotales anteriores**) bo'lib, ayollarda katta jinsiy lablar terisiga jinsiy lablarning oldingi tarmog'i (**rr. labiales anteriores**) bo'lib tarqaladi.

4. Chov tarmoqlari (**rr. inguinales**) son arteriyasining boshlang'ich qismidan chiquvchi 3-4-mayda tarmoqchalar shaklida sonning keng fassiyasini g'alvirsimon fassiya sohasida teshib o'tib chov sohasi terisini va chov limfa tugunlarini qon bilan ta'minlaydi.

5. Sonning chuqur arteriyasi (**a. profunda femoris**) eng yirik tarmoq bo'lib,

son arteriyasining orqa yuzasidan chov boylamidan 3-4 sm pastroqdan chiqadi (261,262-rasm) va sonni qon bilan ta'minlaydi. Undan quyidagi tarmoqlar chiqadi:

a) sonni o'rovchi medial arteriya (**a. circumflexa femoris medialis**) son suyagi bo'ynini aylanib medial tomonga yo'naladi. U yuzaki, ko'ndalang, va chuqur tarmoqlarga bo'linadi. Yuzaki tarmog'i (**r. superficialis**) son suyagining katta ko'stiga birikuvchi mushaklarni qon bilan ta'minlaydi. Uning ingichka ko'ndalang tarmog'i (**r. transversus**) pastga va medial tomonga yo'nalib, uzun va kalta yaqinlashtiruvchi, nozik va tashqi yopqich mushaklarni qon bilan ta'minlaydi. Nisbatan katta chuqur tarmog'i (**r. profundus**) orqa tomonga yo'nalib, tashqi yopqich va sonning kvadrat mushaklari o'rtasida ko'tariluvchi (**r. ascendens**) va pastga tushuvchi (**r. descendens**) tarmoqlarga bo'linib sonni yaqinlashtiruvchi mushaklarini qon bilan ta'minlaydi. Uning quyumich kosasiga boradigan tarmog'i (**r. acetabularis**) chanoq-son bo'g'imi xaltasini qon bilan ta'minlashda ishtirok etadi.

b) son suyagini o'rovchi lateral arteriya (**a. circumflexa femoris lateralis**) ko'tariluvchi, pastga tushuvchi va ko'ndalang tarmoqlarga

bo'linadi. Uning ko'tariluvchi tarmog'i (**r. ascendens**) katta dumba va keng fassiyani taranglovchi mushaklarni qon bilan ta'minlaydi va dumba arteriyalari bilan anastomoz hosil qiladi. Pastga tushuvchi va ko'ndalang tarmoqlari (**rr. descendens et transversus**) sonning to'rt boshli va tikuvchilar mushagini qon bilan ta'minlaydi. Pastga tushuvchi tarmog'i son mushaklari o'rtasidan tizza bo'g'imigacha tushib taqim osti arteriyasi tarmoqlari bilan anastomozlashadi;

d) teshib o'tuvchi arteriyalar (**aa. perforantes**) uchta. Birinchi teshib o'tuvchi arteriya taroqsimon mushakdan pastroqda, ikkinchisi kalta yaqinlashtiruvchi mushakdan pastda, uchinchi esa uzun yaqinlashtiruvchi mushakdan pastroqda sonning orqa yuzasiga yo'nalib ikki boshli, yarimpay va yarimparda mushaklarni qon bilan ta'minlaydi.

Teshib o'tuvchi arteriyalar taqim osti arteriyasi tarmoqlari bilan anastomoz hosil qiladi.

6. Tizza bo'g'imining tushuvchi arteriyasi (**a. descendens genus**) son arteriyasidan yaqinlashtiruvchi kanalda boshlanib (261-rasm), yashirin nerv bilan uning oldingi devori orqali sonning oldingi yuzasiga chiqadi. Pastga tomon yo'nalib tizza bo'g'imiga keladi va tizza arterial to'rini hosil qilishda ishtirok etadi. Undan atrofdagi mushaklarga mushak tarmoqlari (**rr. muscularis**), teri osti tarmog'i (**r. saphenus**) va bo'g'im tarmoqlari (**rr. articulares**) chiqadi.

Taqim osti arteriyasi

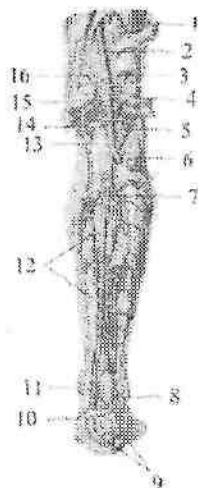
Taqim osti arteriyasi (**a. poplitea**) son arteriyasining bevosita davomi bo'lib, taqim osti chuqurchasining boshlanish joyida son suyagini orqa tomonida yotadi (263-rasm). Uning qolgan qismi taqim osti mushagi ustida yotib, shu mushakning pastki chekkasida oldingi va orqa katta boldir arteriyalariga bo'linadi. Taqim osti arteriyasidan quyidagi tarmoqlar chiqadi:

1. Tizzaning yuqorigi lateral arteriyasi (**a. superior lateralis genus**) son suyagining lateral do'ngligi ustidan boshlanadi. Uni aylanib o'tib sonning lateral serbar va ikki boshli mushagini qon bilan ta'minlaydi. U tizzaning boshqa arteriyalari bilan anastomozlashib, tizza bo'g'imi to'rini hosil qilishda ishtirok etadi.

2. Tizzaning yuqorigi medial arteriyasi (**a. superior medialis genus**) son suyagining medial do'ngligini ustidan boshlanadi. Uni aylanib o'tib, sonning medial serbar mushagini qon bilan ta'minlaydi va tizza bo'g'imi to'rini hosil qilishda ishtirok etadi.

3. Tizzaning o'rtta arteriyasi (**a. media genus**) tizza bo'g'imi xaltasini orqa devoridan o'tib, xochsimon boylamlar, menisklar va sinovial burmalarni qon bilan ta'minlaydi.

4. Tizzaning pastki lateral arteriyasi (**a. inferior lateralis genus**) ustki arteriyadan 3-4 sm pastroqdan boshlanib, katta boldir suyagi tashqi do'ngligini aylanib o'tib, boldir mushagining lateral boshchasini va tovon mushagini qon bilan ta'minlab, tizza bo'g'imi to'rini hosil qilishda ishtirok etadi.



263-rasm. Taqim osti va orqa katta boldir arteriyalari.

1—rami a. perforantis; 2—a. poplitea; 3—a. genus superior lateralis; 4,15—a. suralis; 5—a. genus inferior lateralis; 6—a. tibialis anterior; 7—a. peronea; 8—rr. malleolares lateralis; 9—rete calcaneum; 10—r. communicans; 11—rr. malleolares mediales; 12—rr. musculares; 13—a. genus inferior medialis; 14—a. genus media; 16—a. genus superior medialis.

5. Tizzaning pastki medial arteriyasi (**a. inferior medialis genus**) katta boldir suyagi ichki do'ngligini aylanib o'tib, boldir mushagini medial boshchasini qon bilan ta'minlab, boshqa arteriyalar bilan birga tizza bo'g'imi to'rini (**rete articularis genus**) hosil qilishda ishtirok etadi.

Boldir va oyoq panjasi arteriyalari

Boldirni qon bilan ta'minlashda oldingi va orqa katta boldir arteriyalari ishtirok etadi.

Oldingi katta boldir arteriyasi (**a. tibialis anterior**) taqim osti chuqurchasidan boshlanib, suyaklararo pardani teshib boldirning oldingi yuzasiga o'tadi.

Suyaklararo pardaning oldingi yuzasi bo'ylab oyoq kaftiga borib, oyoq panjasining ustki arteriyasiga davom etadi. Oldingi katta boldir arteriyasining tarmoqlari quyidagilar:

1. Orqa qaytuvchi katta boldir arteriyasi (**a. recurrens tibialis posterior**) taqim osti chuqurchasi sohasidan boshlanib, tizza bo'g'imi va taqim osti mushagini qon bilan ta'minlaydi. Tizzaning medial pastki arteriyasi bilan anastomozlashib, tizza bo'g'imi to'rini hosil qilishda ishtirok etadi.

2. Oldingi qaytuvchi katta boldir arteriyasi (**a. recurrens tibialis anterior**) oldingi katta boldir arteriyasidan suyaklararo pardadan o'tgan sobada boshlanib, yuqoriga ko'tariladi.

Tizza bo'g'imi to'rini hosil qiluvchi arteriyalar bilan anastomozlashib, tizza bo'g'imi to'rini hosil qilishda ishtirok etadi. Tizza bo'g'imi, boldir suyaklararo bo'g'im, oldingi katta boldir va barmoqlarni yozuvchi uzun mushaklarni qon bilan ta'minlaydi.

3. Oldingi lateral to'piq arteriyasi (**a. malleolaris anterior lateralis**) lateral to'piq ustidan boshlanib uni, boldir-oshiq bo'g'imini, kaft oldi suyaklarini qon bilan ta'minlab, lateral to'piq to'rini (**rete malleolare laterale**) hosil qilishda ishtirok etadi (263-rasm).

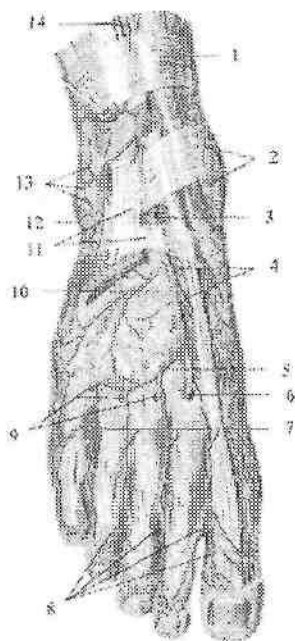
4. Oldingi medial to'piq arteriyasi (**a. malleolaris anterior medialis**) medial to'piq sohasidan boshlanib boldir-oshiq bo'g'imini qon bilan ta'minlaydi va orqa katta boldir arteriyasining medial to'piq tarmoqlari bilan anastomozlashib, medial to'piq to'rini (**rete malleolare mediale**) hosil qilishda ishtirok etadi.

Oldingi katta boldir arteriyasi oyoq panjasining ustki yuzasida oyoq panjasining ustki arteriyasiga (**a. dorsalis pedis**) davom etadi. Undan quyidagi tarmoqlar chiqadi:

1. Oyoq panjasi kaft ustining lateral arteriyasi (**a. tarsalis lateralis**) oshiq suyakning oldingi uchi sohasida boshlanib, lateral tomonga yo'naladi (264-rasm). V oyoq kafti suyagi asosida ravoqsimon arteriya bilan anastomoz hosil qiladi.

2. Oyoq panjasi kaft ustining medial arteriyalari (**aa. tarseae mediales**) oyoq bosh barmog'ini yozuvchi uzun mushak payi ostidan o'tib oyoq panjasining medial chekkasiga boradi (264-rasm).

Uning tarmoqlari medial to'piq to'rini hosil qilishda ishtirok etadi.



264-rasm. O'ng oyoq panjasi ustki yuzasining arteriyalari

1-retinaculum musculorum extensorum superius; 2-rete malleolare mediale; 3-a. dorsalis pedis; 4-aa. tarseae mediales; 5-a. arcuata; 6-a. plantaris profunda; 7-aa. metatarsales dorsales; 8-aa. digitales dorsales; 9-rr. perforantes; 10-a. tarsalis lateralis; 11-retinaculum musculorum extensorum inferius; 12-a. malleolaris anterior lateralis; 13-rete malleolare laterale; 14-a. tibialis anterior.

3. Ravoqsimon arteriya (**a. arcuata**) oyoq kafti bilan barmoq falangalari o'rtasidagi bo'g'imlar bo'ylab yo'nalib (264-rasm), oyoq panjasi kaft ustining lateral arteriyasi bilan ravoq hosil qiladi.

Bu ravoqdan I-IV oyoq kaftining ustki arteriyalari (**I - IV aa. metatarsales dorsales**) boshlanib, II-V barmoq suyaklari oralig'ida har biri ikkitadan barmoqlarning ustki arteriyalariga (**aa. digitales dorsales**) bo'linadi va II-V barmoqlarning bir-biriga qaragan yuzalariga boradi (264-rasm). Ulardan chiqqan teshib o'tuvchi tarmoqlar (**r. perforantes**) kaft tomonga o'tib ustki oyoq kaftining arteriyalari (**aa. metatarsales plantares**) bilan qo'shiladi.

4. Oyoq kaftining chuqur arteriyasi (**a. plantaris profundus**) I suyak oralig'idan oyoq kaftiga o'tib kaft ravog'i bilan anastomozlashadi.

Orqa katta boldir arteriyasi (**a. tibialis posterior**) taqim osti arteriyasining bevosita davomi (263-rasm).

U boldir-taqim osti kanalidan pastga yo'nalib, undan kambalasiimon mushakning medial chekkasiga chiqadi. Keyin arteriya medial tomonga og'ib medial to'piqning orqa tomonidagi fibroz kanaldan o'tadi va oyoq kaftiga tushadi. Shu sohada orqa katta boldir arteriyasi fassiya va teri bilan qoplangan. Oyoq kaftida u oyoq kaftining medial va lateral arteriyalariga bo'linadi (265-rasm). Orqa katta boldir arteriyasi tarmoqlari:

1. Kichik boldir suyagini o'rovchi tarmoq (**r. circumflexus fibularis**) orqa katta boldir arteriyasining boshlanish qismidan chiqib, kichik boldir suyagi boshchasiga yo'naladi. Kichik boldir suyagi boshchasi atrofidagi mushaklarni qon bilan ta'minlaydi va tizza arteriyalari bilan anastomozlashadi.

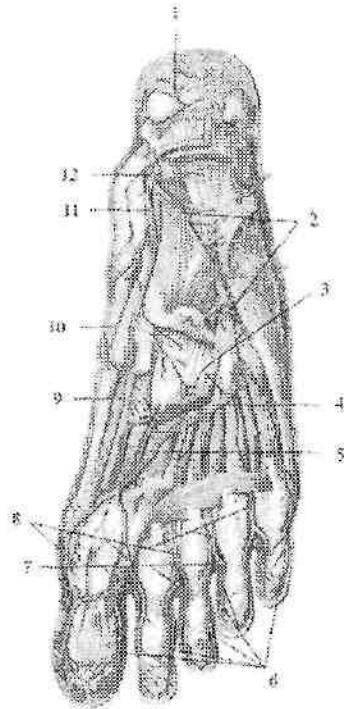
2. Kichik boldir arteriyasi (**a. fibularis**) tashqariga va past tomonga bosh barmoqni bukuvchi mushak ostida yo'nalib pastki mushak-kichik boldir kanaliga kiradi (263-rasm). Suyaklararo pardaning orqa tomonidan o'tib uzun, kalta kichik boldir va boldirning uch boshli mushagiga tarmoqlar beradi. Lateral to'piq sohasida u oxirgi tarmoqlarga: lateral to'piq tarmoqlari (**rr. malleolares laterales**) va tovon tarmoqlariga (**rr. calcanei**) bo'linib, tovon to'rini (**rete calcaneum**) hosil qiladi.

Kichik boldir arteriyasining teshib o'tuvchi tarmog'i (**r. perforans**) oldingi lateral to'piq arteriyasi bilan anastomozlashadi. Uning tutashtiruvchi tarmog'i (**r. communicans**) kichik boldir arteriyasini katta boldir arteriyasi bilan qo'shadi.

Oyoq kaftida orqa katta boldir arteriyasi tarmoqlari oyoq kaftining medial va lateral arteriyalari yotadi.

1. Oyoq kaftining medial arteriyasi (**a. plantaris medialis**) o'z nomidagi egatda yotib atrofdagi mushaklarni qon bilan ta'minlaydi va lateral oyoq kafti arteriyasi, hamda oyoq kaftining ustki arteriyasi bilan anastomozlashadi (265-rasm).

2. Oyoq kafti lateral arteriyasi (**a. plantaris lateralis**) o'z nomidagi egat bo'ylab V kaft suyagi asosiga qarab yo'naladi va medial tomonga bukiladi (265-rasm).



265-rasm. Oyoq kafti arteriyalari

1—rete calcaneum; 2—a. plantaris lateralis; 3—rr. perforantes; 4—arcus plantaris; 5—a. metatarsae plantares; 6,8—aa. digitales plantares communes; 7—aa. digitales plantares propriae; 9—r. profundus a. plantaris medialis; 10—r. superficialis a. plantaris medialis; 11—a. plantaris medialis; 12—a. tibialis posterior.

Kaftining lateral arteriyasi atrofidagi mushaklar va bo'g'imlarga tarmoqlar beradi. Uning uchi I kaft suyagi sohasida oyoq kaftining medial arteriyasi va oyoq kaftining chuqur arteriyasi bilan anastomozlashib oyoq kaftining chuqur ravog'ini (**arcus plantaris**) hosil qiladi. Oyoq kaftining chuqur ravog'idan to'rtta ostki oyoq kaftining arteriyalari (**aa. metatarsales plantares**) chiqadi. Ular oyoq panjasining ustki arteriyasiga qo'shiluvchi teshib o'tuvchi tarmoqlarni berganidan keyin oyoq panjasi kaft yuzasidagi umumiy barmoq arteriyalariga (**aa. digitales plantares communes**) aylanadi. Barmoq

falangalari asosida birinchi arteriya uchta, qolganlari esa ikkitadan oyoq panjasi kaft yuzasidagi xususiy barmoq arteriyalariga (**aa. digitales plantares propriae**) bo'linib, I–V barmoqlarning bir-biriga qaragan yuzalarini qon bilan ta'minlaydi.

Arteriyalarning tarqalish qonuniyatlari

Arteriya tizimi a'zolari qon bilan ta'minlab, ularning tuzilishi, vazifasi va taraqqiyotiga moslashadi. Arteriyalarning odam tanasida tarqalishi ma'lum bir qonuniyatlarga rioya qiladi. Bu qonuniyatlar quyidagi guruhlarga bo'linadi.

A'zo sirti arteriyalari

1. Tana a'zolari nerv tizimi atrofida joylashgani kabi, arteriyalar ham nerv nayi va nervlar yo'nalishida joylashadi. Orqa miyaga parallel ravishda aorta, hamda oldingi va orqa miya arteriyalari yo'naladi. Orqa miyaning har bir segmentiga segmentar orqa miya tarmoqlari to'g'ri keladi.

2. Organizmni o'simlik va hayvon hayoti a'zolariga bo'linishiga muvofiq arteriyalar devorga boruvchi – pariyetal va ichki a'zolarga boruvchi – visseral tarmoqlarga bo'linadi.

3. Qo'l va oyoq bittadan asosiy arteriya: qo'l uchun o'mrov osti arteriyasi, oyoq uchun son arteriyasini oladi.

4. Tana arteriyalari segmentar tuzilishini saqlab qoladi (orqa qovurg'alararo arteriyalar va bel arteriyalari).

5. Arteriyalar tomirlar tizimining boshqa qismlari (venalar va limfa tomirlari) bilan birga yo'nalib, umumiy tomirli dastani hosil qiladi.

6. Arteriyalar skeletga mos ravishda yo'naladi. Umurtqa pog'onasi bo'ylab aorta, qovurg'alar bo'ylab orqa qovurg'alararo arteriyalar joylashadi. Qo'l va oyoqning proksimal bitta suyak bo'lgan qismida bittadan (yelka va son arteriyalari), o'rta juft suyaklar bor qismida ikkita (bilak, tirsak, oldingi va orqa katta boldir arteriyalari), distal suyaklar nur shaklida joylashgan qismida arteriyalar har bir barmoqqa qarab joylashadi.

Arteriyalarning asosiy o'zandandan a'zolarga borish qonuniyatlari

1. Arteriyalar asosiy o'zandan a'zolarga qisqa yo'l bilan boradi. Shuning uchun har bir arteriyadan yaqin joylashgan a'zolarga tarmoqlar chiqadi. Aortadan birinchi bo'lib yurakka boruvchi o'ng va

chap toj arteriyalari chiqadi. Tarmoqlarning chiqish tartibi a'zolarning joylashishi va hosil bo'lish tartibiga bog'liq. Qorin aortasidan avval osqozonga, keyin ichakka tarmoq chiqadi. Bunda a'zoning hosil bo'lgan joyi ham ahamiyatga ega. Moyak arteriyasi moyak hosil bo'lgan joydan – qorin aortasidan boshlanadi. Yorg'oqqa esa qon tomirlar son arteriyasidan chiqadi.

2. Arteriyalar tananing bukiluvchi tomonlarida joylashadi, chunki yoziluvchi tomonida joylashsa bukilganda qon tomir cho'zilib, devori bir-biriga yopishadi. Umumiy uyqu arteriyasi bo'yinning old tomonida, qo'l arteriyalari esa kaft tomonida joylashadi.

3. Arteriyalar mushaklar, fassiyalar va suyaklardan hosil bo'lgan tomirlarni siqilishdan va jarohatdan saqlovchi egatlar, kanallarda yotadi.

4. Arteriyalar a'zolarni bukilgan yoki ichki yuzasidan kiradi. Shuning uchun barcha ichki a'zolarning darvozalari ichki yuzasida, aorta turgan orta chiziqqa qaragan.

5. Arteriyalar a'zolarning vazifasiga qarab moslamalar hosil qiladi.

a) harakat a'zolarida qon tomir to'rlari, ravoqlar va doiralar hosil qiladi. Bulardan qon bo'g'im harakati vaqtida ham beto'xtov otadi. Harakatchan va hajmi o'zgaruvchi ichki a'zolarida (oshqozon, ichaklar) juda ko'p anastomozlar va ravoqlar hosil qiladi;

b) arteriyalarning o'lchamlari a'zoning katta kichikligiga qarab emas, balki uning faoliyatiga bog'liq. Buyrak arteriyasining kengligi, ichaklarni qon bilan ta'minlovchi ustki ichaktutqich arteriyasi kengligiga teng, chunki buyrakning siydik ajratish faoliyati ko'p qon kelishiga sabab bo'ladi;

d) ichki sekretiya bezlarini ko'p sonli arteriyalar qon bilan ta'minlaydi, chunki ular qondagi oqsil moddalardan gormon ishlab chiqaradi.

A'zo ichi arteriyalarining tarmoqlanish qonuniyatlari

A'zo ichi arteriyalarining arxitektonikasi shu a'zo tuzilishi va faoliyatiga mos bo'ladi.

Uzun naysimon suyaklarda diafiz arteriyasi suyakni o'rta qismidan kirib proksimal va distal tarmoqlarga bo'linadi. Diafiz arteriyasi diafizni ichidan qon bilan ta'minlaydi, tashqi zich moddasi esa suyak usti pardasi arteriyasidan qon oladi. Bundan tashqari arteriyalar metafiz, apofiz va epifizlarga kiradi.

G'ovak suyaklarga qon tomirlar har tomondan kirib, suyak nuqtasi hosil bo'lgan joyga yo'naladi.

Boylamlar arteriyasi biriktiruvchi to'qima tutamlari bo'ylab yo'naladi va ular bilan birga harakat o'qiga perpendikular joylashadi.

Mushak arteriyasi mushak tolalariga parallel yo'naladi va ularga perpendikulyar tolalar beradi.

Bo'laklardan tuzilgan parenximatoz a'zolarga arteriyalar, a'zoning o'rtasidan kirib uning bolaklariga qarab bo'linadi.

Naysimon tuzilishga ega a'zolarida qon tomirlar quyidagicha joylashadi:

a) nayning bo'ylama o'qiga parallel, bir tomonida arteriya yo'naladi va undan to'g'ri burchak hosil qilib chiqqan ko'ndalang tolalar nayni halqa shaklida o'rab oladi (ichaklar); tomirlar a'zo atrofiga to'r hosil qiladi va undan markazga qarab radiar tarmoqlar devor ichiga yo'naladi. Orqa miyaning segmentar arteriyalari.


VENA TIZIMI

Venalar (venae) arteriyalarga qarama-qarshi yo'nalib, qonni a'zolaridan yurakka olib boruvchi qon tomirlar. Qon venalarda oqibgina qolmasdan, uning ayrim qismlarida (taloq venalari, jigarning darvoza venasi oqimlari, oyoqning vena chigallarida) to'planadi. Venalar magistral va a'zo venalariga bo'linadi. Joylashishiga qarab yuza va chuqur venalar tafovut qilinadi. Venalarning devori arteriyaga nisbatan yupqa bo'lib uch qavatdan iborat (266-rasm). Tuzilishiga qarab venalar ikki turga: devorida silliq mushak bo'lgan venalar va mushak bo'lmagan venalarga bo'linadi.

Mushakli venalar o'z navbatida mushak qavati kuchli rivojlangan venalarga (jigarning darvoza venasi oqimlari, tananing pastki qismi va oyoq venalari), ularning o'rta qavatida silliq mushak tolalari ko'p bo'ladi. Mushak qavati kam rivojlangan venalarga tananing yuqori qismi va qo'l venalari kiradi.

Mushaksiz venalarga bosh va orqa miyaning qattiq va yumshoq pardasi venalari, suyak, ko'zning to'r pardasi, taloq va yo'ldosh venalari kiradi.

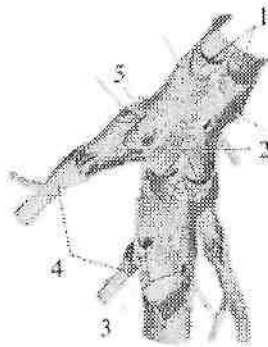
Bu venalar ichki tomondan endotelii bilan qoplangan bo'lib, uning ostida endotelii osti membranasi tashqi tomonida yupqa yumshoq biriktiruvchi to'qima pardasi bo'ladi. Ular elastik, kollagen tolalar va biriktiruvchi to'qimadan tuzilgan bo'lib, ustidan endotelii qoplagan.



266-rasm. Vena devorining tuzilishi chizmasi.

1—endoteliy; 2—tunica media; 3—tunica externa; 4—ichki elastik membrana.

Venalarning o'ziga xos xususiyatlaridan biri ularning qismida vena tomirlarining qopqog'i borligi (267-rasm). Qopqoqlar miya venalari, jigarning darvoza venasi oqimlari, kavak venalar, bosh va bo'yin, o'pka va buyrak venalarida bo'lmaydi.



267-rasm. Vena tomirlarining qopqoqlari.

1—vena qopqoqlari; 2—qopqoqning bo'shlig'i; 3—oqimlarning teshigi; 4—vena oqimlari; 5—vena devori.

Qopqoqlar venalarnig ichki qavatidan hosil bo'lgan juft yarimoysimon burmalar shaklida bo'ladi. Uar elastik, kollagen tolalar va biriktiruvchi to'qimadan tuzilgan bo'lib, ustidan endoteliy qoplagan. Qopqoqlar qonni orqaga oqishiga to'sqinlik qiladi. Ular o'zining turtib chiqqan chekkasi bilan vena devoriga biriksa, botiq chekkasi qon yo'nalishi yurakka qaragan. Vena devori bilan qopqoq

o'rtasida qopqoq bo'shlig'i (**sinus venosus**) joylashgan. Qon oqish qiyinlashganda qon qopqoq bo'lig'iga kirib, qopqoq cho'ziladi va qon yo'lini orqa tomoni bekiyadi. Qopqoqlar ko'pincha venalarga kichik oqimlar quyiladigan joylarda hosil bo'ladi.

Yangi tug'ilgan chaqaloqda vena tizimi arteriyaga nisbatan kamroq takomillashgan bo'lib, vena tomirlari to'g'ri yo'nalishga ega, vena chigallari yaxshi bilinmaydi. 16 yoshgacha bo'lgan davrda tizimlararo va tizim ichi anastomozlar soni ko'payadi. Erta bolalik davrida venaning uzunligi va ko'ndalang kesimi yangi tug'ilgan chaqaloqqa nisbatan 2-marta, 8–12 yoshda esa 7–8-marta kattalashadi.

Venalarning arteriyalardan farqi

Vena qon tomirlari arteriyalardan ma'lum bir xususiyatlari bilan farqlanadi:

1. Arteriyalar tekis silindr shaklida bo'lib, venalarning tashqi ko'rinishi tekis bo'lmaydi, ular goho kengayib, goho toraygan bo'ladi. Kesmada arteriya yumaloq, vena esa yassi ko'rinadi.

2. Venalarning soni arteriyadan ko'p, chunki o'rta va kichik o'lchamli arteriyalar ikkita hamroh vena bilan birga yuradi. Ko'p sohalarda (kichik chanoq bo'shlig'i, umurtqa kanali ichida) venalar yaxshi rivojlangan chigallar hosil qiladi. Shuning uchun venalarning umumiy hajmi arteriyalardan ikki marta katta. Venalarning yo'nalishi arteriyalarga o'xshab tekis bo'lmay egri-bugridir. Arteriyalardan farqli qo'l va oyoq venalari ikki guruhga: chuqur va yuza venalarga bo'linadi. Chuqur venalar arteriyalar bilan birga joylashsa, yuza venalar teri osti nervlari bilan birga joylashadi.

Venalarda qon oqishini ta'minlovchi moslamalar

Yurak va arteriyalar qisqarishida hosil bo'lgan kuch qonni kapillardan o'tkazish vaqtida kamayib ketadi. Shu sababli vena qon tomirlaridan qon oqishi ayrim yordamchi moslamalar ta'siri ostida bo'ladi. Bu moslamalarga quyidagilar kiradi:

1. Yurak bo'lmachalari diastolasi davrida hosil bo'lgan manfiy bosim ta'siri natijasida yirik venalarda (yuqori va pastki kavak, bo'yinturuq va o'mrov osti venalari) ham manfiy bosim hosil bo'lib qon oqishini ta'minlaydi.

2. Nafas olish jarayonida ko'krak qafasida hosil bo'lgan manfiy bosim, yirik venalarga qon oqishini ta'minlaydi.

3. Periferik venalar devoridagi silliq mushak tofalarining qisqarishi qonni siqib markazga qarab yo'naltiradi. Bo'shashgan davrda esa vena devorlari kengayib qonni mayda venalardan so'radi.

4. Qo'l va oyoq bo'g'imlarining bukilgan sohalorida fassiyalar venalarga birikkan bo'ladi. Ular taranglashgan vaqtda venalarni kengaytiradi, bo'shashganda esa tomirlarni siqib qonni yurakka qarab yo'naltiradi.

Venalarning taraqqiyoti

Homilaning tana venalari taraqqiyotning 4 – haftasida tananing yon tomonlarida joylashgan juft poya shaklida bo'ladi. Tananing oldingi sohasi venalari prekardinal (oldingi kardinal), orqa sohasidagi esa postkardinal (orqa kardinal) venalar deb ataladi. Har ikki tomondagi oldingi va orqa kardinal venalar o'zaro qo'shilib, o'ng va chap umumiy kardinal venani (kyuver naylari) hosil qiladi. Ular esa o'z navbatida vena sinusiga quyiladi. Tananing asosiy venalari bo'lgan yuqori va pastki kavak venalar pre- va postkardinal venalarning o'zgarishi va yangi venalarning hosil bo'lishi bilan bog'liq ravishda taraqqiy etadi. Bo'lmaccha ikkiga bo'linganidan so'ng o'ng va chap umumiy kardinal venalar o'ng bo'lmacchaga quyiladi. Oldingi kardinal venalar o'rtasida anastomoz hosil bo'lib u orqali boshdan keluvchi qon o'ng umumiy kardinal venaga quyiladi. Chap umumiy kardinal vena yo'qolib ketib uning faqat bo'lmaccha qismi – yurakning tojsimon sinusi qoladi. Prekardinal venalar o'rtasidagi anastomozdan yelka-bosh poyasi hosil bo'lib, qonni o'ng prekardinal venaga quyadi. Prekardinal venaning shu anastomozdan orqadagi qismi va o'ng umumiy kardinal vena yuqori kavak venaga aylanadi.

Pastki kavak venaning taraqqiyoti birlamchi buyrak (mezonefros) va uning venalari (sub va suprakardinal), hamda ular o'rtasidagi va postkardinal venalar bilan bo'lgan anastomoz bilan bog'liq. Bunda tananing orqa qismi o'ng tomoni venalari sezilarli kengayib, chap tomon venalari yo'qolib ketadi. Pastki kavak vena tananing orqa qismi o'ng tomonidagi venalarning turli qismlaridan hosil bo'ladi. Uning jigar qismi – jigarning umumiy olib ketuvchi venasidan, buyrak oldi qismi o'ng subkardinal venadan, buyrak qismi o'ng sub- va suprakardinal venalar o'rtasidagi anastomozdan, buyrak orqa qismi o'ng suprakardinal venaning bel qismidan rivojlanadi. Pastki kavak

venaga quyiluvchi venalarning ko'p qismlari sub- va suprakardinal venalarning har xil qismlaridan rivojlanadi. Toq va yarim toq vena suprakardinal venaning qoldig'idan hosil bo'ladi.

Jigarning darvoza venasi tuxum sarig'i – ichaklutqich venasining o'zgarishidan hosil bo'ladi. Tuxum sarig'i – ichaklutqich venasining jigar darvozasi bilan unga ichaklutqich venalari quyiladigan joygacha bo'lgan qismi jigarning darvoza venasiga aylanadi.

Yangi tug'ilgan chaqaloqda vena tizimi arteriyaga nisbatan kamroq takomillashgan bo'lib, vena tomirlari to'g'ri yo'nalishga ega, vena chigallari yaxshi bilinmaydi. 16 yoshgacha bo'lgan davrda tizimlararo va tizim ichi anastomozlar soni ko'payadi. Erta bolalik davrida venaning uzunligi va ko'ndalang kesimi yangi tug'ilgan chaqaloqqa nisbatan 2-marta, 8 –12 yoshda esa 7 -- 8-marta kattalashadi.

Kichik qon aylanish doirasi venalari

Kichik qon aylanish doirasi venalari yoki o'pka venalari (*venae pulmonales*) qonni o'pkadan chap bo'lmachaga olib keladi. Ular har o'pkada ikkitadan jami to'rtta bo'lib, uzunligi 1,2–1,5 sm, ko'ndalang kesimi 14–18 mm. O'ng o'pkaning hajmi katta bo'lgani uchun uning venalari yo'g'onroq bo'ladi.

Katta qon aylanish doirasi venalari

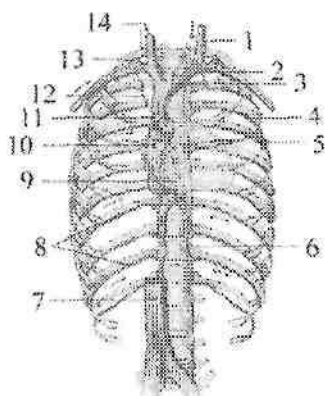
Katta qon aylanish doirasi venalari uchta tizimni o'z ichiga oladi: 1) yurak venalari tizimi; 2) yuqori kavak vena tizimi; 3) pastki kavak vena tizimi. Yurak venalari tizimi juda kichik bo'lib, qonni faqat yurak devoridan yig'adi va o'ng bo'lmachaga quyadi. Bu tizim venalari yurak bo'limida yoritilgan.

Yuqori va pastki kavak vena tizimi tananing yuqori va pastki sohalaridan qon yig'adi va yurakning o'ng bo'lmachasiga quyadi. Qorin bo'shlig'ida joylashgan toq a'zolar venalari o'zaro qo'shilib jigarning darvoza venasini hosil qiladi. U jigar ichiga kirib tarmoqlanadi va jigar venasi bo'lib chiqib, pastki kavak venaga quyiladi.

Yuqori kavak vena

Yuqori kavak vena (*vena cava superior*) tizimi bosh, bo'yin, ikkala qo'l, ko'krak qafasi va qisman qorin devoridan qon yig'adi.

Yuqori kavak vena uzunligi 5–8 sm, kengligi 21–25 mm bo‘lgan qisqa va yo‘g‘on vena. U birinchi o‘ng qovurg‘ani to‘sh suyagiga birikkan sohada o‘ng va chap yelka-bosh venalarining qo‘shilishidan hosil bo‘ladi (268-rasm). Yuqori kavak vena pastga tomon yo‘nalib, III o‘ng qovurg‘a tog‘ayining to‘sh suyagiga birikkan joyda o‘ng bo‘lmachaga quyiladi. Yuqori kavak venaning old tomonida ayrisimon bez joylashgan. Unga o‘ng tomondan mediastinal plevra tegib tursa, chap tomonida ko‘tariluvchi aorta yotadi. Yuqori kavak vena orqa tomondan o‘ng o‘pka ildiziga tegib turadi. Yuqori kavak venaga o‘ng tomonidan toq vena, chap tomonidan esa ko‘ks oralig‘i va perikardning mayda venalari quyiladi.



268-rasm. Yuqori kavak venaning hosil bo‘lishi.

1–v. jugularis interna sinistra; 2–v. subclavia sinistra; 3–v. brachiocephalica sinistra; 4–v. intercostalis suprema sinistra; 5–v. hemiazygos accessoria; 6–v. hemiazygos; 7–v. cava inferior; 8–v. intercostales; 9 – v. azygos; 10–atrium dextrum; 11–v. cava superior; 12–v. intercostalis superior; 13–v. vertebralis dextra; 14–v. jugularis interna dextra.

Yuqori kavak vena tizimi uch guruh venalardan: bosh va bo‘yin, ikkala qo‘l venalari, ko‘krak qafasi va qisman qorin devori venalaridan hosil bo‘ladi. Yuqori kavak vena bolada yurak yuqori turgani uchun qisqa bo‘ladi.

Yangi tug‘ilgan chaqaloqda yuqori kavak venaning diametri 10–12 mm. Uning quyilish sohasi yangi tug‘ilgan chaqaloqda I qovurg‘a

oralig'ida bo'lsa, 1–3 yoshda 2 qovurg'a, 4–10 yoshda 3 qovurg'a sohasida joylashadi. Bola tug'ilishi davrida yuqori kavak venani hosil qiluvchi venalarning birkish burchagi 83–97° bo'lib, keyinchalik kattalashadi. Yoshga qarab yuqori kavak venaning diametri va uzunligi kattalashadi. Bu o'sish emizikli, bolalikning ikkinchi va o'smirlilik davrlarida sezilarli bo'ladi. Toq vena (*v. azygos*) katta bel mushagi orqasida yotdan o'ng ko'tariluvchi bel venasining (*vv. lumbalis ascendens dextra*) davomidir (269-rasm). U o'z yo'nalishida pastki kavak venaga quyiluvchi o'ng bel venalari bilan anastomozlashadi. Bu vena ko'krak qafasiga diafragmaning bel qismining o'ng oyoqchalari o'rtasidan o'tib kiradi va toq vena nomini oladi. Ko'krak qafasida toq vena orqa ko'ks oralig'ida yotadi. U umurtqa pog'onasining o'ng tomoni bo'ylab yuqoriga ko'tariladi.

IV–V ko'krak umurtqalari sohasida toq vena o'ng o'pka ildizi orqasidan egilib o'tib yuqori kavak venaga quyiladi. Uning orqa va chap tomonida umurtqa pogo'nasi, ko'krak aortasi, ko'krak limfa yo'li va orqa qovurg'alararo arteriyalar joylashadi. Old tomonida qizilo'ngach yotadi.

Yuqori kavak venaga quyilgunicha toq venaga yuqorigi o'ng qovurg'alararo vena (*v. intercostalis superior dextra*), IV–XI o'ng orqa qovurg'alararo venalar (*vv. intercostales posteriores*), yarim toq vena (*v. hemiazigos*), shuningdek ko'krak qafasi a'zolari: qizilo'ngach venalari (*vv. esophageales*), bronx venalari (*vv. bronchiales*), yurak xaltasi venalari (*vv. pericardiacae*), ko'ks oralig'i venalari (*vv. mediastinales*) quyiladi.

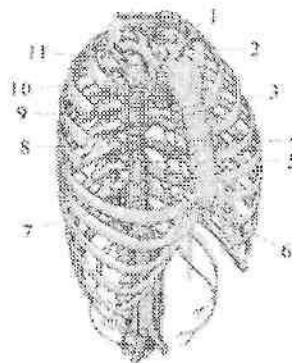
Yarim toq vena (*v. hemiazigos*) toq venadan ingichka, chap ko'tariluvchi bel venasining (*v. lumbalis ascendens sinistra*) davomidir (269-rasm). U ko'krak qafasiga diafragmaning bel qismini chap oyoqchalari o'rtasidan o'tib kiradi. Ko'krak bo'shlig'ida 4–5 ta chap pastki orqa qovurg'alararo venalarni qabul qiladi. VII–X ko'krak umurtqalari sohasida yarim toq vena o'ng tomonga burilib umurtqa pog'onasining oldidan o'tadi va toq venaga quyiladi.

Yarim toq venaga 6–7 ta chap yuqorigi orqa qovurg'alararo venalar, qizilo'ngach va ko'ks oralig'i venalaridan hosil bo'lgan qo'shimcha yarim toq vena (*v. hemiazigos accessoria*) quyiladi (269-rasm). Toq va yarimtoq venalarning asosiy oqimlaridan biri orqa qovurg'alararo venalar (*vv. intercostales posteriores*) shu nomdagi arteriyalar bilan qovurg'alar oralig'ida joylashib, ko'krak qafasi va

qisman qorin devorining oldingi qismidan qon yig'adi. Bu venalarga orqa mushaklari va terisidan qon yig'uvchi orqa irmoq (*r. dorsalis*), hamda ichki va tashqi umurtqa pog'onasi chigallaridan hosil bo'lgan umurtqalararo vena (*v. intervertebralis*) quyiladi.

Umurtqa pog'onasining ichki vena chigali (*plexus venosus vertebralis internus*) umurtqa kanalining ichida suyak parda bilan orqa miyaning qattiq pardasi o'rtasida katta teshikdan dumg'aza suyagining uchigacha bo'lgan sohada joylashadi. Ularga orqa miyaning venalari (*vv. medullae spinalis*) va umurtqalarning g'ovak moddası venasi quyiladi.

Tashqi umurtqa pog'onasi chigali (*plexus venosus vertebralis externus*) umurtqalarning tashqi tomonida joylashadi.



269-rasm. Toq, yarim toq va qo'shimcha yarim toq venalar.

1-v. intercostalis superior sinistra; 2-v. brachiocephalica sinistra; 3-v. hemazygos accessoria; 4-v. thoracica interna; 5-r. perforantes anterior; 6-v. hemiazzygos; 7-v. intercostalis anterior; 8-v. azygos; 9-v. intercostales posterioris; 10-v. intercostalis superior dextra; 11-v. brachiocephalica dextra.

Yelka-bosh venasi o'z navbatida o'mrov osti va ichki bo'yinturuq venalarining qo'shilishidan hosil bo'ladi.

Chap yelka-bosh venasining (*v. brachiocephalica sinistra*) uzunligi 5-6 sm, kengligi 14-20 mm. U chap to'sh-o'mrov bo'g'imi sohasida chap o'mrov osti va ichki bo'yinturuq venasining qo'shilishidan hosil bo'ladi (268-rasm). Chap yelka-bosh venasi to'sh suyagi dastasini va ayrisimon bezning orqasidan pastga va o'ng tomonga yo'nalib o'ng I qovurg'a tog'ayi sohasida o'ng yelka-bosh venasi bilan qo'shiladi.

O'ng yelka-bosh venasi (*v. brachicephalica dextra*) ning uzunligi 2–3 sm, kengligi 13–20 mm bo'lib, o'ng to'sh-o'mrov bo'g'imi orqasida o'ng o'mrov osti va ichki bo'yinturuq venasining qo'shilishidan hosil bo'ladi (268-rasm). U pastga tomon vertikal tushadi. Yelka-bosh venasiga ichki a'zolardan kelayotgan mayda: ayrisimon bez venalari (*vv. thymicae*), yurak xaltasi venalari (*vv. pericardiacae*), yurak xaltasi va diafragma venalari (*vv. pericardiacophrenicae*), bronxlarning venalari (*vv. bronchiales*), qizilo'ngach venalari (*vv. esophageales*), ko'ks oralig'i venalari (*vv. mediastinales*), traxeya venalari (*vv. tracheales*) va yirik pastki qalqonsimon vena, bo'yinning chuqur venasi, ichki ko'krak venalari, umurtqa venasi va eng yuqoridagi qovurg'alararo vena quyiladi.

Pastki qalqonsimon vena (*v. thyroidea inferior*) toq qalqonsimon chigal (*plexus thyroideus impar*) va pastki hiqildoq venasidan (*v. laryngea inferior*) hosil bo'ladi.

Umurtqa venasi (*v. vertebralis*) shu nomdagi arteriya bilan bo'yin umurtqalarining ko'ndalang teshiklaridan o'tadi va umurtqa pog'onasi chigallaridan qon yig'adi.

Bo'yinning chuqur venasi (*v. cervicalis profunda*) tashqi umurtqa pog'onasi chigallari, ensa sohasi mushaklaridan qon yig'adi.

Ichki ko'krak venalari (*vv. thoracicae internae*) shu nomdagi arteriya bilan yo'nalib, qorin devorining yuqorigi venalari (*vv. epigastricae superiores*), diafragma mushaklarining venalari (*vv. musculophrenicae*) va oldingi qovurg'alararo venalardan (*vv. intercostales anteriores*) hosil bo'ladi.

Eng yuqori qovurg'alararo vena (*v. intercostalis suprema*) yuqorigi 3–4 qovurg'alararo venalarning qo'shilishidan hosil bo'ladi.

Bosh va bo'yin sohasidan qonni ichki va tashqi bo'yinturuq vena oqimlari yig'adi.

Ichki bo'yinturuq vena (*v. jugularis interna*) sigmasimon sinusning bevosita davomi bo'lib, bo'yinturuq teshigi sohasidan boshlanadi (270-rasm). Boshlanish joyida ichki bo'yinturuq venaning ustki so'g'oni (*bulbus superior venae jugularis*) bor. Ichki bo'yinturuq vena bo'yin sohasida uyqu arteriyasi va adashgan nerv bilan birgalikda bo'yin fassiyasidan hosil bo'lgan qin ichida yotadi. Ichki bo'yinturuq vena o'mrov osti venasi bilan qo'shiladigan joyda bo'yinturuq venasining pastki so'g'oni (*bulbus inferior venae jugularis*) joylashgan. Ichki bo'yinturuq vena oqimlari ikki guruhga:

1. Bosh suyagi ichidagi venalar;

2. Bosh suyagi tashqarisidagi venalarga bo'linadi.

Bosh suyagi ichidagi venalarga quyidagilar kiradi:

Bosh miyaning qattiq pardasidagi vena bo'shliqlari (sinuslari).

Ufar tuzilishi

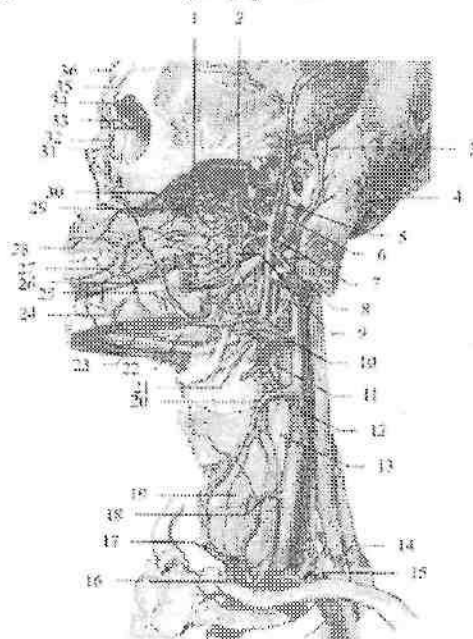
jihatidan venalarga o'xshamasa ham, qon tomir vazifasini o'taydi. Ularning devori elastik tolalarga boy fibroz to'qimadan iborat. Bosh miya qattiq pardasi vena bo'shliqlari quyidagi sinuslardan iborat: 1) ustki o'qsimon sinus (*sinus sagittis superior*); 2) ostki o'qsimon sinus (*sinus sagittalis inferior*); 3) to'g'ri sinus (*sinus rectus*); 4) ko'ndalang sinus (*sinus transversus*); 5) ensa sinusi (*sinus occipitalis*); 6) sigmasimon sinus (*sinus sigmoideus*); 7) g'orsimon sinus (*sinus cavernosus*); 8) yuqorigi va pastki toshsimon sinuslar (*sinus petrosus superior et inferior*). Bu vena bo'shliqlariga bosh miyadan qon yig'uvchi yuza va chuqur venalar, kalla suyaklarining g'ovak moddasidan qon yig'uvchi g'ovak venalar (*vv. diploicae*), ko'zning ustki va pastki venalari (*vv. ophtalmicae superior et inferior*) va labirint venalari (*v. labyrinthi*) quyiladi.

2. G'ovak venalarning (*vv. diploicae*) klapanlari bo'lmaydi, ular orqali kalla suyaklarining g'ovak moddasidan qon vena sinuslariga oqadi. Bu venalar suyaklar ichidan o'tuvchi venalar orqali boshning tashqi venalari bilan qo'shilsa, kalla ichida bosh miya qattiq pardasi sinuslariga quyiladi. Nisbatan katta g'ovak venalarga: a) peshona suyagidagi g'ovak vena (*v. diploica frontalis*); b) chakka suyagining oldingi g'ovak venasi (*v. diploica temporalis anterior*); d) chakka suyagining orqa g'ovak venasi (*v. diploica temporalis posterior*) va e) ensa suyagining g'ovak venasi (*v. diploica occipitalis*) kiradi.

3. Suyaklar ichidan o'tuvchi venalar (*vv. emissariae*) kalla suyaklaridagi teshiklar orqali o'tib, bosh miya qattiq pardasi sinuslarini boshning tashqi venalari bilan qo'shib turadi. Bulardan asosiylari quyidagilar: a) tepa suyagi ichidan o'tuvchi vena (*v. emissaria parietalis*) tepa suyagidan o'z nomidagi teshik orqali o'tib, ustki o'qsimon sinusni chakkaning yuza venasi bilan bog'laydi. b) so'rg'ichsimon o'siqcha ichidan o'tuvchi vena (*v. emissaria mastoidea*) chakka suyagidagi so'rg'ichsimon teshik orqali o'tib, sigmasimon sinusni ensa venasi bilan bog'laydi. d) do'ng ichidan o'tuvchi vena (*v. emissaria condylaris*) ensa suyagidan o'z nomidagi kanal orqali o'tib, sigmasimon sinusni bo'yinning chuqur venasi bilan bog'laydi. e) ensa suyagi ichidan o'tuvchi vena (*v. emissaria occipitalis*) ensa suyagining tashqi do'ngligi sohasida joylashib, ko'ndalang sinusni ensa venalari bilan bog'laydi.

Bosh miya venalari yuza va chuqur guruhlarga bo'linadi. Bosh miyaning yuza venalariga bosh miya yarim pallasining ustki lateral, medial va ostki yuzalaridan qon yig'uvchi quyidagi venalar kiradi:

Bosh miyaning ustki va pastki venalari (**vv. superiores et inferiores cerebri**) bosh miya yarim pallasining ustki lateral yuzasi yumshoq pardasi vena to'ridan hosil bo'ladi. Bosh miyaning ustki venalari ustki o'qsimon sinusga quyilsa, bosh miyaning pastki venalari g'orsimon sinusga quyiladi.



270-rasm. Bosh va bo'yin venalari. Chap tomondan ko'rinishi.

1-plexus pterygoideus; 2-vv.maxillares; 3-a. et v. temporales superficiales; 4-a. et v. occipitales; 5-v. transversa faciei; 6-v. auricularis posterior; 7-v. retromandibularis; 8-v. jugularis externa; 9-a. et v. alveolares inferior; 10-v. facialis et lingualis ning umumiy peyasi; 11-a. carotis externa; 12-v. jugularis interna; 13-a. carotis communis; 14-a. subelavia; 15-v. subelavia; 16-v. brachiocephalica sinistra; 17-v. thyroidea inferior; 18 - v. thyroidea media; 19-glandula thyroidea; 20-v. thyroidea superior; 21-v. lingualis; 22-glandula submandibularis; 23-v. submentalis; 24-v. mentalis; 25-a. facialis; 26-v. facialis; 27-v. labialis inferior; 28-v. labialis superior; 29-v. palatinae; 30-vv. alveolares superiores posteriores; 31-v. nasalis externa; 32-v. angularis; 33-v. ophthalmica superior; 34-v. nasofrontalis. 35-v.supraorbitalis; 36-v. supratrochlearis.

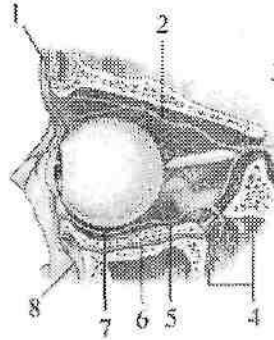
Bosh miyaning o'rtta yuzaki venasi (**v. media superficialis cerebri**) mahkaziy pushtaning yuqori qismi vena to'ridan boshlanib markaziy egat, keyin bosh miyani lateral chuqurchasi bo'ylab pastga tushadi va bosh miya yarim pallasining ostki yuzasiga o'tib g'orsimon sinusga quyiladi.

Bosh miya yarim pallasining medial yuzasida miyaning oldingi arteriyasi bilan yo'naluvchi bosh miyaning oldingi venasi (**v. anteriores cerebri**) bor. Bu vena bosh miya yarim pallasining ostki yuzasida qarama-qarshi vena bilan anastomoz hosil qiladi. Keyin ularning har biri bosh miya asosi venasiga quyiladi.

Bosh miya yarim pallasining ostki yuzasidagi bosh miya asosi venasi (**v. basalis**) oldingi ilma teshik modda sohasida yasmiqsimon o'zak va kulrang tepalik venalaridan hosil bo'ladi. U orqa tomonga yo'nalib, bosh miyaning ichidagi venalarga (**vv. internae cerebri**) quyiladi. Bosh miyaning chuqur venalari bosh miya yarim pallasining oq moddasi, bazal o'zaklar, qorinchalar devori va tomirli chigallardan qon yig'adi. Ularga bosh miya orolchasining venalari (**vv. insulares**), bosh miyaning katta venasi (**v. magna cerebri**), bosh miya ichidagi venalar (**vv. internae cerebri**), tiniq devorning oldingi va orqa venalari (**vv. anterior et posterior septi pellucidi**), bosh miyaning o'rtta chuqur venasi (**v. media profunda cerebri**) va boshqalar kiradi. Bosh miyaning ichidagi venalar va bosh miya asosi venalarining qo'shilishidan hosil bo'lgan bosh miyaning katta venasi bosh miyaning ko'ndalang yorig'ida yotadi. U oldindan orqaga qarab yo'nalib to'g'ri sinusga quyiladi.

Miyachadan qon miyachaning ustki va pastki venalari (**vv. superiores et inferiores cerebelli**) orqali oqadi. Miyachaning ustki venalari to'g'ri sinus va bosh miyaning katta venasiga quyilsa, miyachaning pastki venalari ko'ndalang va pastki toshsimon sinusga quyiladi. Bosh miya so'g'onidan vena qoni ko'prik-o'rtta miya venasi (**v. pontomesencephalica**), ko'prik venalari (**vv. pontis**) uzunchoq miya venalari (**vv. medullae oblongatae**) va boshqalar orqali oqadi.

Ko'zning ustki va pastki venalarining (**vv. ophthalmicae superior et inferior**) klapanlari yo'q (271-rasm). Ko'zning ustki venasi burun, peshona, yuqorigi va pastki qovoqlar, g'alvirsimon suyak, ko'z yoshi bezi, ko'z olmasi pardalari va mushaklari venalaridan hosil bo'ladi. Ko'zning ustki venasi ko'zning ichki chekkasida yuz venasi oqimlari bilan anastomozlashadi.



271-rasm. Ko'z kosasining venalari. Lateral tomondan ko'rinishi.

1–v. supraorbitalis; 2–v. ophthalmica superior; 3–sinus cavernosus; 4–plexus venosus pterygoideus; 5,7–v. ophthalmica inferior; 6–v. intraorbitalis; 8–v. angularis.

Ko'zning pastki venasi pastki qovoq, shu atrofdagi ko'z mushaklari venalaridan hosil bo'lib, ko'ruv nervi ostida yotadi va ko'zning ustki venasiga qo'shiladi. Ko'zning ustki venasi ko'z kosasining yuqorigi yorig'i orqali kalla ichiga kirib g'orsimon sinusga qo'shiladi.

Labirint venasi (**v. labirinthi**) labirintdan boshlanib ichki eshituv yo'li orqali o'tadi va pastki toshsimon sinusga quyiladi.

Ichki bo'yinturuq venaning bosh suyagi tashqarisidagi oqimlariga quyidagilar kiradi (270-rasm):

1. Halqum venalari (**vv. pharyngeae**) qopqoqsiz, halqum chigalidan (**plexus pharyngeus**) qonni olib ketadi. Unga halqum, eshituv nayi, yumshoq tanglay va bosh miya qattiq pardasining orqa qismi venalari quyiladi.

2. Til venasi (**v. lingualis**) tilning ustki venalari, tilning chuqur venasi va til osti venasidan hosil bo'ladi.

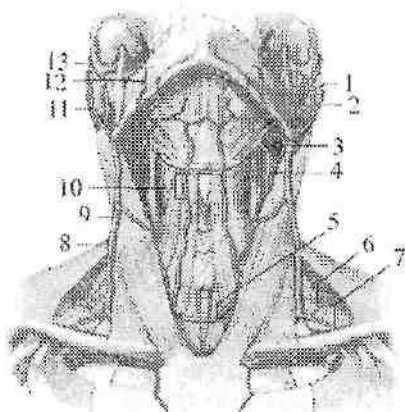
3. Ustki qalqonsimon vena (**v. thyroidea superior**) ustki hiqildoq venasi, to'sh-o'mrov-so'rg'ichsimon mushak venasidan hosil bo'ladi.

4. Yuz venasi (**v. facialis**) yuzning yumshoq to'qimasidan hosil bo'luvchi burchak venasi, ko'z kosasining ustki venasi, yuqori va pastki qovoq venalari, yuqori va pastki lab venalari, tanglay venasi, engak osti venasi va yuzning chuqur venasi quyilishidan hosil bo'ladi.

5. Pastki jag' orqasidagi vena (**v. retromandibularis**) ancha katta bo'lib, quloq suprasi oididan, quloq oldi bezi ichidan, pastki jag'

suyagi shoxi orqasidan o'tib ichki bo'yinturuq venaga quyiladi. Bu vena quloq supراسi, boshning chakka va tepa sohalari, chakka pastki jag' bo'g'imi venalari va qanotsimon vena chigalidan qon yig'adi.

Tashqi bo'yinturuq venasi (**v. jugularis externa**) to'sh-o'mrov-so'rg'ichsimon mushakning oldingi chekkasida pastki jag' burchagi sohasida ikkita oqimning: tashqi bo'yinturuq vena bilan pastki jag' orqasidagi vena o'rtasidagi anastomoz va quloq supراسining orqa venasini (**v. auricularis posterior**) qo'shilishidan hosil bo'ladi (272-rasm). U to'sh-o'mrov-so'rg'ichsimon mushakning oldingi yuzasi bo'ylab o'mrov suyagigacha tushadi va ichki bo'yinturuq venani o'mrov osti venasiga qo'shilgan burchakka yoki o'mrov osti venasiga quyiladi. Tashqi bo'yinturuq venaga yo'l-yo'lakay kurak usti venasi (**v. suprascapularis**), oldingi bo'yinturuq venasi (**v. jugularis anterior**) va bo'yinning ko'ndalang venalari (**vv. transversae cervicis**) quyiladi.



272-rasm. Bo'yinning yuza venalari.

1 – v. maxillaries; 2–v. retromandibularis; 3–v. facialis; 4–v. jugularis interna; 5–arcus venosus juguli; 6–v. transversus cervicis; 7–v. suprascapularis; 8–r. posterior v. jugularis externa; 9–v. jugularis externa; 10–v. jugularis anterior; 11–v. auricularis posterior; 12–v. facialis; 13–v. temporalis superficialis.

Oldingi bo'yinturuq vena (**v. jugularis anterior**) engak osti sohasi mayda venalaridan hosil bo'ladi (272-rasm). U pastga tomon tushib,

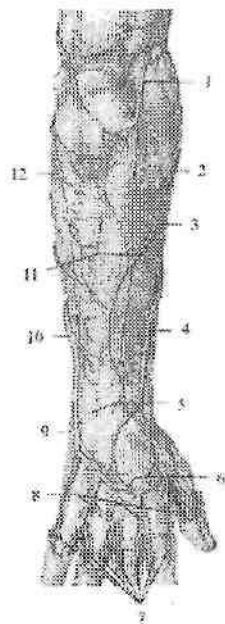
bo'yin fassiyalari o'rtasidagi oraliqda o'ng va chap oldingi bo'yinturuq venalari o'zaro ko'ndalang anastomoz bilan qo'shilib bo'yinturuq vena ravog'ini (**arcus venosus juguli**) hosil qiladi (272-rasm). Bu ravog o'ng va chap tomonda tashqi bo'yinturuq venaga quyiladi.

O'mrov osti venasi (**v. subclavia**) toq, qo'ltiq osti venasining davomi bo'lib (270-rasm), oldingi narvonsimon mushakning oldida joylashadi. To'sh-o'mrov bo'g'imi orqasida ichki bo'yinturuq vena bilan qo'shilib, yelka-bosh venasini hosil qiladi.

Unga ko'krak venalari (**vv. pectorales**) va kurakning orqa venasi (**v. scapularis dorsalis**) quyiladi. O'mrov osti venasining boshlanish joyida va oxirida klapanlari bor.

Qo'l venalari

Qo'l venalari yuza va chuqur venalarga bo'linadi. Bu venalar o'zaro ko'plab anastomozlar hosil qilib qo'shiladi. Qo'lda yuza venalar yaxshi bilinadi. Qo'lning asosiy yuza venalari: qo'lning lateral va medial teri osti venalari bo'lib, ular barmoqlarning orqa tomonidagi vena chigallaridan boshlanadi.



273-rasm. O'ng bilak va qo'l kaftining yuza venalari va nervlari. Orqa nomenndan ko'rinishi.

1—n.cutaneus antebrachii posterior; 2—v. cephalica accessoria; 3— n.cutaneus antebrachii lateralis; 4— v. cephalica antebrachii; 5— rete venosum extensorum; 6—rete venosum dorsale manus; 7—vv. digitales dorsales; 8—vv. metacarpales dorsales; 9—r. dorsalis n. ulnaris; 10—v. basilica antebrachii; 11—vv. perforantes; 12—ramus posterior n.cutaneus antebrachii medialis.

To'rtta kaft orqasidagi venalar (**vv. metacarpales dorsales**) va ular o'rtasidagi anastomozlar barmoq, kaft va kaft usti sohalarida qo'l kafti orqa yuzasidagi venoz to'rni (**rete venosum dorsale manus**) hosil

qiladi (273-rasm). Qo'lning kaft tomonidagi yuza venalar ingichka bolib, kaft yuzasidagi barmoqlarning venalaridan (**vv. digitales palmares**) boshlanadi (274-rasm). Ulardan qon barmoqlarning yon tomonida joylashgan anastomozlar orqali kaftning orqa to'riga quyiladi.

Qo'lning lateral teri osti venasi yoki bosh vena (**v. cephalica**) kaftning orqa vena to'rtining bilak tomonidan birinchi dorsal kaft venasidan boshlanadi (273,274-rasm). U bilak oldingi yuzasining lateral tomoni bo'ylab ko'tarilib, ko'plab teri osti venalarini qabul qilib tirsak chuqurchasiga yo'naladi. Bu yerda u medial teri osti venasi bilan anastomoz hosil qilganidan so'ng yelkaga yo'nalib, qo'ltiq osti venasiga quyiladi.



274-rasm. O'ng bilak va qo'l kaftining yuza venalari va nervlari. Old nomondan ko'rinishi.

1-v. basilica; 2-n. cutaneus antebrachii medialis; 3- n. cutaneus antebrachii lateralis; 4,12-v. mediana cubiti; 5-v. basilica antebrachii; 6-vv. perforantes; 7-retinaculum flexorum; 8-aponeurosis palmaris; 9-vv. digitales palmares; 10- v. mediana antebrachii; 11- v. cephalica antebrachii; 13- v. cephalica accessoria; 14-n. cutaneus antebrachii posterior; 15- v. cephalica.

Qo'lning medial teri osti venasi yoki asosiy vena (**v. basilica**) to'rtinchi dorsal kaft venasining davomi bo'lib, bilakning medial tomonidan yuqoriga ko'tariladi (273,274-rasm).

Tirsak chuqurchasida anastomoz hosil qilganidan so'ng yelkaning pastki qismida yelka venasiga quyiladi.

Tirsakning oraliq venasi (**v. mediana cubiti**) qopqoqlari bo'lmay, u tirsakning oldingi sohasida teri ostida bosh venadan asosiy venaga qarab qiya yo'nalgan (274-rasm).

Bulardan tashqari bilakning oldingi yuzasida bilakning oraliq venasi (**v. mediana antebrachii**) joylashadi. Bu vena tirsakning oraliq venasiga quyiladi (274-rasm). Yangi tug'ilgan chaqaloq qo'lida teri osti vena chigallari bo'lib, yirik venalar yaxshi bilinmaydi. 2 yoshdan so'ng bu chigallardan qo'lning bosh va asosiy venalari yaqqol ko'rinadi.

Qo'lning chuqur venalari. Kaft yuzasidagi barmoqlarning venalari (**vv. digitales palmares**) kaftdagi yuzaki vena ravog'iga (**arcus venosus palmaris superficialis**) quyiladi. Juft kaft venalari (**vv. metacarpales palmares**) kaftning chuqur vena ravog'iga (**arcus venosus palmaris profundus**) quyiladi. Bu ikkala vena ravog'laridan juft bilak va tirsak venalari (**vv. radiales et vv. ulnares**) hosil bo'ladi.

Ular o'z nomidagi arteriyalar bilan yo'nalib o'zaro qo'shiladi va juft yelka venasini (**v. brachialis**) hosil qiladi. Bu venalar qo'ltiq osti chuqurchasiga yetmasdan qo'shib toq qo'ltiq osti venasini hosil qiladi.

Qo'ltiq osti venasining yurik oqimlariga ko'krakning lateral venasi (**v. thoracica lateralis**), ko'krak-qorin usti venalari (**vv. thoracoepigastricae**) va kurak osti venasi (**v. subscapularis**) kiradi. Qo'ltiq osti venasi I qovurg'aning tashqi qirrasigacha davom etib, o'mrov osti venasiga o'tadi. Qo'lning chuqur venalarining oqimlari o'z nomidagi arteriya tarmoqlariga mos ravishda joylashadi va ular tarqalgan sohalardan qon yig'adi.

Pastki kavak vena

Pastki kavak vena (**v. cava inferior**) odam tanasidagi eng katta vena bo'lib, klapanlari bo'lmaydi. Uning uzunligi qorin bo'shlig'ida 18–20 sm, ko'krak bo'shlig'ida 1–4 sm. Kengligi boshlanish qismida 20 mm, quyish joyida 32–33 mm. Pastki kavak vena IV–V bel umurtqalari o'rasidagi disk sohasida o'ng va chap umumiy yonbosh venasining (**vena iliaca communis dextra et sinistra**) qo'shilishidan hosil bo'ladi (275-rasm). Dastlab pastki kavak vena o'ng katta bel mushagining oldingi yuzasida joylashadi. U qorin aortasining o'ng tomonida yuqoriga ko'tarilib, o'n ikki barmoq ichakning gorizontal qismi, oshqozon osti bezining boshchasi va ichaktutqich ildizining orqasidan o'tadi. Jigarda o'z nomidagi egatda joylashib, jigat venalarini qabul qiladi. So'ngra diafragmadan o'z nomidagi teshik orqali orqa ko'ks oralig'iga o'tib, yurak xaltasi ichiga kiradi va o'ng bo'lmachaga quyiladi. Qorin bo'shlig'ida pastki kavak vena qorinparda bilan faqat old tomondan o'ralgan. Pastki kavak vena tizimi oyoq, chanoq devori va unda joylashgan a'zolardan, qorin bo'shlig'i devori va unda joylashgan juft a'zolardan, shuningdek, jigardan qon yig'adi. Yangi tug'ilgan chaqaloqda pastki kavak vena III–IV bel umurtqalari sohasida hosil bo'ladi. Bu soha yoshga qarab pastga suriladi va balog'at davrida IV–V bel umurtqalari sohasiga

tushadi. Pastki kavak venaning hosil bo'lish burchagi yangi tug'ilgan chaqaloqda 63° bo'lsa, kattalarda 93° .

Pastki kavak vena yangi tug'ilgan chaqaloqda qisqa va nisbatan keng (6 mm) bo'ladi. Bola hayotining birinchi yilida uning diametri o'zgaradi, so'ng yuqori kavak venaga nisbatan tezroq o'sadi. Pastki kavak vena oqimlarining devori, yuqori kavak venaga nisbatan qalin. Ularda elastik membrana yaxshi bilingan bo'lib, pardalarini bir-biridan ajratadi. O'rta qavatida yaxshi bilinadigan aylanma va bo'yлама yo'nalishdagi mushak tolalari bor. O'spirinlik davrida pastki kavak vena diametri 23–26 mm bo'ladi.

Pastki kavak venaning oqimlari ikki: pariyetal va visseral guruhlariga bo'linadi. Pastki kavak venaning pariyetal oqimlariga:

1. Bel venalari (**vv. lumbales**) odatda 2 juft bo'lib, shu nomdagi arteriyalar tarqalgan sohadan qon yig'adi. Ular o'zaro belning ko'tariluvchi venasi

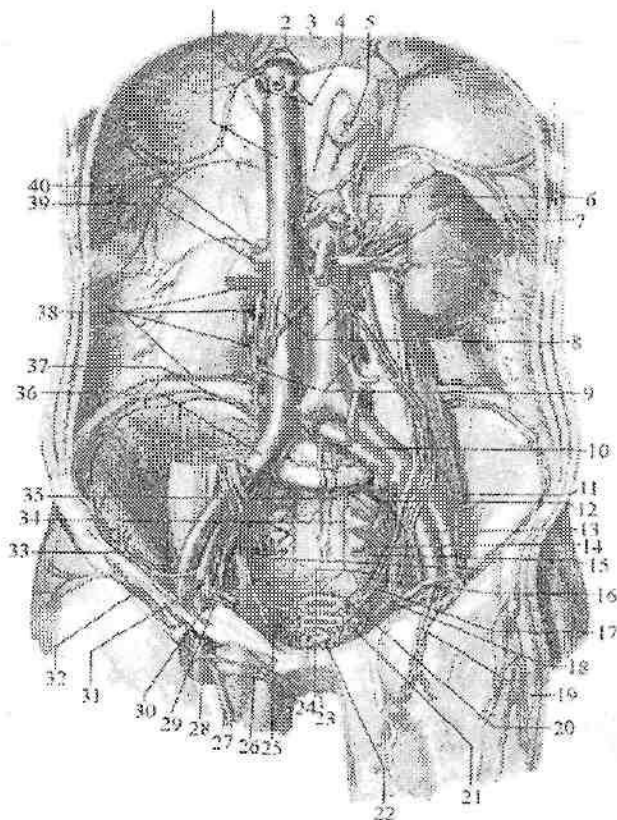
(**v. lumbalis ascendens**) vositasida anastomoz hosil qiladi. Bel venalariga orqa miya venalari (**v. spinalis**) orqali umurtqa pog'onasi chigallaridan qon oqadi.

2. Diafragmaning pastki venalari (**vv. phrenicae inferiores**) o'ng va chap shu nomli arteriyaning ikki tomonida joylashib, pastki kavak vena jigardan chiqqanidan so'ng quyiladi (275-rasm).

Pastki kavak venaning visseral oqimlari quyidagilar:

1. Moyak venasi (**v. testicularis**) juft, moyakning orqa chetidan ko'p sonli venalar bo'lib boshlanadi. U moyak arteriyasi atrofini o'rab g'ujumsimon vena chihigalini (**plexus pampiniformis**) hosil qilib erkaklarda urug' tizimchasi tarkibiga kiradi. Mayda venalar o'zaro birikib har tomondan bittadan vena hosil qiladi. O'ng moyak venasi (**v. testicularis dextra**) pastki kavak venaga o'tkir burchak hosil qilib o'ng buyrak venasidan pastroqda quyiladi, chap moyak venasi (**v. testicularis sinistra**) esa to'g'ri burchak ostida chap buyrak venasiga quyiladi.

Tuxumdon venasi (**v. ovarica**) tuxumdon darvozasidan chiqayotgan ko'p sonli venalardan hosil bo'ladi. Bu venalar tuxumdon tutqichida quyuq tuxumdon chigalini hosil qiladi. Bu chigal bachadonning keng boylami ichiga kirib g'ujumsimon vena chigalini hosil qiladi. Bu chigal tuxumdon venasiga davom etib, o'z nomdagi arteriya bilan yo'naladi. O'ng tuxumdon venasi (**v. ovarica dextra**) o'tkir burchak hosil qilib pastki kavak venaga quyilsa, chap tuxumdon venasi (**v. ovarica sinistra**) buyrak venasiga quyiladi (275-rasm).



275-rasm. Pastki kavak vena va uning oqimlari.

1-v. cava inferior; 2-vv. phrenicae inferiores; 3-diaphragma; 4-vv. hepaticae; 5-esophagus; 6-v. suprarenalis sinistra; 7-v. renalis sinistra; 8-vv. ovaricae; 9-vv. lumbales ascendens; 10,36-vv. iliacae communes; 11-v. iliaca interna; 12-v. glutea superioris; 13-v. iliaca externa; 14-v. glutea inferioris; 15-v. pudenda interna; 16-v. rectalis media; 17-v. uterina; 18-v. vesicalis superior; 19-v. epigastrica inferior; 20-plexus venosus rectalis; 21-plexus venosus vaginalis; 22-plexus venosus vesicalis; 23-v. profunda clitoridis; 24-v. obturatoria; 25,33-v. circumflexa ilium profunda; 26-v. pudenda externa; 27-v. saphena magna; 28-v. femoralis; 29-r. pubicus; 30-lig. teres uteri; 31-v. epigastrica inferior; 32-v. circumflexa ilium superficialis; 34-vv. sacrales laterales; 35-v. sacralis mediana; 37-v. iliolumbalis; 38-vv. lumbales dextra; 39-v. renalis dextra; 40-v. suprarenalis dextra.

1. Buyrak venalari (**vv. renales**) juft, buyrak darvozasidan gorizontaal yo'nalib, I-II bel umurtqalari orasidagi disk sohasida pastki kavak venaga quyiladi. Buyrak venalariga buyrak kapsulasining venalari (**vv. capsulares**) quyiladi. Chap buyrak venasi o'ngiga nisbatan uzun bo'lib, qorin aortasining oldidan o'tadi (275-rasm).

3. Buyrak usti bezi venasi (**v. suprarenalis**) buyrak usti bezi darvozasidan chiqadi. Chap buyrak usti bezi venasi (**v. suprarenalis sinistra**) buyrak venasiga quyilsa, o'ng buyrak usti bezi venasi (**v. suprarenalis dextra**) esa pastki kavak venaga quyiladi.

4. Jigar venalari (**vv. hepaticae**) 3-4 ta bo'lib, jigar parenximasida joylashgan. Ular pastki kavak venaning jigarga tegib turgan qismiga quyiladi. O'ng jigar venasi quyilishdan oldin jigarning venoz boylami bilan birikkan.

Umumiy yonbosh venasi (**v. iliaca communis**) toq, yirik vena (275-rasm). U dumg'aza-yonbosh bo'g'imi sohasida ichki va tashqi yonbosh venalarining qo'shilishidan hosil bo'ladi. O'ng umumiy yonbosh venasi shu nomdagi arteriyaning orqasida, chap umumiy yonbosh venasi esa medial tomonida joylashadi. Chap umumiy yonbosh venasiga dumg'azaning o'rta venasi (**v. sacralis mediana**) quyiladi.

Ichki yonbosh venasi (**v. iliaca interna**) kichik chanoq bo'shlig'ining yon devorida shu nomdagi arteriyaning orqasida yotadi va uning tarmoqlari qon bilan ta'minlovchi sohalardan qon yig'adi. Ichki yonbosh venasining oqimlari pariyetal va visseral guruhlariga bo'linadi. Uning pariyetal oqimlariga dumbaning ustki va pastki venalari **vv. gluteae superiores et inferiores**), yopqich vena (**vv. obturatoriae**), dumg'azaning lateral venalari (**vv. sacrales laterales**) (juft) va yonbosh-bel venasi (**v. ilio-lumbalis**) kiradi. Bu venalar shu nomdagi arteriyalar bilan birga yo'nalib, ular tarmoqlangan sohalardan qon yig'adi. Ularda klapanlar bor.

Ichki yonbosh venasining visseral oqimlari kichik chanoq bo'shlig'i a'zolari atrofini o'ragan quyidagi vena chigallaridan boshlanadi:

1. To'g'ri ichak venalarining chigali (**plexus venosus rectalis**) to'g'ri ichakning orqa va yon tomonlarida joylashgan bo'lib, ichki va tashqi guruhlariga bo'linadi. Ichki chigal to'g'ri ichakning shilliq osti asosida va tashqi chiqaruv teshigi terisi ostida joylashsa, tashqi chigal mushak qavat ustida yotadi. Bu chigallardan qon toq to'g'ri ichakning

yuqorigi venasi orqali pastki tutqich venasiga, juft to'g'ri ichakning o'rta venalari (**vv. rectales mediae**) orqali ichki yonbosh venasiga va juft to'g'ri ichakning pastki venalari (**v. rectales inferiores**) orqali ichki jinsiy venaga quyiladi.

2. Siydik qopi venalarining chigali (**plexus venosus vesicalis**) siydik qopini yon tomoni va tubi sohasini o'rab turadi. Bu chigalga erkaklarda prostata bezi venalarining chigali (**plexus venosus prostaticus**) va erlik olatining orqa chuqur venasi (**v. dorsalis profunda penis**), ayollarda klitorning orqa chuqur venasi (**v. dorsalis profunda clitoridis**) quyiladi. Bu chigaldan qon siydik qopi venalari (**vv. vesicales**) orqali ichki yonbosh venasiga quyiladi.

3. Erkaklarda prostata bezi venalarining chigali (**plexus venosus proctaticus**) prostata bezi va urug' pufakchalarini o'ragan. Unga erlik olatining orqa chuqur venasi, erlik olatining chuqur venalari (**vv. profundae penis**) va yorg'oqning orqa venalari (**vv. scrotales posteriores**) quyiladi.

Ayollarda siydik chiqarish nayini o'ragan vena chigali orqa tomonga qin venalarining chigali (**plexus venosus vaginalis**) hosil qilib o'tsa, yuqori tomonga bachadon bo'ynini o'ragan bachadon venalarining chigalini (**plexus venosus uterinus**) hosil qilib o'tadi. Bu chigallardan qon bachadon venalari (**vv. uterinae**) orqali ichki yonbosh venasiga quyiladi.

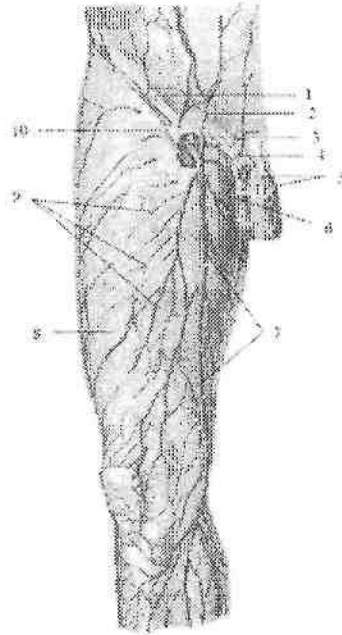
Tashqi yonbosh venasining (**v. iliaca externa**) klapanlari yo'q. U o'z nomidagi arteriya bilan yo'nalib, dumg'aza yonbosh bo'g'imi sohasida ichki yonbosh venasi bilan qo'shilib umumiy yonbosh venasini hosil qiladi. Chev boylamining ustida tashqi yonbosh venasiga qorin devorining pastki venasi (**v. epigastrica inferior**) va yonbosh suyagini o'rovchi chuqur vena (**v. circumflexa ilium profunda**) quyiladi. Oyoq venalari

Oyoq venalari chuqur va yuza venalarga bo'linadi. Chuqur venalarning qopqoqlari bo'lib, o'z nomidagi arteriyalar bilan yo'nalib, shu arteriyalar tarmoqlangan sohalardan qon yig'adi. Yuza venalar teri ostida joylashadi.

Oyoq panjasi venalari: oyoq barmoqlarining ustki venalari (**vv. digitales dorsales pedis**) barmoqlarning vena chigallaridan boshlanib, oyoq panjasining ustki vena ravog'iga (**arcus venosus dorsalis pedis**) quyiladi. Bu ravog'ning medial chekkasidan boshlangan medial chetidagi venadan (**v. marginalis medialis**) oyoqning katta teri osti

venasi, lateral chekkasidan boshlanadigan lateral chetidagi venadan (**v. marginalis lateralis**) esa oyoqning kichik teri osti venasi boshlanadi.

Oyoq panjasining kaft tomonida oyoq barmoqlarining kaft yuzasidagi venalari (**vv. digitales plantares**) boshlanadi. Ular o'zaro qo'shilib oyoq panjasining kaft yuzasidagi venalarini (**vv. metatarsales plantares**) hosil qiladi.



276-rasm. Ong sonning oldingi-medial yuzasi yuza venalari.

1–lig. inguinale; 2–v. epigastrica superficialis; 3–v. femoralis; 4–v. pudenda externa; 5–vv. dorsales penis superficialis; 6–vv. scrotales anteriores; 7–v. saphena magna; 8–fascia lata; 9–teri osti vena to'ri; 10–v. circumflexa ilium superficialis.

Bu venalar oyoq kaftidagi vena ravog'iga (**arcus venosus plantaris**) quyiladi. Ular chuqur anastomozlar hosil qiladi. Oyoq panjasining teri osti venalaridan qon oyoqning katta va kichik teri osti venalari orqali oqadi.

1. Oyoqning katta teri osti venasi (**v. saphena magna**) klapanlari ko'p bo'lib, u medial to'piqning old tomonidan boshlanadi.

U oyoq panjasining kaft tomonidan keluvchi oqimlarni qabul qilganidan so'ng boldirning medial yuzasi bo'ylab teri osti nervi bilan

yuqoriga ko'tariladi. Son suyagini medial do'ngligini aylanib, sonning oldingi yuzasiga o'tadi (276-rasm). Bu yerda vena (**hiatus saphenus**) dan kirib son venasiga quyiladi.

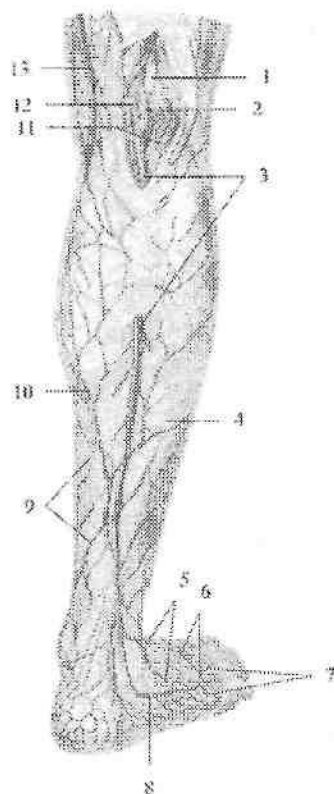
Yo'l-yo'lakay oyoqning katta teri osti venasiga boldir va sonning medial va oldingi yuzalaridan qon yig'uvchi teri osti venalari quyiladi.

Oyoqning katta teri osti venasi son venasiga quyilishdan oldin unga tashqi tanosil a'zolari va qorinning oldingi devoridan qon yig'uvchi teri osti venalaridan: tashqi jinsiy venalar (**vv. pudendae externae**), yonbosh suyagini o'rovchi yuzaki vena (**v. circumflexa ilium superficialis**), qorin devorining yuzaki venasi (**v. epigastrica superficialis**), erlik olatining (klitorning) orqa yuzaki venalari (**vv. dorsales superficiales penis**) (**clitoridis**), yorg'oqning yoki jinsiy lablarning oldingi venalari (**vv. scrotales seu labiales anteriores**) quyiladi.

Oyoqning kichik teri osti venasi (**v. saphena parva**) ning klapanlari ko'p bo'lib, oyoq panjasining lateral chetidan boshlanadi (277-rasm). U oyoq panjasining kaft yuzasi va tovon sohasi teri osti venalaridan boshlanadi. Lateral to'piqning orqasidan yuqoriga ko'tarilib, boldirning orqa lateral yuzasidan keluvchi irmoqlarni qabul qiladi. Boldirning orqa yuzasida oyoqning kichik teri osti venasi boldir mushagining ichki va tashqi boshchalari o'rtasidagi egatda **n. saphenus** tarmoqlari yonida joylashib, taqim osti chuqurchasiga kiradi va taqim osti venasiga quyiladi.

Oyoq panjasining chuqur venasi juft bo'lib, chuqur arteriya bilan birga yo'naladi.

Oyoq barmoqlarining kaft venalari (**v. digitales plantares**) bo'lib boshlanib, oyoq panjasining kaft yuzasidagi venalari (**vv. metatarsales plantares**) orqali oyoq kaftidagi vena ravog'iga (**arcus venosus plantaris**) quyiladi. Bu ravoqdan hosil bo'lgan medial va lateral kaft venalari orqali qon orqa katta boldir venasiga oqadi.



277-rasm. Ong boldirning orqa yuzasi yuza venalari.

1–n.tibialis; 2–v.poplitea; 3–v.saphena parva; 4–fascia cruris; 5–rete venosum dorsale pedis; 6–arcus venosus dorsalis pedis; 7–vv. metatarsales dorsales; 8–v. marginalis lateralis; 9–teri osti vena to‘ri; 10–r. venosus anastomoticus; 11–rr. comminantes; 12–fossa poplitea; 13–a. poplitea; 14–v. saphena magna.

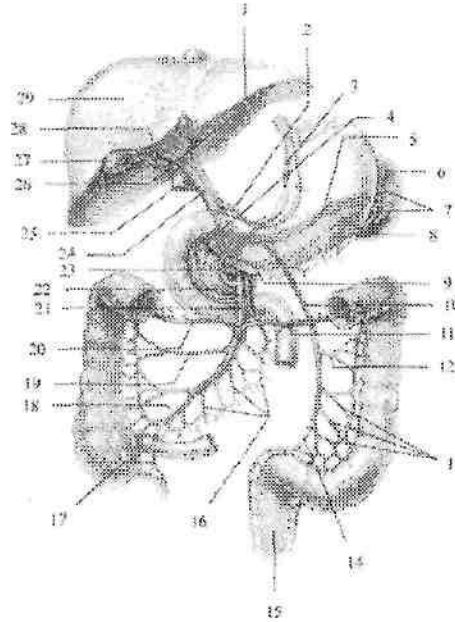
Oyoq panjasining ustki venalari (**vv. metatarsales dorsales**) oyoq panjasining ustki vena ravog‘iga quyadi. Bu ravog‘ esa oldingi katta boldir venasiga (**v. tibialis anterior**) davom etadi.

Yangi tug‘ilgan chaqaloq oyog‘ida teri osti vena chigallari bo‘lib, yirik venalar yaxshi bilinmaydi. Ikki yoshlardan so‘ng bu chigallardan oyoqning katta va kichik teri osti venalari yaqqol ko‘rina boshlaydi. Ularning diametri 2 yoshgacha tez o‘sadi, oyoqning katta teri osti

venasi 2-marta, oyoqning kichik teri osti venasi esa 2,5-marta kattalashadi.

Jigarning darvoza venasi

Jigarning darvoza venasi (*v. portae hepatis*) qorin bo'shlig'idagi toq hazm a'zolaridan (oshqozon, ingichka va yo'g'on ichak, to'g'ri ichakning yuqori qismi, taloq, oshqozon osti bezi) qon yig'uvchi yirik vena (278-rasm). Uning uzunligi 5–6 sm, ko'ndalang o'lchami 11–18 mm. Jigarning darvoza venasi jigar o'n ikki barmoqli ichak boylarini ichida xususiy jigar arteriyasi va umumiy o't yo'lining orqasida joylashadi.



278-rasm. Jigarning darvoza venasi.

1-r. sinister v. portae; 2-v. gastrica dextra; 3-v. gastrica sinistra; 4-v. pancreatico-duodenalis anterior superior; 5-v. splenica; 6-v. gastrica breves; 7-rr. splenicii; 8-v. gastromentalis sinistra; 9-v. gastromentalis dextra; 10-v. mesenterica inferior; 11,20-v. colica media; 12-v. colica sinistra; 13-vv. sigmoideae; 14-v. rectalis superior; 15-rectum; 16-vv. jejunaes et ileales; 17-v. appendicularis; 18-v. ileocolica; 19-v. colica dextra; 21-v. mesenterica superior; 22-v. pancreaticoduodenalis anterior inferior; 23-v. gastroduodenalis; 24-v. porta; 25-v. cava inferior; 26-r. dexter v. portae. 27-vesica biliaris; 28-v. cystica; 29-hepar.

Jigar darvozasiga kirgach, jigarining darvoza venasi o'ng (**r. dexter**), chap (**r. sinister**), oldingi (**r. anterior**) va orqa (**r. posterior**) tarmoqlarga bo'linadi. Ular o'z navbatida sektor va segmentlarga tarmoqlanadi. Bunday bo'linish davom etib oxiri bo'lakchalararo venalarga aylanadilar. Bo'lakcha ichida bu venalar keng kapillarlariga (sinusoid tomirlar) bo'linadi. Bo'lakchalardan chiquvchi venalar o'zaro qo'shilib 3–4 jigar venalarini hosil qiladi. Jigarining darvoza venasida ikkita kapillyar to'ri mavjud. Ularning birinchisi hazm a'zolari devorida, ikkinchisi esa jigar bo'lakchalari ichida joylashgan. Shuning uchun hazm a'zolari devoridan yig'ilgan vena qoni jigardan o'tish vaqtida zararli va yot moddalardan tozalanib, so'ngra pastki kavak venaga quyiladi.

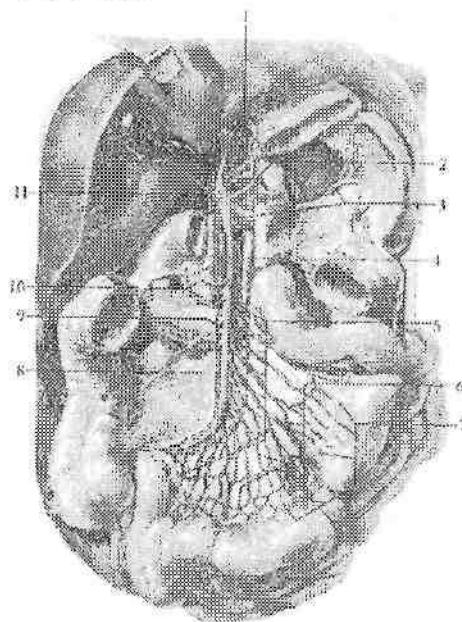
Jigarining darvoza venasi oshqozon osti bezi boshchasining orqasida yuqorigi tutqich venasi va taloq venasining o'zaro qo'shilishidan hosil bo'ladi (278-rasm). Bundan tashqari jigarining darvoza venasini hosil bo'lishida pastki tutqich venasi va oshqozonning chap venasi ham ishtirok etadi.

Jigarining darvoza venasiga jigar o'n ikki barmoq ichak boylami ichida o't pufagi venasi (**v. cystica**), oshqozonning kichik egriligidan qon yig'uvchi oshqozonning o'ng va chap venalari (**vv. gastrica dextra et sinistra**), ustki orqa oshqozon osti bezi-o'n ikki barmoq ichak venasi (**v. pancreaticoduodenalis superior posterior**) quyiladi. O'ng va chap oshqozon venalari oshqozonning kichik egriligida anastomoz hosil qilib, ravoq shaklida yotadi.

Yangi tug'ilgan chaqaloqda jigarining darvoza venasini uzunligi 16–44 mm, kengligi 3–4 mm. Uning kengligi erta bolalik davrida 5–7 mm bo'lsa, bolalikning birinchi davrida 3-marta, bolalikning ikkinchi davrida 4-marta (10–12 mm), o'smirlik davrida 5-marta o'sadi. Devorining qalinligi 16 yoshda 1,5–2-marta kattalashadi.

1. Yuqorigi tutqich venasi (**v. mesenterica superior**) oshqozonning katta egriligi va katta charvining o'ng tomoni, o'n ikki barmoq ichak, oshqozon osti bezining boshchasi, och va yonbosh ichak, ularning tutqichi, ko'richak va chuvalchangsimon o'simta, ko'tariluvchi va ko'ndalang chamber ichakdan qon yig'adi (279-rasm). Unga oshqozonning katta egriligi va katta charvidan qon yig'uvchi o'ng oshqozon-charvi venasi (**v. gastromentalis dextra**), oshqozon osti bezi-o'n ikki barmoq ichak venalari (**vv. pancreaticoduodenalis**), och va yonbosh ichak venalari (**vv. jejunaies et ileales**), yonbosh-chambar

ichak venasi (*v. iliocolica*) va chuvalchangsimon o'simta venasi (*v. appendicularis*), o'ng va o'rtadagi chamber ichak venalari (*v. colica dextra et media*) quyiladi.



279 – rasm. Yuqorigi tutqich venasi va uning oqimlari.

1–*v. portae hepatis*; 2–*v. gastrica sinistra*; 3–*v. splenica*; 4–*v. mesenterica superior*; 5–*vv. jejunaes et iliales*; 6–ichak venalari tarmoqlari; 7–*mesenterium*; 8–*v. iliocolica*; 9–*v. colica dextra*; 10–*v. colica media*; 11–*v. colica dextra*.

Yangi tug'ilgan chaqaloqda yuqorigi tutqich venasining uzunligi 4–6 sm, kengligi 3,0 mm bo'ladi. Uning o'lchamlari erta bolalik, bolalikning birinchi davri va balog'at davrlarida tez o'sadi.

Oshqozon venalarining uzunligi oshqozon tuzilishining yoshga qarab o'zgarishiga mos ravishda yangi tug'ilgan chaqaloqda, bolalikning II davri va balog'at davrlarida sezilarli o'ssa, ularning kengligi yangi tugilgan chaqaloqda, bolalikning I davri va balog'at davrlarida tez o'sadi.

Taloq venasi (*v. splenica*) oshqozon osti bezining yuqori qirrasi bo'ylab shu nomdagi arteriya ostida chapdan o'ngga yo'naladi va

qorin aortasining oldidan o'tib, oshqozon osti bezi boshining orqasida yuqorigi tutqich venasi bilan qo'shiladi. Taloq venasi taloqdan, oshqozonning katta egriligi va katta charvining chap tomonidan, oshqozon osti bezidan qon yig'adi. Unga oshqozonning katta egriligi va katta charvidan qon yig'uvchi chap oshqozon-charvi venasi (**v. gastromentalis sinistra**), 3-7 ta oshqozonning kalta venalari (**v. gastricae breves**) va oshqozon osti bezi venalari (**vv. pancreaticae**) quyiladi. O'ng va chap oshqozon-charvi venalari o'zaro anastomoz hosil qiladi va oshqozonning katta egriligi bo'ylab ravoq shaklida yotadi.

Yangi tug'ilgan chaqaloqda taloq venasining uzunligi o'rtacha 2,6 sm, kengligi boshlanish qismida o'rtacha 2,4 mm, quyilish qismida 2,8 mm. Uning uzunligi emizikli, bolalikning birinchi va o'smirlilik davrlarida tez o'sib balog'at davrida o'rtacha 10 sm bo'ladi. Kengligi boshlanish qismida emizikli, bolalikning birinchi va balog'at davrlarida sezilarli o'sib, o'smirlilik davrida 8,1 mm bo'ladi. Taloq venasining quyilish yerida kengligi yangi tug'ilgan chaqaloqda, emizikli va balog'at davrlarida tez o'sib, o'smirlilik davrida 9,2 mm ga yetadi.

Oshqozon osti bezining ko'p sonli venalarining yoshga qarab o'zgarishi bir tekis bo'lmay a'zo faoliyatini o'zgarishiga bevosita bog'liq bo'ladi.

Pastki tutqich venasi (**v. mesenterica inferior**) chambar uchakning chap arteriyasi yonida joylashib, yuqoriga ko'tariladi. Bu vena oshqozon osti bezi ostidan o'tib ko'pincha taloq venasiga, kamroq hollarda yuqorigi tutqich venasiga, goho yuqori tutqich venasi bilan taloq venasining qo'shilish burchagiga quyiladi. Pastki tutqich venasi yo'g'on ichakning chap qismidan, ya'ni chap chambar ichakning chap bukimasidan boshlab tushuvchi chambar ichak, sigmasimon chambar ichak va to'g'ri ichakning yuqori qismidan qon yig'adi. Unga chap chambar ichak venasi (**v. colica sinistra**), 2-5 ta sigmasimon ichak venalari (**vv. sigmoidea**) va to'g'ri ichakning yuqorigi venasi (**v. rectalis superior**) quyiladi.

Vena tizimi anastomozlari

Tana venalari ko'p sonli anastomozlar vositasida o'zaro bog'lanadi. Anastomozlar tizimlararo va tizim ichi guruhlariga bo'linadi. Tizimlararo anastomozlar vositasida yuqori va pastki kavak,

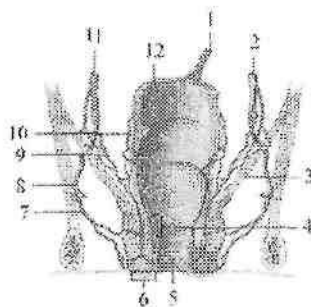
hamda jigarning darvoza venasi tizimlari o'zaro bog'lansa, tizim ichi anastomozlari vositasida ayrim tizim venalari o'zaro bog'lanadi. Tizimlararo anastomozlar ikki guruhga: 1. Yuqori va pastki kavak vena oqimlari o'rtasidagi kava-kaval; 2. Yuqori, pastki kavak va jigarning darvoza venasi oqimlari o'rtasidagi porta-kaval anastomozlarga bo'linadi.

Porta-kaval anastomozlar qorin bo'shlig'ining turli tomonlarida joylashadi.

Ularning eng asosiylari quyidagilar:

1. Yuqorida qizilo'ngachning qorin qismidan darvoza venasiga quyiluvchi oshqozonning chap venasi oqimlari bilan toq va yarim toq venalar orqali yuqori kavak venaga quyiluvchi qizilo'ngach venalari o'rtasida.

2. Pastda jigarning darvoza venasi oqimi bo'lgan to'g'ri ichakning yuqorigi venasi bilan ichki yonbosh venasi orqali pastki kavak venaga quyiluvchi to'g'ri ichakning o'rta va pastki venalari o'rtasida (280-rasm).



280-rasm. Vena tizimi anastomozlari.

1, 10 -v. rectalis superior; 2, 11 -v. iliaca interna; 3 -chanoq devori; 4 -plexus rectalis internus; 5 -canalis analis; 6 -plexus venosus externus; 7 -v. rectalis inferior; 8 -v. pudenda interna; 9 -v. rectalis media; 12 -rectum.

3. Oldinda, kindik atrofiida, jigarning yumaloq boylami ichidagi jigarning darvoza venasini oqimi vv. **paraumbilicales**, yuqori kavak vena oqimi qorin devorining ustki venasi, hamda pastki kavak vena oqimi qorin devorinig pastki venasi o'rtasidagi uch tomonlama anastomoz. Bu anastomoz bolada jigar kasalliklarida katta ahamiyatga ega. Bunda kindik atrofi venalari kengayib, o'ziga xos shaklni (**meduza boshi**) oladi.

4. Orqada bel sohasida jigarning darvoza venasi oqimlari yo'g'on ichakning mezoperitoneal qismi venalari va pastki kavak venaning pariyotal oqimlari bel venalari o'rtasida.

5. Qorin bo'shlig'ining orqa devorida yuqori kavak vena oqimlari o'ng va chap ko'tariluvchi bel venalari va pastki kavak vena oqimi bel venalari o'rtasida kava-kaval anastomoz joylashadi.

6. Yuqori kavak vena oqimi bo'lgan orqa qovurg'alararo venalarning orqa miya tarmoqlari va pastki kavak vena oqimi bo'lgan bel venalarining shu nomli oqimlari o'rtasidagi kava-kaval anastomoz. Ular orqali ichki va tashqi umurtqa pog'onasi vena chigallaridan qon oqadi.

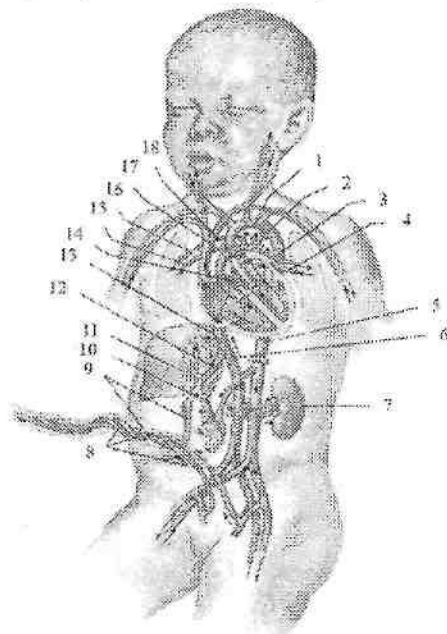
Homilada qon aylanishi

Homila taraqqiyoti davrida o'sish uchun kerakli bo'lgan ozuqa moddalar va kislorodni ona qonidan oladi. Qon bachadon arteriyasidan yo'ldoshga o'tadi, shuning uchun homilaning qon aylanishi (281-rasm) yo'ldosh qon aylanishi deyiladi. Yo'ldoshda ona qoni bilan homila qoni o'rtasida gaz almashibgina qolmay, homila qoni ozuqa moddalarni ham qabul qiladi. Yo'ldoshdan homila qoni kindik venasiga (*v. umbilicalis*) o'tib, kindik tizimchasi tarkibida jigarning pastki qirrasiga yo'naladi va kindik venasi egatida joylashadi. Jigar darvozasi sohasida kindik venasi ikki tarmoqqa bo'linadi. Uning bittasi jigarning darvoza venasiga quyilsa, ikkinchisi vena (*aransiy*) nayi (*ductus venosus*) nomi bilan pastki kavak venaga quyiladi. Darvoza venasi orqali arterial qon homilaning qon ishlab chiqaruvchi a'zosi jigarga kiradi va undan jigar venalari orqali chiqib, pastki kavak venaga quyiladi va tananing pastki qismidan kelayotgan venoz qon bilan aralashadi. Pastki kavak venadagi aralash qon o'ng bo'lmachaga, undan oval teshik orqali chap bo'lmachaga o'tadi.

Bunda homilada yaxshi rivojlangan pastki kavak vena to'sig'ining ahamiyati katta. Chap bo'lmachadan qon chap qorinchaga, so'ngra aorta bo'ylab organizmga tarqaladi. Homila tanasining yuqori qismidan kelayotgan venoz qon yuqori kavak vena orqali o'ng bo'lmachaga quyiladi. Undan o'ng bo'lmacha va o'ng qorincha orasidagi teshik orqali o'ng qorinchaga o'tadi. O'ng qorinchadan o'pka poyasiga chiqqan qon o'pka arteriyalari va o'pka yaxshi taraqqiy etmagani uchun yirik arteriya (*Batal*) nayi (*ductus arteriosus*) orqali aortaga o'tadi.

Buning natijasida aortadagi aralash qonga venoz qonning yangi qismi qo'shiladi. Bu ikki marotaba aralashgan qon tana devorlari, a'zolarga va oyoqlarga boradi. Tananing yuqori qismiga boruvchi qon tomirlar aorta ravog'idan chiqqani uchun ularga kislorod va ozuqa moddalarga boyroq qon boradi, shuning uchun bu sohalar homilada nisbatan yaxshi rivojlanadi. Aortadagi aralash qon ichki yonbosh arteriyalar orqali kindik arteriyasiga (**a.umbilicalis**) o'tadi va yo'ldoshga yo'naladi.

Bola tug'ilganidan so'ng birinchi chinqiriq bilan uning o'pkasi kengayib, kichik qon aylanish doirasi faoliyat ko'rsata boshlaydi.



281-rasm. Homilada qon aylanishi.

1—arcus aortae; 2—ductus arteriosus; 3—a. pulmonalis sinistra; 4—v. pulmonalis sinistra; 5—aorta descendens; 6—v. cava inferior; 7—ren sinister; 8—aa. umbilicales; 9—v. umbilicalis; 10—v. portae hepatis; 11—hepar; 12—ductus venosus; 13—v. hepatica; 14—foramen ovale; 15—v. pulmonalis dextra; 16—a. pulmonalis dextra; 17—v. cava superior; 18—truncus pulmonalis.

Boylangan kindik venasi bo'shab jigarning yumaloq boylamiga (**lig. teres hepatis**), kindik arteriyasining ko'p qismi medial kindik

boylamiga (**ligg.umbilicales mediales**), venoz nay venoz boylamga (**lig. venosum**) aylanadi. O'pka poyasini aorta bilan qo'shib turuvchi arteriya nayining ikki uchida bosim kichik qon aylanish doirasi ishga tushganidan keyin tenglashadi va unda qon oqishi to'xtaydi. Yangi tug'ilgan chaqaloqda nay teshigi torayib bekiladi. Bu jarayon nay o'rtasidan boshlanib, avval o'pka poyasi tomoniga keyin esa aortaga qarab yuradi. Nay 8–10 kun davomida butunlay puchayib arteriya boylamiga (**lig. arteriosum**) aylanadi. Agar arteriya nayi bekilmay qoisa, bolada tug'ma nuqson paydo bo'ladi.

O'ng va chap bo'lmacchalardagi bosimning tenglashishi natijasida ular o'rtasidagi to'siqda joylashgan oval teshik ham asta-sekin bekiladi. Ba'zan bu teshikning bekilishi uzoq vaqt (6–8 oy) davom etishi mumkin. Bu teshik bir yilgacha bekilmasa, bola yuragida tug'ma nuqson paydo bo'ladi.

Limfa tizimi

Limfa tizimi (**systema lymphaticum**) qon tomirlar tizimining asosiy qismidan biri bo'lib, u to'qima suyuqligini so'rib limfa hosil qilish va uni vena tizimiga olib borish vazifasini bajaradi. U vena tizimining yordamchi qismi bo'lib, tuzilishi jihatidan unga o'xshaydi.

Limfa (**lymph** – toza suv) bu rangsiz suyuqlik bo'lib, tarkibi plazmaga o'xshash oqsillarning kolloid eritmalari, hujayra elementlari (limfositlar, eozinofillar) bilan birga to'qimada modda almashinuvida hosil bo'lgan har xil yot moddalar, mikroorganizmlar, o'lik hujayralardan iborat bo'ladi. Limfa tizimi organizmda quyidagi vazifalarni bajaradi:

1. To'qima suyuqligi tarkibi va hajmining doimiyligini ta'minlaydi;
2. To'qima suyuqligi, limfoid elementlar va qon o'rtasidagi gumoral aloqani ta'minlaydi;
3. Ichakda parchalanib hosil bo'lgan ozuqa moddalarni (yog'lar) ichaklardan venalarga olib boradi;
4. Seroz bo'shliqlardan suyuqliklarni so'rilishini;
5. Organizmga tushgan mikroorganizmlarni zararsizlantirish (himoya, baryer vazifa);
6. Limfositlarni ishlab (limfopoez) qonga chiqarish;
7. Immunokompetent hujayralar (T va B limfositlar) va makrofaglar ishlab chiqarish. Bu hujayralar organizmning mikroblarga va ba'zi

moddalarga qarshi faoliyatini kuchaytirib beradi (immun faoliyati).

Yuqoridagi vazifalarni bajaruvchi limfa tizimi tarkibiga:

1. Limfani o'tkazuvchi yo'llar: limfokapillyar tomirlar, limfa tomirlari, poyalari va yo'llari kiradi.

2. Limfositlar rivojlanadigan joylar:

1. Suyak iligi, ayrisimon bez.

2. Shilliq pardalardagi limfoid hosilalar:

a) Yakka-yakka limfa tugunchalari (**noduli lymphoidei solitarii**);

b) to'plangan limfa tugunchalari (**noduli lymphoidei aggregati**);

d) murtaklarning limfoid to'qimasi.

3. Chuvalchangsimon o'simtaning limfoid to'qimasi.

4. Taloq pulpasi.

5. Limfa tuguni kiradi.

Limfa tizimi venadan quyidagilar bilan farq qiladi:

1. Vena tizimi arteriyalar bilan qo'shiladi, limfa tizimining boshlanish qismi yopiq limfa kapillyarlari bo'lib, markaziy qismi venaga quyiladi.

2. Limfa tomirlari o'rtasida limfa tugunlari bo'ladi.

Limfa kapillyarlari bosh va orqa miya, ularning pardalarida, tog'aylar, ko'zning shox pardasi va gavhari, ichki quloq, teri va shilliq pardalar epiteliyasi, taloq parenximasi, suyak iligida bo'lmaydi.

Limfa tizimi tarkibiga limfani o'tkazuvchi yo'llar (limfa kapillyarlar, limfa tomirlari, poyalari va yo'llari) va limfositlar rivojlanadigan joylar (suyak iligi, ayrisimon bez, limfa tugunchalari, murtaklar, taloq pulpasi va limfa tuguni kiradi).

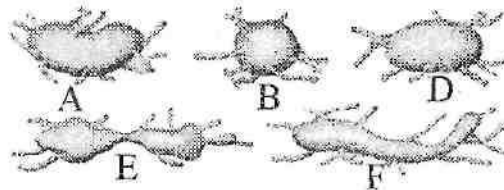
Limfa kapillyarlari (**vasa lymphocapillaria**) qon tomir kapillyarlariga nisbatan keng va tekis emas. Ular o'zaro birikib, limfokapillyar to'rlarini (**rete lymphocapillare**) hosil qiladi. Limfa kapillyarlarning devori bir qavat endoteliy hujayralaridan tuzilgan. Ular o'zaro qo'shilib, limfa tomirlarini hosil qiladi.

Limfa tomirlari (**vasa lymphaticae**) ichida klapanlari (**valvulae lymphaticae**) bo'lib, limfani bir yo'nalishda o'tkazadi. Limfa tomirlari joylashishiga qarab a'zo ichi va a'zo sirti tomirlariga bo'linadi. A'zo sirti limfa tomirlari limfani a'zolardan to limfa tugunigacha olib boruvchi (olib keluvchi) va limfa tugunidan chiqqan (olib ketuvchi) tomirlarga bo'linadi. Ular yig'ilib limfa poyalarini

hosil qiladi. A'zo sirti limfa tomirlari joylashishiga qarab chuqur (**vasa lymphatica profunda**) (qon tomir va nervlar bilan yo'naluvchi) va yuza (**vasa lymphatica superficialia**) (teri osti venalari va nervlari bilan yo'naluvchi) guruhlariga bo'linadi. Tananing harakatchan sohalarida limfa tomirlari limfani beto'xtov oqishini ta'minlovchi aylanma limfa yo'llarini hosil qiladi.

Limfa tuguni

Limfa tuguni (**nodus lymphoideus**) bu a'zo bo'lib, a'zo va to'qimalardan limfa poyalari va limfa yo'llariga kelayotgan limfa tomirlari yo'lida joylashadi. Limfa tugunlari odatda ikki va undan ko'p holatda guruh bo'lib joylashadi. Har bir limfa tuguniga uning qabariq tomonidan 4–6 olib keluvchi limfa tomirlari (**vasa afferentia**) kiradi. Limfa tugunlaridan chiqqan 2–4 ta olib ketuvchi limfa tomirlari keyingi guruh limfa tugunlariga yoki yirik limfa poyalariga quyiladi. Unga kelayotgan olib keluvchi tomirlar ko'p va ingichka bo'lsa, olib ketuvchi tomirlar kam va keng bo'ladi. Limfa tugunlari (282-rasm) oval, yumaloq, loviyasimon, bo'laklarga bo'lingan shakllarda uchraydi. Ularning uzunligi 10–15 mm bo'lib, umumiy og'irligi 500–1000 g yoki tana og'irligining 1% ini tashkil qiladi. Limfa tugunining botiq tomonida darvozasi bo'lib, unga arteriya va nervlar kiradi, vena va olib ketuvchi limfa tomirlari (**vasa efferentia**) chiqadi. Tugunning qavariq tomonidan esa olib keluvchi limfa tomirlari kiradi. Limfa tugunini o'ragan biriktiruvchi to'qimali qobiqdan uning darvozasi sohasida tugun ichiga to'siqlar (**trabeculae**) kirib, uni bo'laklarga bo'ladi. Limfa tuguni parenximasi po'stloq moddasi (**cortex**) va mag'iz moddasiga (**medulla**) bo'linadi.



282-rasm. Limfa tuguni shakllari

A–loviyasimon; B–yumaloq; D–ovalsimon; E–bo'laklarga bo'lingan; F–lentasiimon.

Po'stloq moddasi qobiqqa yaqin joylashib, tugunning periferik qismini egallaydi. Unda o'lchamlari 0,5–1 mm bo'lgan limfoid tugunchalar bo'lib, ularda B-limfositlar to'plangan. Limfoid tugunchalardan ichkarida mag'iz moddasi chegarasida joylashgan limfoid to'qima qatlami timusga bog'liq bo'lgan parakortiçal zona deyilib, unda T – limfositlar bo'ladi. Mag'iz moddasi po'stloq moddaning ichki chekkasidan limfa tuguni darvozasigacha cho'zilgan limfoid to'qima zanjiridan iborat. Limfa tugunlari tananing ayrim qismlarida yuza va chuqur guruhga bo'linadi. Tana bo'shliqlarida esa tugunlar bo'shliqlar devorida pariyetal va a'zolar oldida visseral guruhlarga bo'linadi.

Limfa poyalari va yo'llari

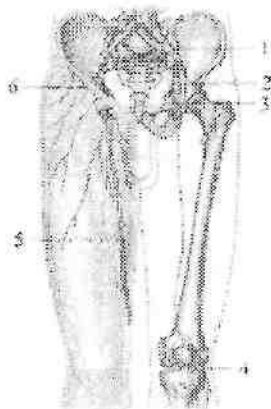
Limfa poyalari (**trunci lymphatici**) va limfa yo'llari (**ductuli lymphatici**) yirik limfa tomirlari bo'lib, tananing ayrim sohalaridan limfani vena burchagiga yoki venalarga olib boradi. Odam tanasida juft: o'ng va chap bo'yinturuq, o'mrov osti, bronx va ko'ks oralig'i, bel limfa poyalari; toq ichak tutqichi limfa poyasi tafovut qilinadi. Bu poyalarning qo'shilishidan ko'krak va o'ng limfa yo'llari hosil bo'ladi.

Ko'krak limfa yo'liga (**ductus thoracicus**) oyoqdan, chanoq, qorin bo'shlig'i devori va a'zolaridan ko'krak qafasining chap tomonidan limfa quyiladi. U qorin bo'shlig'ida XII ko'krak, II bel umurtqalari sohasida o'ng va chap bel poyasining (**truncus lumbalis dexter et truncus lumbalis sinister**) qo'shilishidan hosil boladi. 25% holatda ko'krak limfa yo'lining boshlanish qismiga ichak tutqichi limfa poyasi (**truncus intestinalis**) ham quyiladi. Ko'krak limfa yo'lining uzunligi 30–41 sm bo'lib, boshlanish joyida ko'krak limfa yo'li kengaygan qismini (**cisterna chyli**) hosil qiladi. Qorin bo'shlig'idan ko'krak limfa yo'li diafragmaning aorta teshigi orqali ko'krak qafasiga chiqadi va orqa ko'ks oralig'ida ko'krak aortasi bilan toq vena o'rtasida joylashadi. VI–VII ko'krak umurtqalari sohasida u chap tomonga og'adi. V–VI bo'yin umurtqalari sohasida plevra cho'qqisi ustida ko'krak limfa yo'lining ravog'ini (**arcus ductus thoracici**) hosil qilib, chap vena burchagiga quyiladi. Ko'krak limfa yo'lining quyilish joyida uaning ichki qavatidan hosil bo'lgan qonni venadan limfa yo'liga o'tishiga to'sqinlik qiluvchi juft klapan bor. Bundan tashqari ko'krak limfa yo'lining bor bo'yicha 7–9 ta klapanlari bo'lib, ular limfani orqaga qaytishiga to'sqinlik qiladi.

O'ng limfa yo'li (**ductus lymphaticus dexter**) uzunligi 10–12 mm bo'lib (18,8% holatda) o'ng o'mrov osti limfa poyasi (**truncus subclavius dexter**), o'ng bo'yinturuq limfa poyasi (**truncus jugularis dexter**) va o'ng bronx va ko'ks oralig'i limfa poyalarining (**truncus bronchomediastinalis dexter**) qo'shilishidan hosil bo'ladi. O'ng limfa yo'li o'ng ichki bo'yinturuq va o'mrov osti venalarining birikish burchagiga yoki ichki bo'yinturuq venaga quyiladi. Ko'pincha (81,2% holatda) o'ng limfa yo'li bo'lmagan, uni hosil qiluvchi poyalar alohida-alohida o'ng vena burchagiga, o'ng ichki bo'yinturuq yoki o'ng o'mrov osti venasiga quyiladi.

Oyoq limfa tomirlari va tugunlari

Oyoq sohasida yuza va chuqur joylashgan limfa tomirlari tafovut qilinadi. Yuza limfa tomirlari teri va teri osti yog' kletchatkasi limfa kapillariyalaridan hosil bo'lib uch guruhga bo'linadi. Medial guruh tomirlari I–III barmoqning ustki yuzasi va oyoq kaftining ichki yuzasi, boldirning ichki va orqa medial yuzalaridan boshlanib, oyoqning katta teri osti venasi bilan yuza chov limfa tugunlariga yo'naladi. Lateral guruh tomirlari IV–V barmoq oyoq kaftining tashqi qismi va boldirning lateral yuzasidan boshlanib, tizza bo'g'imiga yetmasdan medial tomirlarga qo'shiladi.



282-rasm. Chanoq va chev sohasi limfa tomirlari va tugunlari.

1–nodi lymphoidei iliaci externi; 2 – lig. inguinale; 3–nodi lymphoidei inguinales profundi; 4–nodi lymphoidei poplitei profundi; 5–v. saphena magna; 6–nodi lymphoidei inguinales superficiales.

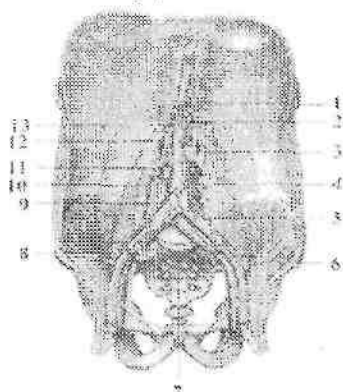
Orqa guruh tomirlari oyoq kaftining ostki yuzasining tashqi chekkasi va tovon sohasidan boshlanib, oyoqning kichik teri osti venasi bilan birga taqim osti limfa tugunlariga boradi. Oyoqning chuqur limfa tomirlari—mushaklar, bo'g'imlar va suyaklar limfakapilyarlaridan hosil bo'lib, boldir va sonning chuqur arteriya va venalari bilan birga yo'nalib, chuqur chov limfa tugunlariga quyiladi. Oyoqda limfa tugunlari taqim osti va chov sohasida joylashadi. Taqim osti limfa tugunlari (**nodi limphoidei poplitei**) 1–3 ta bo'lib, taqim arteriyasi yonida joylashadi. Joylashgan joyiga qarab ular yuzaki tugunlar (**nodi lymphoidei poplitei superficialis**) va chuqur limfa tugunlarga (**nodi lymphoidei poplitei profundi**) bo'linadi.

Chov limfa tugunlari (**nodi lymphoidei inguinales**) son ucuburchagi sohasida chov boylami ostida joylashgan bo'lib, ular yuza va chuqur guruhlarga bo'linadi. Yuzaki chov limfa tugunlari (4–20 ta) (**nodi lymphoidei inguinales superficiales**) sonning serbar fassiyasining yuza varag'i ustida (282-rasm) joylashib o'z navbatida yuqori lateral limfa tugunlar (**nodi lymphoidei superolaterales**), yuqori medial limfa tugunlar (**nodi lymphoidei superomediales**) va pastki limfa tugunlar (**nodi inferiores**) guruhiga bo'linadi. Chovning chuqur limfa tugunlari (1–7 ta) (**nodi lymphoidei inguinales profundi**) esa son arteriyasi va venasi yonida joylashadi (282-rasm). Bu limfa tugunlaridan chiqqan olib ketuvchi limfa tomirlari tomirlar sohasi botig'i orqali tashqi yonbosh tugunlariga boradi.

Chanoq limfa tomirlari va tugunlari

Chanoq limfa tugunlari visseral va pariyetal guruhlarga bo'limib joylashadi. Chanoq a'zolarining visseral limfa tugunlari (**nodi limphoidei pelvis viscerales**) kichik chanoq bo'shlig'i a'zolari yonida joylashadi. Bularga siydik qopi atrofidagi limfa tugunlar (**nodi lymphoidei paravesicales**), bachadon atrofida limfa tugunlar (**nodi lymphoidei parauterini**), qin atrofidagi limfa tugunlar (**nodi lymphoidei paravaginales**) va to'g'ri ichak atrofidagi limfa tugunlar (**nodi lymphoidei pararectales**) kiradi. Bu tugunlardan chiqqan olib ketuvchi limfa tomirlari umumiy yonbosh va aorta ostidagi tugunlariga yo'naladi. Chanoq devoridagi limfa tugunlarga (**nodi lymphoidei pelvis parietales**) quyidagilar kiradi: ichki yonbosh arteriyasi bo'ylab 4–8 ta ichki yonbosh limfa tugunlari (**nodi lymphoidei iliaci interni**).

Dumg'aza suyagining oldingi yuzasida 2–3 ta dumg'aza limfa tugunlari (**nodi lymphoidei sacrales**) bo'lib, ularga chanoq devori va to'g'ri ichakdan limfa keladi. Bu tugunlardan chiqqan olib ketuvchi limfa tomirlari tashqi va umumiy yonbosh limfa tugunlariga quyiladi.



283-rasm. Qorin bo'shlig'i limfa tomirlari va tugunlari.

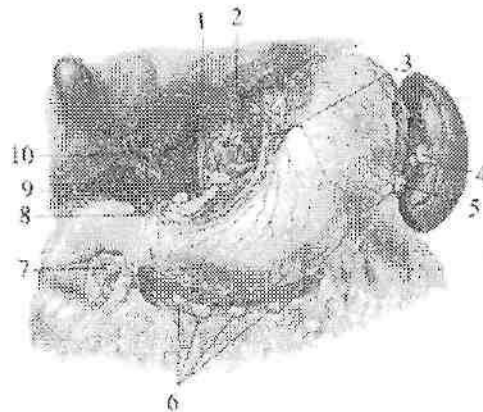
1–nodi lymphoidei coeliaci; 2–nodi lymphoidei mesenterici superiores; 3–nodi lymphoidei preaortici; 4–truncus lumbalis sinister et nodi lymphoidei aortici lateralis; 5–nodi lymphoidei iliaci communes; 6,8–nodi lymphoidei iliaci externi; 7–nodi lymphoidei iliaci interni; 9–nodi lymphoidei mesenterici inferiores; 10–vena cava inferior; 11–truncus lumbalis dexter et nodi lymphoidei aortici lateralis; 12–cisterna chyli; 13–truncus intestinalis.

Tashqi yonbosh limfa tugunlari (**nodi lymphoidei iliaci externi**) 2–12 ta bo'lib (282,283-rasm), tashqi yonbosh arteriya va venasi bo'ylab zanjir shaklida joylashadi. Ustki va pastki dumba arteriyalari yonida joylashgan dumba limfa tugunlariga (**nodi lymphoidei gluteales**) sonning orqa yuzasi hamda dumba sohasi va kichik chanoq devoridan keluvchi limfa tomirlari keladi. Ichki va tashqi yonbosh tugunlaridan chiqqan olib ketuvchi limfa tomirlari umumiy yonbosh limfa tugunlariga (**nodi lymphoidei iliaci communes**) yo'naladi. Ulardan chiqqan olib ketuvchi limfa tomirlar qorin aortasi va pastki kavak vena yonida joylashgan bel limfa tugunlariga quyiladi.

Qorin bo'shlig'i limfa tomirlari va tugunlari

Qorin bo'shlig'ida ham visseral va parietal limfa tugunlari tafovut qilinadi. Qorin bo'shlig'i a'zolarining limfa tugunlari qorin aortasining toq arteriyalari va ularning tarmoqlari atrofida joylashadi.

Qorin o'zani limfa tugunlariga (**nodi lymphoidei coeliaci**) (1–5 ta) oshqozon, oshqozon osti bezi, taloq, buyrak va jigar limfa tugunlaridan chiqqan olib ketuvchi limfa tomirlari keladi. Bu tugunlardan chiqqan olib ketuvchi limfa tomirlari bel limfa tugunlariga, shuningdek ko'krak limfa yo'lining boshlanish qismiga quyiladi. Oshqozon limfa tugunlari (**nodi lymphoidei gastrici**) uning katta va kichik egriliklari bo'ylab, arteriyalar yo'nalishida joylashadi (284-rasm). Ular quyidagi guruhlariga: chap oshqozon tugunlari; oshqozonning kirish qismidagi limfa tugunlari; oshqozonning chiqish qismidagi limfa tugunlari; o'ng oshqozon-charvi tugunlari; chap oshqozon-charvi tugunlariga bo'linadi. Taloq limfa tugunlariga (**nodi lymphoidei splenici**) oshqozonning tubi, chap oshqozon-charvi tugunlari va taloq kapsulasidan kelayotgan limfa tomirlari quyiladi. Oshqozon osti bezining boshi va o'n ikki barmoq ichak devoridan keluvchi limfa tomirlari oshqozon osti bezi va o'n ikki barmoq ichak limfa tugunlariga (**nodi lymphoidei pancreatoduodenales**) quyiladi.



284-rasm. Qorin bo'shlig'i a'zolarining limfa tugunlari.

1–nodi lymphoidei coeliaci; 2–anulus lymphaticus cardiae; 3–nodi lymphoidei gastrici sinistri; 4–nodi lymphoidei splenici; 5–nodi lymphoidei gastromentales sinistri; 6–nodi lymphoidei gastromentales dextri; 7–nodi lymphoidei subpylorici; 8–nodi lymphoidei suprapylorici; 9–nodus lymphoideus pancreaticus superior; 10–nodi lymphoidei hepatici.

Jigar va o't pufagi limfa tomirlari jigar-o'n ikki barmoq ichak boylami ichida umumiy jigar arteriyasi va jigarning darvoza venasi

yoʻnalishida joylashgan jigarning limfa tugunlariga (**nodi lymphoidei hepatici**) quyiladi (284-rasm). Qorin boʻshligʻi visseral limfa tugunlarining eng koʻp sonlisi (66–404 ta) ingichka ichaktutqichi ichida joylashgan yuqorigi tutqich limfa tugunlari (**nodi lymphoidei mesenterici superiores**) boʻlib, ularga och va yonbosh ichak limfa tomirlari quyiladi.

Bu tugunlardan chiqqan olib ketuvchi limfa tomirlar bel limfa tugunlariga, goho ichak poyasini hosil qilib koʻkrak limfa yoʻliga quyiladi.

Chambar ichak qismlaridan chiquvchi limfa tomirlari, chamber ichak arteriyalari yoʻnalishida joylashgan limfa tugunlarga quyiladi. Qorin boʻshligʻining pariyetal limfa tugunlari qorin boʻshligʻining oldingi va orqa devorlarida joylashadi. Qorin boʻshligʻining devoiridagi limfa tugunlarga: qorin devorining pastki arteriyasi yoʻnalishida qorin devorining pastki limfa tugunlari (**nodi lymphoidei epigastrici inferiores**), qorin boʻshligʻining orqa devorida aorta va pastki kavak vena atrofida koʻp sonli bel limfa tugunlari (**nodi lymphoidei lumbales**) joylashgan. Ular qorin aortasi va pastki kavak venaga nisbatan joylashishiga qarab chap, oʻng va oraliq bel tugunlariga boʻlinadi. Qorin aortasining chap, old va orqa tomonlarida joylashgan belning chap limfa tugunlari (**nodi lymphoidei lumbales sinistri**) oʻz navbatida aortaning lateral limfa tugunlari (**nodi lymphoidei aortici laterales**), aortaning oldidagi limfa tugunlar (**nodi preaortici**), aortaning orqasidagi limfa tugunlar (**nodi lymphoidei retroaortici**) guruhlariga boʻlinadi. Pastki kavak venaning oldingi, orqa va oʻng tomonida joylashgan belning oʻng limfa tugunlari (**nodi lymphoidei lumbales dextri**) kavak venaning oldingi yuzasidagi limfa tugunlar (**nodi lymphoidei precavales**), kavak venaning orqa limfa tugunlari (**nodi lymphoidei retrocavales**), kavak venaning lateral limfa tugunlari (**nodi lymphoidei cavales laterales**) guruhlariga boʻlinadi. Aorta bilan pastki kavak vena oʻrtasidagi egatda belning oraliqdagi limfa tugunlari (**nodi lymphoidei lumbales intermedii**) zanjiri yotadi. Bu tugunlardan chiqqan olib ketuvchi limfa tomirlari oʻng va chap bel poyasini hosil qiladi.

Koʻkrak qafasi limfa tomirlari va tugunlari

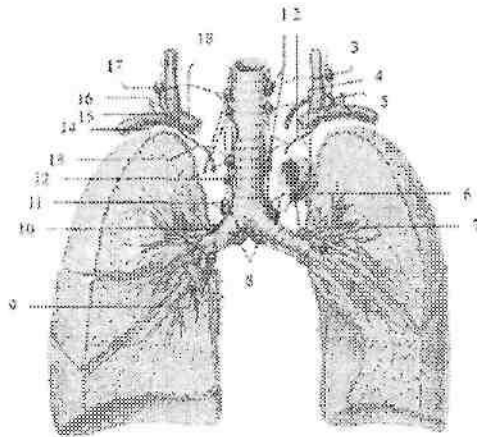
Koʻkrak qafasida ham pariyetal va visseral limfa tugunlari va tomirlari tafovut qilinadi. Koʻkrak qafasining oldingi devorini ichki

yuzasida to'sh suyagining o'ng va chap tomonida joylashgan to'sh atrofidagi limfa tugunlarga (**nodi lymphoidei parasternales**) ko'krak qafasining oldingi devori, plevra, perikarddan, shuningdek qorin devorining ustki va diafragmaning ustki tugunlari, sut bezlaridan kelayotgan limfa tomirlari quyiladi. O'ng to'sh atrofidagi limfa tugunlaridan chiqqan olib ketuvchi limfa tomirlari o'ng bo'yinturuq poyasiga, chap to'sh atrofidagi limfa tugunlaridan chiqqan olib ketuvchi limfa tomirlari esa aorta oldi limfa tugunlariga, shuningdek ko'krak limfa yo'li va chap bo'yinturuq poyalariga quyiladi.

Qovurg'alararo oraliqning umurtqa pog'onasi yaqinida joylashgan qovurg'alar orasidagi limfa tugunlariga (**nodi lymphoidei intercostales**) ko'krak qafasining orqa devori limfa tomirlari yo'naladi. Ulardan chiqqan olib ketuvchi limfa tomirlari ko'krak limfa yo'liga, ustki limfa tugunlardan esa bo'yinning chuqur lateral limfa tugunlariga quyiladi.

Diafragmaning ustki yuzasidagi limfa tugunlariga (**nodi lymphoidei phrenici superiores**) diafragma, perikard, plevra va jigarning diafragma yuzasidan kelayotgan limfa tomirlari quyiladi. Ulardan chiqqan olib ketuvchi limfa tomirlari to'sh atrofidagi limfa tugunlar, traxeya va bronxlarning pastki limfa tugunlari, bronx va o'pkalarning limfa tugunlariga quyiladi.

Ko'krak qafasining visseral tugunlaridan chiqqan limfa tomirlari yuqorigi kavak vena va aorta ravog'ining oldingi yuzasida joylashgan yelka-bosh limfa tugunlariga quyiladi (285-rasm). Yurak, perikard, ayrisimon bez limfa tomirlari, bronx va o'pkalarning limfa tugunlari, traxeya va bronx limfa tugunlaridan olib ketuvchi limfa tomirlari traxeya atrofidagi limfa tugunlarga quyiladi. Bu limfa tugunlaridan chiqqan olib ketuvchi limfa tomirlari o'ng va chap vena burchaklariga yo'naladi. Ko'krak aortasi va qizilo'ngachning yonida joylashgan qizilo'ngach atrofidagi limfa tugunlariga (**nodi lymphoidei juxtooesophageales**) orqa ko'ks oraliq'i a'zolaridan kelayotgan limfa tomirlari quyiladi. Bu limfa tugunlardan chiqqan olib ketuvchi limfa tomirlari ko'krak limfa yo'liga quyiladi.



285-rasm. Tracheya, bronx va o'pkaning limfa tomirlari va tugunlari.

1–nodi lymphoidei paratracheales sinister; 2–truncus bronchomediastinalis sinister; 3,17–nodi lymphoidei cervicales profundi inferiores; 4–vena brachicephalica sinistra; 5–ductus thoracicus; 6–nodi lymphoidei tracheobronchiales superiores sinister; 7–nodi lymphoidei bronchopulmonales sinister; 8–nodi lymphoidei tracheobronchiales inferiores 9–nodus lymphoideus intrapulmonalis; 10–nodi lymphoidei bronchopulmonales dexter; 11–nodi lymphoidei tracheobronchiales superiores dexter; 12–nodi lymphoidei paratracheales dexter; 13–truncus bronchomediastinalis dexter; 14–truncus subclavius dexter; 15–ductus lymphaticus dexter; 16–v.jugularis dextra; 18–vena brachicephalica dextra.

O'pka darvozasi sohasida joylashgan bronx va o'pkalarning limfa tugunlariga (**nodi lymphoidei bronchopulmonales**) o'pka limfa tomirlari quyiladi. Bu tugunlardan chiqqan olib ketuvchi limfa tomirlari pastki va ustki traxeya va bronxlarning tugunlarga yo'naladi.

Traxeya va bronxlarning pastki limfa tugunlari (**nodi lymphoidei tracheobronchiales inferiores**) traxeyaning bosh bronxlarga bo'lingan joyida joylashsa, o'ng va chap traxeya va bronxlarning ustki limfa tugunlari (**nodi lymphoidei tracheobronchiales superiores dextri et sinistri**) traxeyaning yon tomonlarida joylashadi. Bu guruh tugunlarga bronx va o'pkalarning limfa tugunlari va boshqa visseral limfa tugunlardan keluvchi limfa tomirlari quyiladi.

O'ng traxeya va bronxlarning ustki limfa tugunlardan chiqqan olib ketuvchi limfa tomirlari o'ng bronx va ko'ks oraligi limfa poyasini

hosil qiladi. Chap traxeya va bronx va o'pkalarning limfa tugunlarning olib ketuvchi limfa tomirlari ko'krak limfa yo'liga quyiladi.

Bosh va bo'yinning limfa tomirlari va tugunlari

Boshning limfa tomirlari bosh bilan bo'yin o'rtasida joylashgan limfa tuguni to'plamlariga quyiladi. Bu to'plamlar quyidagilar: ensa qon tomirlari yo'nalishida joylashgan ensa limfa tugunlariga (**nodi lymphoidei occipitales**) boshning ensa sohasidan keluvchi limfa tomirlari quyiladi. Bu tugunlardan olib ketuvchi limfa tomirlari bo'yinning lateral yuqorigi chuqur tugunlariga quyiladi.

So'rg'ichsimon o'simta limfa tugunlari (**nodi lymphoidei mastoidei**) quloq suprasining orqasida joylashib, ularga quloq suprasi va boshning tepa qismi limfa tomirlari keladi (286-rasm). Bu limfa tugunlardan chiqqan olib ketuvchi limfa tomirlari quloq oldi yuzaki limfa tugunlari va bo'yinning yuzaki tugunlariga quyiladi.

Quloq oldi bezi sohasida yuza joylashgan quloq oldi yuzaki limfa tugunlari (**nodi lymphoidei parotidei superficialis**) va bez bo'laklari orasida joylashgan quloq oldi chuqur limfa tugunlariga (**nodi lymphoidei lymphoidei parotidei profundi**) boshning peshona, tepa sohalari, quloq suprasi, tashqi eshituv yo'li, eshituv nayi, quloq oldi bezi va yuqori lablar limfa tomirlari keladi.

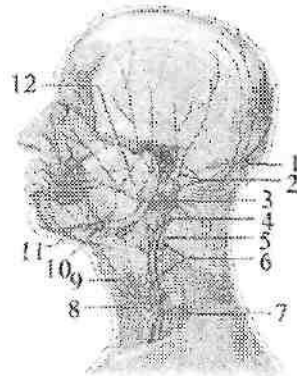
Bu limfa tugunlardan chiquvchi olib ketuvchi limfa tomirlari bo'yinning yuza va chuqur limfa tugunlariga boradi.

Halqumning orqasida va yon devorlarida joylashgan halqum orqasidagi tugunlarga (**nodi lymphoidei retropharygeales**) halqum devoridan, burun bo'shlig'i va burunning yon bo'shliqlari shilliq pardasi, tanglay va til murtaklaridan, eshituv nayi va nog'ora bo'shlig'i limfa tomirlari keladi. Bu limfa tugunlaridan boshlangan olib ketuvchi limfa tomirlar bo'yinning lateral chuqur tugunlariga boradi.

Jag' osti uchburchagida joylashgan pastki jag' osti limfa tugunlariga (**nodi lymphoidei mandibulares**) yuz terisi, qovoqlar, burun, lab, lujj limfa tomirlari quyiladi (286-rasm). Bu limfa tugunlardan chiqqan olib ketuvchi limfa tomirlari bo'yinning lateral chuqur limfa tugunlariga quyiladi.

Bo'yinning oldingi limfa tugunlari (**nodi lymphoidei cervicales anteriores**) bo'yinning old va yon tomonlarida joylashgan. Ularning oldingi guruhiga hiqildoq oldi limfa tugunlari (**nodi lymphoidei**

prefaryngei), qalqonsimon limfa tugunlari (**nodi lymphoidei thyroidei**) va traxeya oldi va atrofidagi limfa tugunlari (**nodi lymphoidei pretracheales et paratracheales**) kiradi.



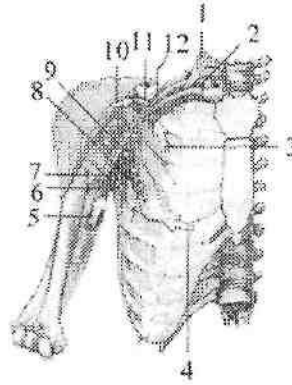
286-rasm. Besh va bo'yinning limfa tomirlari va tugunlari.

1–nodi lymphoidei occipitals; 2–nodi lymphoidei mastoidei; 3–nodus lymphoideus jugulodigastricus; 4–nodi lymphoidei cervicalis superficialis; 5–v. jugularis interna; 6–nodi lymphoidei cervicalis profundi; 7–v. jugularis externa; 8–nodus jugulo-omohyoideus; 9–m. omohyoideus; 10–nodi lymphoidei submandibulares; 11–nodi lymphoidei submentales; 12–nodi lymphoidei preauriculares et parotidei.

Bo'yinning lateral chuqur limfa tugunlari (**nodi lymphoidei cervicales lateralis**) ichki bo'yinturuq vena, bo'yinning ko'ndalang arteriyasi va qo'shimcha nervning tashqi shoxi bo'ylab zanjirlar hosil qilib joylashgan bo'yinturuq-kurak-til osti (**nodi lymphoidei juguloomohyoideus**), qo'shimcha tugunlar (**nodi lymphoidei accessorii**), bo'yinturuq-ikki qorinchali mushak limfa tuguni (**nodus lymphoideus jugulodigastricus**) kiradi. Bu limfa tugunlardan chiquvchi olib ketuvchi limfa tomirlari o'ng va chap bo'yinturuq poyasini hosil qiladi.

Qo'lning limfa tomirlari va tugunlari

Qo'lning limfa tomirlari va tugunlari yuza va chuqur guruhlarga bo'linadi. Uning yuza limfa tomirlari qo'lning lateral va medial teri osti venalarini yonida joylashib, lateral va medial guruhlarga bo'linadi.



287-rasm. Qoʻltiq osti limfa tugunlari va sut bezidan limfaning yoʻnalishi.

1—m.scaleni anterior; 2—truncus subclavius dexter; 3—sut bezining yuqori qismidan limfaning yoʻnalishi; 4—tananing oldingi lateral qismi va sut bezining markaziy lateral qismidan limfaning yoʻnalishi; 5,10—qoʻldan limfaning yoʻnalishi; 6—nodi lymphoidei; subscapulares; 7—nodi lymphoidei humerales; 8—nodi lymphoidei pectorales; 9—nodi lymphoidei centrales; 11—nodi lymphoidei infraclavicaes; 12—nodi lymphoidei apicales.

Lateral guruh limfa tomirlari 1 – III barmoq, kaft, bilak va yelkaning lateral tomoni terisi va teri osti asosida hosil boʻlib, bosh vena yonida yoʻnaladi va qoʻltiq osti limfa tugunlariga quyiladi.

Medial guruh limfa tomirlari qisman III va IV–V barmoqlar, kaft, bilak va yelkaning medial tomoni terisi va teri osti asosi sohasida hosil boʻlib, asosiy vena bilan yoʻnalib tirsak va qoʻltiq osti limfa tugunlariga quyiladi. Chuqur limfa tomirlar mushaklar, boʻgʻimlar va suyaklardan boshlanib chuqur arteriya va venalar boʻylab yoʻnaladi.

Qoʻlda limfa tugunlari ikki: tirsak chuqurchasi va qoʻltiq osti sohasida joylashadi. Tirsak limfa tugunlari (**nodi lymphoidei cubitales**) tirsak chuqurchasida yuzaki tugunlar medial teri osti venasi yonida fassiyaning ustida va chuqur tugunlar fassiyaning ostida qon tomirlar yonida joylashadi. Bu tugunlardan chiqqan limfa tomirlari qoʻltiq osti tugunlariga yoʻnaladi.

Qoʻltiq ostidagi limfa tugunlar (**nodi lymphoidei axillares**) qoʻltiq osti chuqurchasi yogʻ toʻqimasida oltita (287-rasm): yelka limfa tugunlari (**nodi lymphoidei humerales**), choʻqqidagi limfa

tugunlar (**nodi apicales**), kurak osti limfa tugunlari (**nodi lymphoidei subscapulares**), ko'krak limfa tugunlari (**nodi lymphoidei pectorales**), markaziy limfa tugunlar (**nodi lymphoidei centrales**), ko'krak orasidagi limfa tugunlar (**nodi lymphoidei interpectorales**) va deltasimon-ko'krak limfa tugunlari (**nodi lymphoidei deltopectorales**) guruhlariga bo'linib joylashadi. Qo'ltiq osti limfa tugunlariga qo'lning yuza va chuqur limfa tomirlari, ko'krak qafasining oldingi, yon, orqa devori va sut bezi limfa tomirlari kelib quyiladi. Bu tugunlardan chiqqan olib ketuvchi limfa tomirlari o'mrov osti poyasini hosil qiladi.

Bola tug'ilishi davrida uning limfa qopchalari va yo'llari yaxshi rivojlangan bo'lib, bola tug'ilganidan so'ng ularning devori tarkibining takomillashuvi davom etadi. Yangi tug'ilgan chaqaloq limfa kapillyarlari diametri nisbatan keng bo'ladi. Ular quyuc to'rlar hosil qiladi. Ularning limfa tomirlarida klapanlyri yaxshi rivojlanmagan bo'lib, uning takomili 13–16 yoshlarda tugallanadi.

Ko'krak limfa yo'li yangi tug'ilgan chaqaloqda to'g'ri yo'nalishda bo'lib, uning diametri bor bo'yiga bir tekis, devori yupqa bo'ladi.

Qon ishlab chiqaruvchi va immun tizimi a'zolari

Immun tizimi tarkibiga organizmga tashqi muhitdan kiruvchi va organizmda hosil bo'luvchi yot hujayra va moddalardan himoya qiluvchi a'zo va to'qimalar kiradi. Bu a'zolar limfoid to'qimalardan iborat bo'lib, ular immunokompetent hujayralar, limfotsitlar va plazmotsitlar ishlab chiqaradi.

Immun tizimi a'zolariga suyak ko'migi, ayrisimon bez, limfa tuguni, hazm va nafas a'zolari tizimida joylashgan limfoid to'qimalar (murtaklar, chuvalchangsimon o'simta va yonbosh ichakning to'plangan limfa tugunchalari, hamda yakka-yakka limfa tugunchalari kiradi. Bu a'zolar vazifasiga qarab markaziy va periferik qismlarga bo'linadi. Tizimning markaziy a'zolariga ayrisimon bez va suyak ko'migi, ba'zi ma'lumotlarga ko'ra chuvalchangsimon o'simta va yonbosh ichakning to'plangan limfa tugunchalari kiradi. Tizimning periferik a'zolariga: murtaklar, hazm va nafas a'zolari devorida joylashgan yakka-yakka limfa tugunchalari va taloq kiradi.

Suyak ko'migi qon va immun tizimining barcha hujayralarini hosil qiluvchi o'zak hujayralari manbaidir. O'zak hujayralari suyak iligidan qonga o'tadi va immun tizimining boshqa markaziy a'zolariga boradi.

Ayrisimon bezda o'zak hujayralaridan T-limfotsitlar ishlab chiqarilib, qon bilan birga timusga bog'liq bo'lgan limfa tugunining parakortiqal qismi, taloqning limfoid tugunlarining periarterial qismiga kiradi va hujayra immuniteti hosil bo'lishini ta'minlaydi. Boshqa markaziy a'zolarida B-limfotsitlar ishlab chiqariladi va immun tizimining periferik qismiga: murtaklar, hazm va nafas a'zolari devorida joylashgan yakka-yakka limfa tugunchalari, limfa tugunining limfoid tugunchalari, taloqning limfoid tugunchalarining periarterial qismidan tashqari qismlariga kiradi va gumoral immunitet vazifasini bajaradi. Immun tizimining periferik a'zolari vazifasi markaziy a'zolar ta'sirida bo'ladi.

T- va B – limfotsitlar yuzasida organizmda immun reaksiyalar chaqiruvchi antigenlarni sezuvchi retseptorlari bor. Immun reaksiyalarni bajaruvchi hujayralarni immunokompetent hujayralar (immunotsitlar) deb ataladi. Immun tizimi a'zolari organizmda ma'lum bir sohalarda: mikroorganizmlar va yot moddalarning o'tishi mumkin bo'lgan joylarda joylashib, limfoid to'qima bo'lgan himoya zonalarini – filtrlarni hosil qiladi. Pirogov Valdeyer halqasini hosil qilgan murtaklarning limfoid to'qimasi bir tomondan og'iz va burun bo'shlig'i, ikkinchi tomondan halqum va hiqildoq o'rtasida joylashgan. Yonbosh ichakning oxirgi qismida joylashgan to'plangan limfa tugunchalari yonbosh ichakni ko'richakka o'tish joyida joylashgan. Chuvalchangsimon o'simtaning to'plangan limfa tugunchalari esa ichakning ikki xil muhitiga yaqin joylashgan. Hazm va nafas a'zolari devoridagi yakka-yakka limfa tugunchalari tashqi muhit bilan organizm chegarasini nazorat qiladi. Ko'p sonli limfa tugunlari esa limfani to'qima va a'zolardan vena tizimiga o'tish yo'lida joylashgan.

Immun tizimi a'zolarining xususiyatlaridan biri shundan iboratki, ular taraqqiyotda erta paydo bo'lib, yangi tug'ilgan chaqaloqda yetilgan bo'ladi. Ular bolalik va o'smirlilik davrlarida, ya'ni organizmning tiklanish, o'sish va uning himoya tizimlarining hosil bo'lish davrida tez o'sadi. Odamda immun tizimi a'zolarining umumiy massasi (ko'mikdan tashqari) 1,5–2 kg.

Immun tizimining markaziy a'zolari

Suyak ko'migi (**medulla ossium**) odamda qon ishlab chiqaruvchi va immun tizimi a'zosi bo'lib hisoblanadi. Unda hosil bo'lgan o'zak hujayralari 100-martagacha bo'linish xususiyatiga ega. Bu hujayralar

bo'linib uch yo'nalishda (eritropoez, granulopoez va trombositopoez) takomillashib qonning shaklli elementlariga aylanadi va qonga o'tadi. Katta yoshdagi odamlarda g'ovak, yassi suyaklar va uzun naysimon suyaklarning epifizlarida qizil ko'mik (**medulla osseum rubra**) va naysimon suyaklar diafizining ilik kanalida joylashgan sariq ko'mik (**medulla osseum flavum**) tafovut qilinadi. Katta yoshdagi odamlarda ko'mikning umumiy og'irligi 2,5–3 kg yoki tana og'irligining 4,5–4,7% ini tashkil qiladi. Uning yarmi qizil ko'mik, qolgani sariq ko'mik. Qizil ko'mik tarkibi retikula to'qima va gemopoez elementlari bo'lgan mieloid to'qimadan iborat. Retikula to'qimasi retikula hujayralari va tolalaridan iborat bo'lib, uning qovuzloqlarida eritropoez, granulopoez va trombositopoez qatorlarining yosh va yetilgan elementlari joylashgan.

²Suyak ko'migida ikki xil o'zak hujayralari bo'ladi. Qon ishlab chiqaruvchi o'zak hujayralari leykotsitlar, eritrotsitlar va trombositlarni hosil bo'lishini ta'minlaydi. Mezenximal o'zak hujayralaridan suyak, tog'ay va mushaklar hosil qiluvchi tarkiblar takomillashadi.

Sariq ko'mik retikula to'qimasining o'rnini egallagan yog' to'qimasidan iborat. Unda qon hosil qiluvchi elementlar bo'lmaydi, goho ko'p qon yo'qotganda sariq ko'mik o'mida qizil ko'mik paydo bo'lishi mumkin.

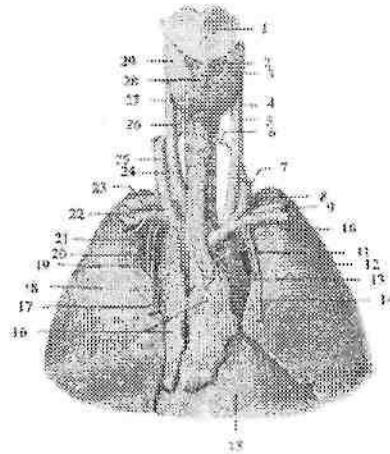
Yangi tug'ilgan chaqaloq suyagining ilik bo'shlig'ida qizil ko'mik bo'lib, ularda yog' hujayralari bola tug'ilganidan keyin (1–6-oylarda) paydo bo'ladi. 4–5 yoshdan keyin naysimon suyaklar diafizida joylashgan qizil ko'mik asta-sekin sariq ko'mikka aylana boshlaydi va 20–25 yoshlarda naysimon suyak ilik bo'shlig'i sariq ko'mik bilan to'ladi.

Ayrisimon bez

Ayrisimon bez (**thymus**) limfoid a'zo bo'lib, bolada yaxshi rivojlangan bo'ladi (288-rasm). Ayrisimon bezda T – limfositlar hosil bo'lishidan tashqari, ularning takomillashuviga ta'sir qiluvchi timik omillarni ham ishlab chiqaradi. Uning gormoni timozin limfopoezni faollashtirib T – limfositlarni hosil bo'lishida ishtirok etadi, immun jarayonlarni kuchaytiradi, uglevod va kalsiy moddalarining almashinuvini boshqaradi.

²Richard L. Drake, A.Wayne Vogl, Adam W.M. Mitchell. Gray's Anatomy for students (third edition) 2014. 15 bet

Ayrisimon bez ko'ks oralig'ining yuqori qismida joylashadi. U kattaligi bir xil bo'lmagan, o'zaro o'rta qismida birikkan o'ng va chap bo'laklardan iborat. Bo'laklarning yuqori qismi toraygan, pastki qismi esa keng. Chap bo'lagi o'ngiga nisbatan uzun. Bezni tashqi tomondan yupqa biriktiruvchi to'qimali g'ilof o'ragan bo'lib, undan bez ichiga bo'laklararo to'siqlar (**septa interlobularis**) kirib, bez to'qimasini o'lchamlari 1–10 mm bo'lgan bez bo'laklariga (**lobuli thymi**) ajratadi. Bez parenximasi bo'laklar chekkasida joylashgan to'q rangli po'stloq moddasi (**cortex thymi**) va bo'lak markazida joylashgan och rangli mag'iz moddasidan (**medulla thymi**) iborat. Mag'iz moddasida timus (**gassal**) tanachalari bor. Po'stloq va mag'iz moddasi o'rtasidagi chegara har doim aniq emas.



288-rasm. Ayrisimon bez. Old tomondan ko'rinishi.

1–cartilago thyroidea; 2–m. cricothyroideus; 3–lobus sinister glandulae thyroideae; 4–trachea; 5– a. carotis communis sinistra; 6–a. thyroidea inferior sinistra; 7–v. jugularis interna sinistra; 8–v. brachicephalica sinistra; 9–a. subclavia sinistra; 10–v. subclavia sinistra; 11–a. thymica sinistra; 12–pulmo sinister; 13–v. thymica sinistra; 14–a. thoracica interna sinistra; 15–pericardium; 16–tymus (lobus dexter et lobus sinister); 17–v. thymica dextra; 18–pulmo dexter; 19–a. thymica dextra; 20–v. thoracicae internae dextra; 21–a. thoracicae internae dextra; 22–v. subclavia dextra; 23–a. subclavia dextra; 24–a. carotis communis dextra; 25– v. jugularis interna dextra; 26–a. thyroidea inferior dextra; 27–isthmus glandulae thyroideae; 28–lobus pyramidalis; 29– lobus dexter glandulae thyroideae.

Yangi tug'ilgan chaqaloqda bez og'irligi nisbatan katta bo'lib, o'rtacha 13,3 g bo'ladi. Ayrisimon bezning yuqori chegarasi to'sh suyagi dastasidan 1,0–2,5 sm yuqori, o'ng bo'lagi chapiga nisbatan yuqori turadi.

O'ng bo'lakning pastki uchi IV–V qovurg'a tog'aylari o'rtasida tursa, chap bo'lakniki II – IV qovurg'a tog'aylari o'rtasida turadi. Bola hayotining birinchi uch yilida ayrisimon bez juda tez o'sadi.

Keyingi davrlarda uning o'sishi bir tekis bo'lib, balog'at davrida eng katta og'irlikka (37g) ega bo'ladi. 10 yoshgacha po'stloq moddasi mag'iz moddasidan ko'p bo'lsa, 10 yoshlarda ularning miqdori teng bo'ladi. Keyinchalik esa mag'iz moddasi miqdori ko'paya boshlaydi. Balog'at davridan so'ng ayrisimon bez og'irligi kamaya boradi va 70–75 yoshlarda 6 g bo'ladi.

Ayrisimon bez yoshga qarab o'zgargan vaqtda butunlay yo'qolib ketmay, to'sh suyagi orqasida yog' to'qimasi bilan o'ralgan bez orolchalari shaklida qoladi. Mabodo bolada bez erta yo'qola boshlarsa, bolaning psixikasi va taraqqiyoti buzilib, miasteniya va ataksiya belgilari paydo bo'ladi. Agar bez kattalashib ketsa, limfa tugunlari ham kattalashib, bolada immunitet pasayadi, jinsiy taraqqiyoti sekinlashadi. Unda ayrisimon bez yaxshi taraqqiy etmagan bo'lsa, limfopeniya bo'lib, immun tanalarni hosil bo'lishi kamayadi.

Chuvalchangsimon o'simtaning to'plangan limfa tugunchalari (**noduli lymphoidei aggregati appendicis vermiformis**) chuvalchangsimon o'simtaning shilliq qavati va shilliq osti asosida a'zoning bor bo'yicha joylashadi. Ularning umumiy soni bola va o'smirlarda 600–800 ta bo'lib, chuvalchangsimon o'simtaning shilliq pardasining I sm yuzasiga o'rtacha 10–15 limfa tugunchalari to'plami to'g'ri keladi. Bitta to'plamning o'lchami 1–1,5 mm bo'lib, ular o'rtasida silliq mushak hujayralari, retikula va kollagen tolalar joylashgan. Tugunchalarning o'tkir uchlari chuvalchangsimon o'simtaning epiteliyiga qaragan. To'plangan limfa tugunchalari bir qator joylashmay 2–3 qator, turli chuqurlikda joylashadi. Ular yumaloq, oval, noksimon shakllarda uchraydi. Yuza joylashgan to'plamlar nisbatan yirik bo'ladi. Tugunchalarning limfoid to'qimasi retikula to'qimasi hamda unda joylashgan o'rta va kichik limfositlar, makroflaglardan iborat.

Chuvalchangsimon o'simtaning limfoid to'qimasini immunoglobulin (antitela) ishlab chiqaruvchi B-limfositlar hosil

bo'ladigan joy deb hisoblash mumkin. Chunki bu tizim butunlay yoki qisman shikastlanganda organizmning antitela ishlab chiqarish xususiyati yo'qoladi.

Yangi tug'ilgan chaqaloqda chuvalchangsimon o'simta devoridagi to'plangan limfa tugunchalari soni 150–200 ta, ko'ndalang o'lchamlari esa 0,5–1,25 mm bo'ladi. Bola 10 yoshdan oshganidan so'ng chuvalchangsimon o'simtaning shilliq osti asosida yog' hujayralari guruhi paydo bo'lib, kollagen va elastik tofalar ko'payadi. 16–18 yoshlarda to'plangan limfa tugunchalari soni kamayib, yog' to'qimasining hajmi ortadi.

Yonbosh ichakning to'plangan limfa tugunchalari (**noduli lymphoidei aggregati ileii**) yonbosh ichakning oxirgi qismi shilliq qavati va shilliq osti asosida joylashadi. Ular oval yoki yumaloq shakldagi yassi hosilalar shaklida ichakning ichaktutqich chekkasiga qarama-qarshi tomonda ichak bo'shlig'iga chiqib turadi. Bu sohada shilliq pardaning mushak qatlami uzilgan yoki butunlay bo'lmaydi. To'plangan limfa tugunchalari o'zining uzun o'lchami bilan ichakning bo'yiga yo'nalib, goho qiya yoki ko'ndalang joylashishi ham mumkin. To'plangan limfa tugunchalari joylashgan yerda ingichka ichakning halqasimon burmalari uzilgan bo'ladi. Ularning uzunligi 0,5–1,5 sm, kengligi 0,2–1,5 sm, ba'zan 3–5 sm gacha yetadi. To'plangan limfa tugunchalari soni ularning eng ko'p rivojlangan vaqtida (o'smirlik davrida) 33–80 ta. To'plangan limfa tugunchalari homila hayotining 4-oyida ingichka ichakning oxirgi qismida yosh limfoid hujayralarning yumaloq shakldagi to'plami holida ko'rinadi. 5 oylik homilada tugunchalar aylana va ovalsimon shaklga ega bo'lib, ularning o'lchamlari uzunligi 2, kengligi 0,2 sm, soni 5–21 ta.

Yangi tug'ilgan chaqaloqda to'plangan limfa tugunchalari hali shilliq parda ustiga turtib chiqmagan bo'lib, soni 30 ga yaqin bo'ladi. Emizikli davrda ular shilliq parda yuzasiga turtib chiqadi.

Immun tizimining periferik a'zolari

Murtaklar (**tonsillae**) til ildizi, tomoq va halqumning burun qismlarida halqa shaklida joylashib, ularga juft tanglay va nay, toq til va halqum murtaklari kiradi. Murtaklar tuzilishi jihatidan yetilgan limfoid to'qima yig'indisidan iborat bo'lib, uncha katta bo'lmagan zich hujayra massalari–limfoid tugunchalari bor.

Til murtagi (**tonsilla lingualis**) toq, til ildizining shilliq pardasini qoplagan ko'p qavatli yassi epiteliy ostida joylashgan limfoid

to'qimadan iborat. Til ildizining til murtagi joylashgan soha g'adir-budir bo'lib ko'rinadi. Kattaligi 3-4 mm keladigan do'mboqchalar o'rtasidagi chuqurchalarga shilliq bezlarining naychalari ochiladi.

Yangi tug'ilgan chaqaloqning til murtagida limfoid tugunchalarning soni homila hayotining oxirgi oylariga nisbatan ko'payadi. Bola hayotining birinchi oyida limfoid tugunchalarda o'lchamlari 1 mm bo'lgan ko'payish markazlari paydo bo'ladi. Keyinchalik to o'smirlik davrigacha ularning soni ko'payib boradi.

Tanglay murtagi (**tonsilla palatina**) juft, tanglay-til va tanglay-halqum ravoqlari o'rtasidagi murtak chuqurchasida joylashgan. Uning shakli biroz cho'zilgan bo'lib bodomga o'xshaydi. Tanglay murtagining eng katta uzunligi 13-28 mm, kengligi 14-22 mm. Murtakning ichki yuzasi ko'p qavatli yassi epiteliy bilan qoplangan bo'lib, tomoqning yon chegaralarini hosil qiladi. Bu yuzada 20 ga yaqin chuqurchalar bo'lib, ularga murtak kriptalari ochiladi. Murtakning tashqi yuzasini qoplagan biriktiruvchi to'qimali murtak kapsulasidan uning ichiga trabekulalar kirib bo'laklarga bo'ladi. Murtakning ichida limfoid to'qimaning zich to'plamlari - limfoid tugunchalar (follikulalar) joylashadi.

Yangi tug'ilgan chaqaloqda tanglay murtagi uncha katta bo'lmasa ham, og'iz bo'shlig'i ochilganida yaxshi ko'rinadi. Bola hayotining birinchi yilida uning o'lchamlari ikki marta kattalashib, bo'yiga 15 mm, eniga 12 mm ga yetadi. 8 - 13 yoshlarda o'zining eng katta hajmiga ega bo'ladi.

Halqum murtagi (**tonsilla pharyngea**) toq bo'lib, halqum gumbazi va orqa devori sohasida chap va o'ng eshituv naylarining halqum teshiklari o'rtasida joylashgan. Bu sohada 4-6 ta ko'ndalang burmalar bo'lib, ularning ichida halqum murtagining limfoid to'qimasi joylashadi. Goho bu burmalar pastga tomon osilib, burun to'sig'iga boradi va halqum bilan burun o'rtasini berkitib qo'yadi. Burmalarning erkin yuzalari ko'p qatorli kiprikli epiteliy bilan qoplangan. Ular ostida halqum murtagining diametri 0,8 mm gacha bo'lgan limfoid tugunchalari joylashgan.

Yangi tug'ilgan chaqaloqda halqum murtagi yaxshi bilinib, birinchi 2 oyda uning uzunligi 5-7 mm, kengligi 5-6 mm, qalinligi 3-4 mm bo'ladi. Emizikli davrda murtak tez o'sadi va unda limfoid tugunchalar hosil bo'ladi.

Nay murtagi (**tonsilla tubaria**) juft bo'lib, eshituv nayining halqum teshigi sohasida joylashgan shilliq parda ostida to'plangan

limfoid to'qimadan iborat. Uning shilliq pardasi ko'p qatorli kiprikli epiteliy bilan qoplangan.

Nay murtagi yangi tug'ilgan chaqaloqda yaxshi bilini, uzunligi 7–7.5 mm, kengligi 3–3.5 mm. Bola hayotining birinchi yilida unda limfoid tugunchalar va ko'payish markazlari paydo bo'ladi. Bu murtak bolalikning birinchi davrida eng katta hajmga ega bo'lib, balog'at va o'smirlilik davrlarida kichraya boradi.

Hazm va nafas a'zolari devoridagi yakka-yakka limfa tugunchalari (**noduli lymphoidei solitari**). Bu limfoid tugunchalar hazm a'zolari (halqum, qizilo'ngach, oshqozon, ingichka va yo'g'on ichak, o't pufagi), hamda nafas a'zolari (hiqildoq, tracheya, bosh, bo'lak va segment bronxlari) shilliq pardasi va shilliq osti asosida bo'ladi. Ular bir-biridan turli masofada va chuqurlikda joylashadi. Goho ular shilliq pardani qoplagan epiteliyga shunchalik yaqin joylashadiki, ular ustida shilliq parda tepacha hosil qiladi. Yuqorida ko'rsatilgan a'zolar shilliq pardasidagi limfoid tugunchalar miqdori juda ko'p. Bola va o'smirlar ingichka ichagi shilliq pardasida 15000 ga yaqin yakka-yakka limfa tugunchalari bo'ladi. O'n ikki barmoq ichak va och ichakning proksimal qismida shilliq pardaning 1 sm² yuzasiga kattalarda 30–35 ta yakka-yakka limfa tugunchalari to'g'ri keladi. Och ichakning distal qismida ularning soni 41–45 bo'lsa, yonbosh ichakda 35–40 ta.

Hiqildoqning shilliq pardasi ichida limfoid to'qima halqa shaklida joylashgan limfa tugunchalar shaklida bo'ladi. Limfoid to'qima hiqildoq usti tog'ayi orqa yuzasi, hiqildoq dahlizi, hiqildoq qorinchalari va cho'michsimon-hiqildoq usti burmalari shilliq pardasida yoyilgan shaklda joylashadi.

Yakka-yakka limfa tugunchalari yangi tug'ilgan chaqaloqda ancha zich joylashadi. Och ichakning boshlang'ich qismida 1 sm² maydonida 13–14 ta yakka-yakka limfa tugunchalari bo'lsa, uning oxirida 18–19 ta. Ularning o'lchamlari 0,2–0,3 mm. Bir yoshli bolada ingichka ichak shilliq pardasida ularning soni 20 taga, o'lchamlari esa 0,3–1 mm ga yetadi. 15 yoshda ularning soni yangi tug'ilgan chaqaloqqa nisbatan 2–3-marta ko'payadi.

Yangi tug'ilgan chaqaloq yo'g'on ichagi shilliq pardasining 4 sm² maydonida 3 dan 28 gacha yakka-yakka limfa tugunchalari, 2–3 yosh bolada ularning soni 60 taga yetadi.

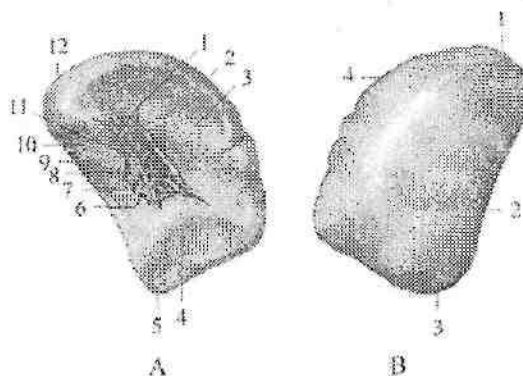
Yangi tug'ilgan chaqaloqning hiqildog'i shilliq pardasida (dahliz va hiqildoq qorinchalari sebasida) yakka-yakka limfa tugunchalari

yaxshi rivojlangan bo'lib, uning pastki qismida (boylam osti sohasida) bir yoshdan keyin vujudga keladi. Cho'michsimon-hiqildoq usti burmasida yakka-yakka limfa tugunchalari erta bolalik davrida paydo bo'ladi. Bola hayoti davomida yakka-yakka limfa tugunchalari soni sezilarli darajada ko'payadi va 10–11 yoshlarda ulaming soni yangi tug'ilgan chaqaloqqa nisbatan 1,5–2-marta ko'p bo'ladi.

Taloq

Taloq (**splen**) immun tizimining periferik a'zosi bo'lib, qonni katta qon aylanish doirasi magistral qon tomiri (aortadan) jigarga boradigan yo'lida joylashadi. Taloq qon shaklli elementlarini hosil qilishda va modda almashinuvida ishtirok etadi. U toq a'zo bo'lib, qorin bo'shlig'ida chap IX–XI qovurg'a sohasida joylashadi. Uning uzunligi katta odamlarda 10–14 sm, kengligi 6–10 sm, qalinligi 3–4 sm, og'irligi o'rtacha erkaklarda 192 g, ayollarda 153 g. U cho'zinchoq oval shaklida bo'lib, rangi to'q qizil, ushlab ko'rganda yumshoq. Taloqda (289-rasm) ikki: yuqori va tashqi tomonga qaragan silliq diafragma qaragan yuza (**facies diaphragmatica**) oldinga va ichki tomonga qaragan a'zolarga qaragan yuza (**facies visceralis**) tafovut qilinadi. A'zolarga qaragan yuzasida taloq darvozasi (**hilum splenicum**) joylashgan. Uning a'zolarga qaragan yuzasida qo'shni ichki a'zolar tegib turadigan qismlari bor. Taloq darvozasi oldida ko'ringan oshqozonga qaragan yuza (**facies gastrica**) oshqozonni tubiga tegib turadi. Taloq darvozasi orqasida joylashgan buyrakka qaragan yuza (**facies renalis**) chap buyrakning yuqori uchi va chap buyrak usti beziga, taloq darvozasidan pastda uning oldingi uchiga yaqin joylashgan chamber ichakka qaragan yuza (**facies colica**) chamber ichakning chap bukimasiga tegib turadi.

Taloqning diafragma qaragan yuzasini oshqozon yuzasidan ajratadigan ustki cheti (**margo superior**) o'tkir qirrali bo'lib, unda 2–3 ta ko'ndalang o'ymalar bor. Pastki cheti (**margo inferior**) esa to'ntoqroq. Taloqning orqa uchi (**extremitas posterior**) yumaloq, yuqoriga va orqaga qaragan. Oldingi uchi (**extremitas anterior**) o'tkir, oldinga yo'nalib, ko'ndalang chamber ichakdan yuqorida yotadi. Taloq qorinparda bilan har tomondan o'ralgan bo'lib, boylamlar vositasida oshqozon katta egriligi (**lig. gastrosplenicum**), chap buyrak (**lig. splenorenale**) va diafragma (**lig. phrenicosplenicum**) bilan birlashadi. Seroz pardaning ostida fibroz qavat (**tunica fibrosa**) yotadi.



289-rasm. Taloq.

A—a'zolarga qaragan yuzasi. 1—lig. gastrosplenicum; 2— margo superior; 3—facies gastrica; 4—facies colica; 5—extremitas anterior; 6—v. splenica; 7—a. splenica; 8—lig. splenorenale; 9—margo inferior; 10—facies renalis; 11—a. et v. gastricae breves; 12—extremitas posterior.

B—diaftagmaga qaragan yuzasi. 1—extremitas posterior; 2—margo inferior; 3—extremitas anterior; 4—margo superior.

Fibroz qavatdan taloqning ichiga tarkibida kollagen, retikulyar va elastik tolalari bo'lgan biriktiruvchi to'qimali taloq ichidagi to'siqlar (**trabeculae splenicae**) kiradi. To'siqlar o'rtasida taloqning yumshoq moddasi yoki pulpasi (**pulpa splenicae**) joylashgan.

Taloqda oq va qizil pulpa tafovut qilinadi. Qizil pulpa (**pulpa rubra**) venoz sinuslar oralig'ida joylashib eritrotsit, leykotsit, limfotsit va makrofaglar bilan to'la retikula to'qima to'rlaridan iborat. Oq pulpa (**pulpa alba**) taloqning limfa tugunchalaridan (**noduli lymphoidei splenici**) va limfositlar, hamda limfoid to'qimaning boshqa hujayralaridan tashkil topgan periarterial qinlardan iborat.

Taloqning limfa tugunchalari yumaloq shaklda bo'lib, ularning ichidan markaziy arteriya o'tadi. Limfa tugunchalari retikula to'qimasi to'ri ichida joylashgan limfositlardan iborat. Periarterial limfoid qinlar pulpada arteriyalar va taloqning markaziy arteriyalarining boshlanish qismi atrofini o'rab oladi. Taloqning oq pulpasi massasi taloq umumiy massasining 18,5–21% ini tashkil qilsa, qizil pulpa 82–85% ini tashkil qiladi.

Taloq kurtagi homila hayotining 5–6 haftasida, oshqozonning dorsal tutqichi ichida joylashgan mezenxima hujayralari to'plami

shaklida paydo bo'ladi. Homila taraqqiyotining 2–4-oylarida vena sinuslari, qon tomirlar va trabekulalar, bo'lajak limfa tugunchalari hosil qiluvchi limfotsitlar to'planishidan hosil bo'ladi. 4–5 oylarda arteriyalar atrofidagi periarterial limfoid qinlar paydo bo'la boshlaydi.

Yangi tug'ilgan chaqaloqda taloq yumaloq shaklda, bo'laklardan iborat. Uning o'rtacha og'irligi 9,5 g bo'lsa, oq pulpa a'zoni 5–10%, qizil pulpa 86% yaqin qismini, 3,5 % yaqin qismi esa zich tolali birlashtiruvchi to'qimadan iborat. Birinchi yilning oxirida taloqning og'irligi 24–28 g bo'lsa, 6 yoshda taloq og'irligi bir yoshga nisbatan 2-marta kattalashadi va 16–17 yoshda 165–171 g bo'ladi.

NERV TIZIMI HAQIDAGI ILM (NEUROLOGIA)

Umumiy ma'lumotlar

I.P. Pavlov ta'limoti bo'yicha organizm ayrim a'zolar yoki tizimlar yig'indisi bo'lmay, tashqi muhit bilan uzluksiz aloqada bo'lgan tirik umumlashgan tizimdir. Har bir tirik mavjudot tashqi muhitdan ma'lum ta'sirotdan oladi va unga mos javob qaytaradi. Bundan tashqari organizmda bo'layotgan modda almashinish jarayonlari ham o'z navbatida unga ma'lum bir ta'sir qiladi va organizm bunga javob qaytaradi. Ta'sirotdan tushayotgan soha bilan a'zo o'rtasidagi aloqa organizmda nerv tizimi vositasida bog'lanadi. Nerv tizimi tana qismlari va a'zolarining faoliyatini bir-biri bilan bog'lab bir butun tizimni hosil qiladi. Ikkinchi tomondan nerv tizimi organizm faoliyatini tashqi muhit bilan munosabatini boshqaradi.

Nerv tizimining vazifaviy-tarkibiy birligi–nerv hujayrasi bo'lib, u o'zidan chiqarayotgan o'siqlari bilan birga neyron deb ataladi.

Neyronlar o'lchami, shakli, o'siqlarining soni va uzunligiga qarab turli xil bo'ladi. O'siqlari tuzilishi va vazifasiga qarab aksonlar yoki neyrit va dendritlarga bo'linadi. Neyronlarning dendritlari ko'p sonli va shoxlangan bo'ladi. Ular tashqi va ichki muhit ta'sirini yoki boshqa neyronlardan kelayotgan impulsni nerv hujayrasi tanasiga o'tkazib beradi. Akson yoki neyritlar bitta bo'lib, nerv impulsini hujayra tanasidan boshqa neyronga yoki ish bajaruvchi a'zoga o'tkazib beradi. Tuzilishi, vazifasi va aloqasiga qarab neyronlar sezuvchi yoki retseptor, oraliq yoki assotsiativ va harakatlantiruvchi yoki effektor neyronlarga bo'linadi.

I. Sezuvchi neyronlarni dendritlarining uchlarida qabul qiluvchi apparat – retseptor joylashgan. Retseptor ta'sirotini qabul qilib, uni nerv impulsiga aylantiradi. Retseptorlar ma'lum bir ta'sirotini qabul qilishga moslashgan (mexanik, harorat, kimyoviy) bo'lib, tuzilishi har xil bo'ladi. Retseptorlarning joylashishiga qarab quyidagi turlarga bo'linadi:

1. Ekstrotseptorlar tashqi muhit ta'sirini qabul qiladi. Ular teri, shilliq pardalar va sezgi a'zolarida joylashgan.

2. Introtseptorlar organizmning ichki muhitida bo'ladigan kimyoviy o'zgarishlar, shuningdek to'qima va a'zolaridagi bosim o'zgarishlari ta'sirotlarini qabul qiladi.

3. Propriotseptorlar mushak, pay, boylam, fassiya, bo'g'im xaltasidagi ta'sirotlarni qabul qiladi.

II. Oraliq yoki assotsiativ neyron qo'zg'olishni sezuvchi neyron dan harakat neyroniga o'tkazib beradi. Bu neyronlar markaziy nerv tizimida joylashadi.

III. Effektor yoki harakatlantiruvchi neyronlarning tanalari markaziy nerv tizimida yoki vegetativ tugunlarda joylashgan. Ularning aksonlari ish bajaruvchi a'zolariga (ko'ndalang targ'il va silliq mushaklar va bezlarga) boradi.

Odamning nerv tizimi neyronlar yig'indisidan tashkil topgan bo'lib, ular o'zaro sinapslar vositasida qo'shiladi. Bitta neyronning oxirgi tolalari juda ko'p (10.000) neyron bilan qo'shilishi mumkin. Shu sababli bir joyda hosil bo'lgan nerv qo'zg'alishi juda ko'p neyronlarga o'tishi mumkin.

IM. Sechenov ta'biricha nerv tizimining faoliyati reflektor xarakterga ega. Refleks asosida reflektor yoyi yotadi. Reflektor yoyi nerv hujayralari zanjiridan iborat bo'lib, tarkibiga sezuvchi (afferent) va harakatlantiruvchi (efferent) neyronlar kiradi. Bular orqali nerv impulsi retseptordan ish bajaruvchi a'zolariga boradi. Nerv impulsi reflektor yoyida 120 m/sek tezlikda yuradi. Ko'p xollarda reflektor yoyi tarkibiga uchinchi (oraliq) neyron kirib, sezuvchi neyron bilan harakatlantiruvchi neyronni bir-biriga bog'lab turadi. Oddiy reflektor yoyi odatda ikki: afferent va efferent neyron dan iborat. Afferent neyronning tanasi markaziy nerv tizimidan tashqarida joylashib, orqa miya tuguni yoki bosh miya nervlari sezuvchi tugunlarining soxta unipolyar hujayralaridan iborat. Bu hujayralarning pereferik o'siqlari orqa miya nervlari yoki sezuvchi tolalari bo'lgan bosh miya nervlari

tarkibida yoʻnalib ularning uchlari retseptorni hosil qiladi. Ularning markaziy oʻsiqlari orqa miya nervlarining orqa sezuvchi ildizi va bosh miya nervlari tarkibida orqa yoki bosh miyaga kiradi. Sezuvchi hujayraning bu oʻsigʻi orqa miyaning kulrang moddasida yoki bosh miyaning harakatlantiruvchi oʻzagi efferent neyroni hujayralari bilan sinaps hosil qilib birikadi va nerv qoʻzgʻalishi harakatlantiruvchi neyronga oʻtadi. Harakatlantiruvchi neyron oʻsiqlari orqa miya nervlarining oldingi ildizi tarkibida ish bajaruvchi aʼzoga boradi. Odatda reflektor yoyi tarkibida afferent neyron bilan efferent neyron oʻrtasida oraliq neyron joylashadi.

Odaming bir butun nerv tizimi shartli ravishda odam organizmining ikki asosiy: oʻsimlik va hayvoniy aʼzolar qismlariga mos ravishda somatik va vegetativ yoki avtonom nerv tizimlariga boʻlinadi.

Somatik nerv tizimi koʻndalang targʻil mushaklar va terini innervatsiya qilib, organizmni tashqi muhit bilan bogʻlaydi.

Avtonom nerv tizimi ichki aʼzolarning silliq mushaklarini, bezlarni, yurak-qon tomirlar faoliyatini, aʼzo va toʻqimalarda modda almashinuvi jarayonini boshqaradi. Avtonom nerv tizimi oʻz navbatida ikki: simpatik va parasimpatik qismlarga boʻlinadi. Nerv tizimining somatik va vegetativ qismlarga boʻlinishi shartli ravishda, chunki organizmning butun hayoti nerv tizimining barcha qismlarini bosh miya poʻstlogʻi boshchiligida bir-biriga bogʻlanib qilgan faoliyatidan iborat. Shuning uchun birorta aʼzo faoliyatining oʻzgarishi boshqa aʼzolar faoliyatining oʻzgarishiga olib keladi. Masalan: jismoniy ish qilgan vaqtda mushaklarda modda almashinuvi kuchayadi va kislorodga talab oshadi. Bunga javoban reflektor ravishda oʻpka va yurakning faoliyati kuchayib, mushaklarga qon va kislorodning kelishi koʻpayadi.

Topografik nuqtai nazardan nerv tizimi markaziy va periferik qismlarga boʻlinadi. Markaziy qismiga bosh va orqa miya kirib, ular kulrang va oq moddalardan iborat. Kulrang modda nerv hujayralarining toʻplami, oq modda esa nerv oʻsiqlaridan tashkil topgan. Periferik qism tarkibiga nerv ildizlari, tugunlari, chigallar va nervlar kiradi.

Nerv tizimining filogenezi

Bir hujayrali sodda organizmlarda (amyoba) nerv tizimi boʻlmaydi. Ularda tashqi muhit bilan aloqa organizmning ichi va

tashqarisida joylashgan suyuqlik vositasida bo'ladi (gumoral boshqarish). Keyinchalik nerv tizimi hosil bo'lganidan so'ng, gumoral boshqarish uning ta'siriga o'tib, neyro-gumoral boshqarish paydo bo'ladi.

Nerv tizimi filogenezda bir nechta bosqichni o'tadi:

I-bosqich to'rsimon nerv tizimi. Bu bosqichda nerv tizimi (gidra) nerv hujayralaridan tashkil topgan bo'lib, ularning o'siqlari bir-biri bilan qo'shilib to'r hosil qiladi. Bunday hayvonlarda ikki xil hujayra: Ektodermada joylashgan retseptor hujayralar va ichkarida joylashgan effektor hujayralar tafovut qilinadi. Tanani qaysi joyiga ta'sir qilinsa ham, ichki hujayralar qo'zg'aladi va tirik organizm harakat qiladi.

II-bosqich tugunli nerv tizimi. Umurtqasiz hayvonlarda nerv hujayralar to'planib nerv tugunlarini hosil qiladi va «tugunli nerv tizimi» paydo bo'ladi. Nerv o'siqlarining to'planishidan nerv dastalari hosil bo'ladi. Bunda nerv o'siqlari ma'lum bir yo'nalishga ega bo'ladi. Nerv dastalari tugunlarni ikki yo'nalishda: ko'ndalangiga- segmentlar ichida, bo'yamasiga – har xil segmentlar o'rtasidagi tugunlarni bir-biriga qo'shib turadi. Shuning uchun ularning ma'lum nuqtalaridagi ta'sirot ma'lum segment sohasiga tarqaladi. Nerv tugunlari hayvonlarni bosh qismida ko'proq to'plangan bo'lib sezgi a'zolari bilan bog'lanadi.

III-bosqich naysimon nerv tizimi. Umurtqali hayvonlarda nerv hujayralari bir-biri bilan bog'lanib uzluksiz nerv tizimchasini hosil qiladi. Uning ichida bo'shlig'i bo'ladi. Bu bosqichda nerv tizimi bir xil segmentlardan iborat bo'lib, neyronlarning o'siqlari ma'lum bir segmentga tegishli sohaga tarqaydi.

Nerv tizimining taraqqiyoti

Odamning markaziy nerv tizimi pushtning tashqi varag'i ektodermadan taraqqiy etadi. Pusht tanasining dorsal qismlarida ektoderma hujayralari nerv (medullyar) plastinkani hosil qiladi. Dastlab u bir qavat hujayralardan iborat bo'lib, keyinchalik bu hujayralardan spongioblastlar (tayanch to'qima-neyroglayani hosil qiluvchi) va nerv hujayralarini hosil qiluvchi neyroblastlar takomillashadi. Medullyar plastinka hujayralarining ko'payishi uning turli qismlarida har xil bo'lgani uchun u bukilib medullyar egat hosil bo'ladi. Uning chekkalari o'sishi natijasida sekin-asta ko'tariladi va o'zaro birikib nerv nayini hosil qiladi. Nerv nayi birikish davrida uch

qavatdan iborat bo'lib, keyinchalik ichki qavatidan qorinchalar va orqa miya markaziy kanalini ichini qoplagan ependima qoplamasi, o'rta qavatdan miyaning kulrang moddasi hosil bo'ladi. Tashqi qavatda hujayralar bo'lmay miyaning oq moddasiga aylanadi. Nerv nayi markaziy nerv tizimining kurtagi bo'lib, uning orqa qismidan orqa miya taraqqiy etadi.

Nerv nayining oldingi qismi homila hayotining 3 haftasi oxirida kengayib, uchta birlamchi miya pufakchalarini hosil qiladi. Oldingi miya pufagi old tomonda oxirgi qatlam (*lamina terminalis*) vositasida yopiladi. Bu uchta birlamchi pufakchalardan oldingi va orqadagisi homila taraqqiyotining 2 oyida ikkiga bo'linadi va bir-biriga qo'shilgan beshta miya pufagi hosil bo'ladi. Bunda orqa miya pufagi (**rhombencephalon**) ko'ndalang egat yordamida uzunchoq miya (**myelencephalon**) va ortqi miya (**metencephalon**) pufaklariga bo'linadi.

O'rta miya pufagi (**mesencephalon**) o'zgarmaydi va o'z nomini saqlab qoladi. Oldingi miya pufagi (**prosencephalon**) ham oraliq miya (**diencephalon**) va oxirgi miya (**telencephalon**) pufaklariga bo'linadi. Hosil bo'lgan beshta miya pufaklari biri ketidan biri joylashadi. Dastlab uning devori yupqa bo'lib, bir qavat epiteliydan iborat. Tez orada miya pufakchalari o'sishida ma'lum bir o'zgarish kuzatiladi. Oldingi miya pufagi tez o'sib, bo'ylama egat yordamida o'ng va chap bosh miya yarim pallasiga bo'linadi. Bosh miya yarim pallasida orqa tomonga qarab o'sib, miyaning boshqa qismlari ustini qoplaydi. Bu orada bosh miya qismlari o'rtasida sagittal sathda uchta bukilma hosil bo'ladi. Birinchi tepa bukilmasi oxirgi va oraliq miya o'rtasida, ikkinchi esa bukilmasi ortqi miya pufagi bilan orqa miya o'rtasida, uchinchi esa ko'prikning o'rqa qismida bo'lib, oldinga qaragan. Keyingi davrlarda miya pufakchalari har xil o'zgarib, miyani alohida qismlarini hosil qiladi. Beshinchi miya pufagidan uzunchoq miya hosil bo'ladi.

Ortqi miya pufagidan rombsimon miya siqig'i (**isthmus rhombencephali**) ajrab chiqib, undan miyachaning ustki oyoqchasi va miyaning ustki chodiri hosil bo'ladi. Ortqi miyani ventral qismidan ko'priklar va dorsal qismidan miyacha hosil bo'ladi. Rombsimon miyaning umumiy bo'shlig'i IV qorinchaga aylanadi.

O'rta miya sohasidagi nerv nayi tekis o'sadi. Uning ventral qismidan bosh miyaning oyoqchasi, dorsal qismidan esa o'rta miyaning tomi plastinkasi hosil bo'ladi.

Oraliq miya pufagi lateral devori sezilarli darajada o'sib ko'ruv bo'tig'ini hosil qiladi. Oraliq miya pufagini yon devorlaridan yon tomonga ko'z pufakchalari o'sib chiqadi, orqa devoridan esa g'urrasimon bez (epifiz) taraqqiy etadi. Pastki devoridan kulrang tepalik, quyg'ich, hamda gipofizning orqa bo'lagi hosil bo'ladi. Oraliq miya pufagi bo'shlig'i III qorinchani hosil qiladi.

Oxirgi miya pufagi ikkiga bo'linganida, uning bo'shlig'i ham ikki qismga bo'linadi. Bosh miya yarim pallasi tez o'sib sekin-asta miyani o'zidan pastda joylashgan qismlarini ust va yon tomondan qoplaydi. Bosh miya yarim pallasi devorining notekis va tez o'sishi natijasida egatlar paydo bo'ladi.

Markaziy nerv tizimi


Orqa miya

Orqa miya (**medulla spinalis**) tashqi tomondan oldindan orqaga qarab biroz yassilangan silindr shaklidagi tizimcha ko'rinishiga ega (290-rasm). Uning ko'ndalang o'lchami kengroq. Orqa miya umurtqa kanali ichida joylashib, ensa suyagining katta teshigini pastki chekkasida bosh miyaga o'tib ketadi. Bu sohada orqa miyadan o'ng va chap birinchi orqa miya nervlarining ildizi chiqadi. Orqa miyaning pastki qismi torayib, orqa miya konusini (**conus medullaris**) hosil qilib I-II bel umurtqalari sohasida tugaydi. U pastga tomon ingichka oxirgi ipga (**filum terminale**) davom etadi. Oxirgi ipning 15 sm cha keladigan II dumg'aza umurtqasi sohasigacha joylashgan yuqori qismi tarkibida nerv to'qimasi bo'lib, uni oxirgi ipning orqa miya qismi (**pars spinalis filii terminalis**) deyiladi. Uning atrofida bel va dumg'aza nervlarining ildizlari joylashgan bo'lib, orqa miya qattiq pardasidan hosil bo'lgan yopiq qopcha bilan o'ralgan.

II dumg'aza umurtqasidan pastda oxirgi ipni 8 sm keladigan tashqi qismi joylashadi. U orqa miyani o'ragan uch qavat pardaning davomi bo'lgan biriktiruvchi to'qimadan iborat bo'lib, II dum umurtqasi suyak pardasiga birikib ketadi.

Orqa miyaning uzunligi katta yoshdagi odamlarda o'rta hisobda 43 sm (erkaklarda 45, ayollarda 41-42 sm), og'irligi 34-38 g yoki bosh miya og'irligining 2% teng. Uning kengligi bor bo'yiga bir xil bo'lmay, bo'yin va bel-dumg'aza qismlarida kengaygan. Bo'yin kengaymasi (**intumescencia cervicalis**) C_V-C_{VIII} va Th₁ segmentlari sohasida joylashgan. Bel-dumg'aza kengaymasi (**intumescencia**

lumbosacralis) L₄₋₅ va S₁₋₄ segmentlari sohasida loyashgan. Bu sohalar qoʻl va oyoqni innervatsiya qilishda ishtirok etgani uchun nerv hujayralari va tolalari soni koʻp boʻladi.



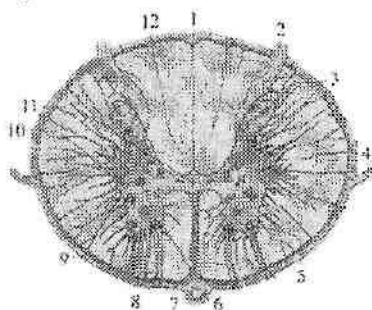
290-rasm. Orqa miyaning oldingi yuzasi.

1–pons; 2–sulcus preolivaris;

3–medulla oblongata; 4–pyramis medullae oblongatae; 5–intumescentia cervicalis; 6–funiculus anterior; 7–intumescentia lumbosacralis; 8–conus medullaris; 9–filum terminale; 10–fissura mediana anterior; 11–funiculus lateralis; 12–sul. anterolateralis; 13–decussatio pyramidum; 14–oliva; 15–sul. retroolivaris; 16–sulcus bulbopontinus; 17– sulcus basilaris.

Orqa miyaning oldingi yuzasidagi oldingi oʻrta yoriq (**fissura mediana anterior**) va orqa yuzasidagi orqa oʻrta egat (**sulcus medianus posterior**) uni ikki simmetrik boʻlakka ajratadi (291-rasm). Orqa miyaning har bir boʻlagi oldingi lateral egat (**sulcus anterolateralis**) va orqadagi lateral egat (**sulcus posterolateralis**) vositasida uchta: oldingi, yon va orqa tizimchalarga ajraladi. Lateral egatlardan orqa miya nervlarining oldingi va orqa ildizlari chiqadi.

Oldingi ildiz (**radix anterior**) orqa miyaning kulrang moddasini oldingi shoxida joylashgan harakatlantiruvchi hujayralarining o'siqlaridan iborat. Orqa ildizni (**radix posterior**) orqa miya tugunida (**ganglion spinale**) joylashgan soxta unipolyar hujayralarning markaziy o'siqlari hosil qiladi. Orqa miyaning bor bo'yiga 31 juft ildiz chiqadi. Ular umurtqalararo teshikning ichki tomonida o'zaro qo'shilib, 31 juft orqa miya nervining poyasini (**truncus nervi spinalis**) hosil qiladi. Orqa miyaning ikki juft (ikkita oldingi, ikkita orqadagi) ildizlari o'rtasidagi qismi segment deb ataladi. Orqa miyada 31 ta: 8 bo'yin, 12 ta ko'krak, 5 ta bel, 5 ta dumg'aza va 1 ta dum segmentlari tafovut qilinadi.



291-rasm. Orqa miyaning ko'ndalang kesimi.

1-sulcus medianus posterior; 2-radix posterior; 3-cornu posterius; 4-lig. denticulatum; 5-cornu anterius; 6-a. spinalis anterior; 7-fissura mediana anterior; 8-radix anterior; 9-pia mater spinalis; 10-cornu laterale; 11-canal centralis; 12-sul. intermedius posterior.

Amaliyotda orqa miya segmentlarini umurtqalarga nisbatan joylashuvini ma'lum bir ahamiyati bor. Orqa miyaning uzunligini umurtqa pog'onasi uzunligidan qisqa bo'lgani uchun, segmentlarni umurtqalarga nisbatan joylashuvida tafovut bor. Orqa miyaning yuqorigi bo'yin segmentlari o'ziga tegishli raqamli umurtqalarning tanasi sohasida joylashadi. Pastki bo'yin va yuqorigi ko'krak segmentlari bir umurtqa yuqori joylashsa, ko'krakning o'rta qismida bu farq 2 ta umurtqaga, ko'krakning pastki qismida esa 3 ta umurtqaga kattalashadi.

Orqa miyaning bel segmentlari X va XI ko'krak umurtqalari sohasida joylashsa, dumg'aza va dum segmentlari XII ko'krak va I bel umurtqalari sohasida yotadi.

Orqa miyani ko'ndalangiga kesib ko'rganimizda (291-rasm) u ikki xil: uning markazida uchayotgan kapalak yoki «H» harfiga o'xshab joylashgan kulrang modda va uni o'ragan oq moddadan iborat.

Kulrang moddani (**substantia grisea**) o'rtasida markaziy kanal (**canalis centralis**) joylashgan. U nerv nayining qoldiq bo'shlig'i bo'lib, ichida orqa miya suyuqligi oqadi. Uning yuqori uchi IV qorinchaga qo'shilsa, pastki uchi biroz kengayib, oxirgi qorinchani (**ventriculus terminalis**) hosil qiladi. Markaziy kanal ependima bilan qoplangan, uning atrofida markaziy dirildoqsimon modda (**substantia gelatinosa centralis**) joylashgan.

Kulrang modda markaziy kanalning o'ng va chap tomonlarida simmetrik joylashgan kulrang modda ustunlari (**columnae griseae**) hosil qiladi. Bu ustunlar markaziy kanalni oldingi va orqa tomonida oldingi va orqa kulrang bitishmalar vositasida birikkan. Har bir kulrang ustunda uning oldingi qismi – oldingi ustun (**columna anterior**) va orqa qismi – orqa ustun (**columna posterior**) bor. C_{VIII}, Th_{I-XII}, L_{I-II} va S_{II-IV} segmentlar sohasida yon ustun (**columna intermedia**) hosil bo'ladi.

Orqa miyaning ko'ndalang kesimida kulrang modda ustunlari ikki tomonda shoxlar shaklida bo'ladi. Unda keng oldingi shox (**cornu anterius**), nisbatan ingichka orqa shox (**cornu posterius**) va yon shox (**cornu laterale**) tafovut qilinadi.

Oldingi shoxda yirik harakatlantiruvchi hujayralar joylashgan. Oldingi shoxda joylashgan hujayralar quyidagi o'zaklarni: oldingi lateral o'zak (**nucleus anterolateralis**), oldingi o'zak (**nucleus anterior**), oldingi medial o'zak (**nucleus anteromedialis**), orqadagi lateral o'zak (**nucleus posterolateralis**), orqadagi medial o'zak (**nucleus posteromedialis**), markaziy o'zak (**nucleus centralis**) hamda qoshimcha va diafragma nervi o'zaklarni hosil qiladi.

Orqa shoxda mayda hujayralar to'plangan bo'lib, ularda orqa ildiz tarkibida yo'naluvchi orqa miya tuguni soxta unipolyar hujayralarining markaziy o'siqlari tugaydi. Orqa shox hujayralari oraliq neyronni hosil qiladi. Orqa shox hujayralarining asosiy qismini uning xususiy o'zagi (**nucleus proprius**) hujayralari hosil qiladi. Bundan tashqari orqa shoxda chetidagi o'zak (**nucleus marginalis**), dirildoqsimon modda (**substantia gelatinosa**) va boshqa o'zaklar bor.

Yon shoxda oraliqdagi lateral o'zak (**nucleus intermediolateralis**), oraliqdagi medial o'zak (**nucleus intermediomedialis**) va orqa ko'krak o'zagi (**nucleus thoracicus posterior**) va boshqa o'zaklar joylashgan.

Orqa miyaning oq moddasi (**substantia alba**) egatlar bilan uchta tizimchaga ajralgan. Oldingi tizimcha (**funiculus anterior**) oldingi o'rta yoriq bilan oldingi lateral egat o'rtasida joylashgan. Oq moddada oldingi o'rta yoriqni orqa tomonida oldingi oq bitishma (**commissura alba**) joylashgan. U o'ng va chap oldingi tizimchalarni biriktirib turadi.

Orqa tizimcha (**funiculus posterior**) orqadagi o'rta egat bilan orqadagi lateral egat o'rtasida joylashgan. Orqa tizimcha bo'yin va yuqori ko'krak segmentlari sohasida orqadagi oraliq egat (**sulcus intermedius posterior**) bilan ikki: nozik tutam (**fasciculus gracilis**) va ponasimon tutamga (**fasciculus cuneatus**) bo'linadi.

Yon tizimcha (**funiculus lateralis**) esa oldingi va orqa lateral egatlar o'rtasidagi oq moddadan iborat. Orqa miyaning oq moddasi nerv hujayralari o'siqlaridan iborat bo'lib, ular orqa miya o'tkazuv yo'llarini hosil qiladi.

Oldingi tizimchada asosan pastga yo'naluvchi: oldingi po'stloq-orqa miya yo'li, to'rsimon modda-orqa miya yo'li, oldingi orqa miya-ko'ruv bo'rtig'i yo'li, o'rta miya tomi va orqa miya orasidagi yo'l va dahliz-orqa miya yo'li o'tadi. Yon tizimcha tarkibida pastga tushuvchi va yuqoriga ko'tariluvchi: orqa miya va miyacha orasidagi oldingi va orqa yo'llar, po'stloq-orqa miya lateral yo'li, qizil o'zak va orqa miya orasidagi yo'l o'tadi.

Orqa tizimchada orqa miya bilan miya po'stlog'i o'rtasidagi propriotseptiv sezgi yo'li yo'nalgan bo'lib, bo'yin segmentlari sohasida nozik va ponasimon tutamlarga bo'linadi.

Yangi tug'ilgan bolada orqa iyani pastki chegarasi II yoki III-bel umurtqasi pastki qirrasida bo'lsa, bir yoshda I-II bel umurtqalari sohasiga yetadi va keyinchalik bu chegara o'zgarmaydi. Umurtqa pog'onasi va orqa miyaning uzunligi bir-biriga mos kelmasligi natijasida nervlar yo'nalishi o'zgaradi va bel, dumg'aza nervlaridan otning dumi (**cauda equina**) hosil bo'ladi. Taraqqiyot davrida orqa miyaning shakli ham o'zgaradi. Qo'l va oyoq kurtaklari o'sishi bilan birgalikda bo'yin va bel kengaymalari bola hayotining birinchi yilida ancha tez takomillashadi.

Yangi tug'ilgan chaqaloqda orqa miyaning uzunligi 14–16 sm bo'lib, 10 yoshda ikki barobar uzayadi. Orqa miyaning kengligi nisbatan sekin o'sib, 12 yoshda 2-marta kattalashadi va keyingi davrlarda o'zgarmaydi. Uning ko'krak segmentlari bel va dumg'asa qismlariga nisbatan tez o'sadi.

Yangi tugʻilgan chaqaloq orqa miyasi ogʻirligi 5,5 g boʻlib, bir yoshda 10 g, 7 yoshda 19 g va 20 yoshda 30 g boʻladi. Orqa miyaning markaziy kanali kattalarga nisbatan kengroq. Bola hayotining birinchi ikki yilida kulrang va oq moddalar massasi koʻpayishi bilan birga markaziy kanal torayadi.

Orqa miyaning taraqqiyoti

Orqa miya nerv nayining orqa qismidan taraqqiy etadi. Dastlabki davrda nerv nayini devori bir xil qalinlikka ega boʻladi. Keyinchalik uni lateral qismlari tez oʻsib kengaya boshlaydi. Oldingi va orqa devorlari oʻsishdan qolib, asta-sekin tez oʻsayotgan lateral devorlari ichiga botib kiradi. Natijada orqa va uzunchoq miyaning oldingi va orqa oʻrta egatlari paydo boʻladi.

Nerv nayi boʻshligʻining ich tomoni yon devorida uncha chuqur boʻlmagan boʻylama chegaralovchi egatlar paydo boʻlib, nerv nayining lateral qismlarini oldingi asosiy va orqa qanotsimon plastinkalarga ajratadi. Asosiy plastinkadan kulrang moddaning oldingi ustuni va uni oʻragan oq modda yoki harakatlantiruvchi neyronlarining oʻsiqlari rivojlanadi. Qanotsimon plastinkadan esa kulrang moddaning orqa ustuni oraliq neyronlar tanasi va ularni oʻragan oq modda yoki orqa tizimcha, sezuvchi neyronlarning oʻsiqlari rivojlanadi.

Nerv nayi bilan ektoderma oʻrtasida joylashgan medulyar taroqchadan nerv nayining birikish davrida ganglioz plastinka hosil boʻladi. Bu plastinka ikki simmetrik ganglioz bolishga boʻlinib, nerv nayini yon tomoniga suriladi. Keyinchalik undan orqa miya tuguni va bosh miya nervlarining sezuvchi tugunlari hosil boʻladi. Ganglioz bolish hujayralari shuningdek avtonom nerv tizimi periferik qismini hosil qiluvchi kurtak hamdir.

Orqa miya tugunida joylashgan neyroblastlar bipolyar hujayralar shaklida boʻladi. Ularning markaziy oʻsiqlari orqa miyaga kiradi va sezuvchi orqa ildizni hosil qiladi. Pereferik oʻsiqlari tashqariga yoʻnaladi va har xil turdagi retseptorlarni hosil qiladi.

Homila hayotining boshlangʻich davrlarida nerv nayi tananing bor boʻyiga choʻzilgan, keyinchalik uning kaudal qismi reduksiyaga uchraganidan soʻng boʻlajak orqa miyani pastki qismi asta-sekin torayadi va oxirgi ipni hosil qiladi. Homila taraqqiyotining boshlangʻich davrida orqa miya umurtqa kanalining bor boʻyiga

joylashgan bo'ladi. Uchinchi oydan boshlab orqa miyaning o'sishi umurtqa kanalidan orqada qola boshlaydi. 4 oylik homilada orqa miya I dumg'aza yoki V bel umurtqasi sohasida bo'lsa, 7 oylikda III – IV bel umurtqasiga yetadi. Yangi tug'ilgan bolada II yoki III – bel umurtqasi pastki qirrasida bo'lsa, bir yoshda I-II bel umurtqalari sohasiga yetadi va keyinchalik bu chegara o'zgarmaydi. Umurtqa pog'onasi va orqa miyaning uzunligi bir-biriga mos kelmasligi natijasida nervlar yo'nalishi o'zgaradi va bel, dumg'aza nervlaridan o'tning dumi (**cauda equina**) hosil bo'ladi. Taraqqiyot davrida orqa miyaning shakli ham o'zgaradi. Qo'l va oyoq kurtaklari o'sishi bilan birgalikda bo'yin va bel kengaymalari bola hayotining birinchi yilida ancha tez takomillashadi.

Bola hayoti davomida orqa miyaning oq va kulrang moddalari bir tekis o'smaydi. Agar kulrang moddaning hajmi 5-marta ko'paysa, oq modda 14-marta ko'payadi, chunki kulrang moddada joylashgan xususiy segmentar apparat o'z taraqqiyotini nerv yo'llariga nisbatan ilgariroq tugatadi.

Orqa miya pardalari

Orqa miya mezenximadan hosil bo'lgan uch qavat: tashqi qattiq parda, o'rta to'r parda va ichki yumshoq parda bilan o'ralgan.

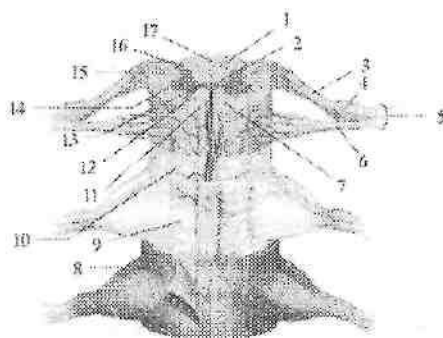
Orqa miyaning qattiq pardasi (**dura mater spinalis**) boshqa pardalarga nisbatan qalin bo'lib (292-rasm), orqa miyani va uning oldingi va orqa ildizlarini o'rab turadi.

U ikki varaqdan iborat. Uning tashqi varag'i umurtqa pog'onasini ichidan qoplagan suyak pardani hosil qiladi.

Ichki varag'i esa yuqorida katta teshik chekkasiga birikib, bosh miya qattiq pardasiga o'tib ketadi.

Pastda qattiq parda II–III dumg'aza umurtqalari sohasida yopiq qopchiq shaklida tugaydi va 8 sm uzunlikdagi oxirgi ipga davom etadi. Oxirgi ip II dum umurtqasigacha davom etib, suyak pardaga birikib ketadi. Umurtqa pog'onasini qoplagan suyak usti pardadan qattiq parda epidural bo'shliq (**spatium epidurale**) vositasida ajrab turadi. Bu bo'shliqda yog' to'qimasi bo'lgan yumshoq biriktiruvchi to'qima va umurtqa pog'onasining ichki vena chigallari joylashgan.

Qattiq parda zich tolali biriktiruvchi to'qimadan iborat bo'lib, qon tomir va nervlarga boy. Qattiq parda orqa miya ildizlari va nervlarini o'rab, umurtqalararo teshikka kirib suyak usti pardaga birikib ketadi.



292-rasm. Orqa miyaning pardalari. Old tomondan ko'rinishi.

1—funiculus posterior; 2—canalis centralis; 3—radix posterior; 4—ganglion sensorium nervi spinalis; 5—truncus nervi spinalis; 6—radix anterior; 7—funiculus anterior; 8—dura mater spinalis; 9—arachnoidea mater spinalis; 10—pia mater spinalis; 11—fissura mediana anterior; 12—cornu anterius; 13—commissura grisea; 14—cornu laterale; 15—funiculus lateralis; 16—cornu posterior; 17—sulcus medianus posterior.

Bundan tashqari orqa miyaning qattiq pardasidan chiquvchi ko'psonli fibroz tolalar umurtqa pog'onasining orqadagi bo'ylama boylamiga birikadi. Orqa miyaning qattiq pardasining ichki yuzasi to'rpardadan ingichka subdural bo'shliq (*spatium subdurale*) bilan ajrab turadi.

Yuqori tomonda bu bo'shliq kalladagi shu nomli bo'shliq bilan qo'shilsa, past tomonda II dumg'aza umurtqasi sohasida yopiq holatda tugaydi.

Orqa miyaning to'rpardasi (*arachnoidea mater spinalis*) yupqa plastinka ko'rinishiga ega (292-rasm). To'rparda qattiq pardaning ichida joylashib, u bilan umurtqalararo teshik sohasida birikadi. To'rparda ichida orqa miya, orqa miya ildizlari, o'tning dumi va orqa miya suyuqligini saqlab turuvchi qopni hosil qiladi. To'rparda yupqa, ammo pishiq. Uning asosini retikulyar biriktiruvchi to'qima hosil qiladi, qon tomirlari yo'q. To'rparda ostida joylashgan yumshoq pardadan to'rsimon parda ostidagi bo'shliq (*spatium subarachnoideum*) bilan ajrab turadi. Bu bo'shliqda orqa miya suyuqligi joylashadi. Yuqorida bu bo'shliq bosh miyaning shu nomdagi bo'shlig'iga o'tib ketadi. Pastga tomon to'rsimon parda ostidagi bo'shliq kengayib, orqa miya nervlari ildizlarini o'rab turadi va II dumg'aza umurtqasi sohasida tugaydi.

Orqa miyaning yumshoq pardasi (*pia mater spinalis*) orqa miyaga yopishib turadi (292-rasm). U kollogen tolalar va qon tomirlarga boy. Orqa miyaning to'rsimon parda ostidagi bo'shlig'i orqa miyani o'ng va chap tomondan ushlab turuvchi yumshoq parda qatlamlaridan hosil bo'lgan tishsimon boylam (**lig. denticulatum**) vositasida oldingi va orqa qismlarga bo'linadi. Bu qatlamlar bir tomondan orqa miyaning yon yuzasiga oldingi va orqa ildizlar o'tasiga biriksa, ikkinchi tomonda to'r pardaga, so'ngra u bilan birga qattiq pardaga birikadi va orqa miyani o'rta holatda ushlab turadi. Bu boylam boshlanishida yaxlit bo'lib, so'ng 20–30 ta tishga ajralib ketadi. Bu boylarning yuqorigi tishi katta teshik sohasida, pastkisi esa XII ko'krak va I bel nervlarining ildizlari sohasida joylashgan.

Orqa miya suyuqligi to'rsimon parda ostidagi bo'shliqda joylashgan bo'lib, miqdori 120–140 ml. U toza va tiniq suyuqlik bo'lib, solishtirma og'irligi 1,005 ga teng. Uning tarkibidagi tuzlar tarkibi qon plazmasi miqdoriga teng bo'lib, oqsil moddalar miqdori plazmadagidan 10-marta kam. Orqa miya suyuqligi mexanik ahamiyatga ega bo'lib, orqa miyani tashqi ta'sirotlardan saqlaydi va miya to'qimasi modda almashuvida ishtirok etadi.

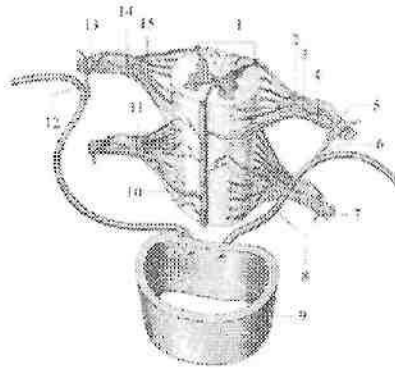
Orqa miyaning hamma pardasi yoshga qarab qalinlashadi va uzayadi. Orqa miyaning qattiq pardasi dumg'aza kanalida bola qancha yosh bo'lsa, shuncha past joylashgan. Yangi tug'ilgan chaqaloqda uning pastki uchi III–dumg'aza umurtqasiga to'g'ri keladi. Epi- va subdural bo'shliqlar yangi tug'ilgan chaqaloqda yaxshi ko'ringan bo'lib, yoshga qarab kattalashadi. Yangi tug'ilgan chaqaloqda subaraxnoidal bo'shliq hajmi 40 sm³. Bolalarda bu bo'shliq hajmi nisbatan tez kattalashib, 5 yoshda 60 sm³, 8 yoshda esa 100–140 sm³ ga yetadi.

Orqa miyaning qon bilan ta'minlanishi

Orqa miyaning qon bilan ta'minlanishda o'mrov osti arteriyasining umurtqa arteriyasi va bo'yinning chuqur tarmoqlari, shuningdek orqa qovurg'alararo, bel va dumg'azaning lateral arteriyasi tarmoqlari ishtirok etadi (293-rasm).

Umurtqa arteriyasidan orqa miyaning oldingi va orqa arteriyalari chiqadi. Orqa miyaning oldingi arteriyasi o'ng va chap umurtqa arteriyasidan boshlanadi. Orqa miyaning yuqori qismida ular qo'shilib, toq tomirni hosil qiladi va oldingi o'rta yorig' bo'ylab oxirgi ipgacha tushadi. Orqa miyaning orqa arteriyasi orqa lateral egatlar bo'ylab otning dumigacha tushadi.

Orqa qovurg'alararo, bel va dumg'azaning lateral arteriyasi tarmoqlari umurtqalararo teshik orqali umurtqa kanaliga kiradi. Ular orqa miyani yuzasida orqa miya arteriyalari bilan qo'shib ko'p sonly anastomozlar hosil qiladi. Bu anastomozlardan chiqqan ingichka tarmoqlar orqa miya moddasiga kirib, uni qon bilan ta'minlaydi. Orqa miyadan qon yig'uvchi venalar ichki umurtqa chigaliga quyiladi.



293-rasm.Orqa miyaning arteriyalari.

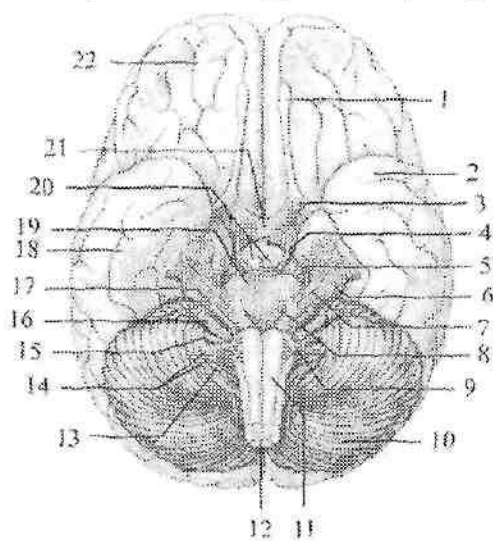
1—a. spinalis posterior dextra et sinistra; 2,15—r. radialis posterior; 3,14—r. radialis anterior; 4,11—a. medullaris segmentalis; 5,7,13—r. spinalis; 6,12—r. dorsalis; 8—a. intercostalis posterioris sinistra; 9—pars thoracica aortae; 10—a. spinalis anterior.

BOSH MIYA

Bosh miya uni o'ragan pardalari bilan birga kallaning miya qismi ichida joylashgan. Uning ustki yon yuzasi kalla gumbazi ichki yuzasiga mos ravishda gumbaz hosil qiladi. Pastki yuzasi kallaning ichki asosidagi chuqurchalarga mos murakkab relyefga ega. Bosh miyaning og'irligi katta odamlarda 1100 dan 2000 g gacha, o'rtacha: erkaklarda 1394, ayollarida 1245 g. Bosh miya uch yirik qismdan: bosh miya yarim pallasi, miyacha va bosh miya so'g'onidan iborat.

Bosh miya (*cerebrum*) markaziy nerv tizimining odamda kuchli taraqqiy etgan eng katta va faoliyat jihatidan ahamiyatga ega qismi. Bosh miyaning bo'ylama tirqishi (*fissura longitudinalis cerebri*) uni o'ng va chap yarim pallaga ajratadi. Yarim pallalar o'zaro qadoqsimon tana (*corpus callosum*) vositasida qo'shilgan. Yarim

pallalar orqa tomonda bosh miyaning ko'ndalang tirqishi (*fissura transversa cerebri*) vositasida miyachadan ajrab turadi. Bosh miya yarim pallasining ustki lateral yuzasida turli chuqurlikdagi bosh miyaning egallari (*sulci cerebri*) joylashgan. Chuqur egatlar yarim pallani bosh miyaning bo'laklariga (*lobi cerebri*) ajratsa, mayda egatlar bosh miyaning pushtalarini (*gyri cerebri*) chegaralaydi.



294-rasm. Bosh miyaning asosi va undan bosh miya nervlari ildizlarini chiqishi.

1—*bulbus olfactorius*; 2,18—*lobus temporalis*; 3—*n. opticus*; 4—*n. oculomotorius*; 5— *n. trochlearis*; 6—*radix sensoria n. trigemini*; 7—*radix motoria n. trigemini*; 8—*n. abducens*; 9— *n. hypoglossus*; 10—*cerebellum*; 11—*medulla oblongata*; 12—*medulla spinalis*; 13—*n. accessories*; 14—*n. vagus et radix cranialis n. accessories*; 15— *n. glossopharyngeus*; 16—*vestibulocochlearis*; 17—*n. facialis*; 19—*pons*; 20—*corpora mamillaria*; 21 — *chiasma opticus*; 22 — *lobus frontalis*.

Bosh miyaning ostki yuzasi yoki asosi (294-rasm) yarim palla, miyacha va bosh miya so'g'onning ventral qismlaridan hosil bo'lgan. Uning oldingi qismlarida peshona bo'lagining ostki yuzasida hidlov piyozchasi (*bulbus olfactorius*) joylashgan.

Uning ventral yuzasiga burun bo'shlig'idan g'alvirsimon suyakning ilma-teshik plastinkasidagi teshiklardan o'tuvchi 15–20 hid biluv ipchalari (*filia olfactoria*) I juft bosh miya nervi keladi. Hidlov piyozchasidan orqaga qarab hid biluv yo'li (*tractus olfactorius*) yo'naladi. Uning orqa qismlari kengayib hid biluv uchburchagini (*trigonum olfactorum*) hosil qiladi. Hid biluv uchburchagining orqa tomonida oldingi ilma-teshik modda (*substantia perforata anterior*) joylashib, bu teshiklar orqali miya ichiga arteriyalar kiradi. Ilma-teshik modda oralig'ida ko'ruv nervi kesishmasi (*chiasma opticum*) joylashgan. U ko'ruv nervi (*n. opticus*) II juft bosh miya nervi tolalaridan hosil bo'ladi. Ko'ruv nervi orqa tomonga ko'ruv trakti (*tractus opticus*) bo'lib davom etadi. Ko'ruv nervi kesishmasining orqa tomonida kulrang tepalik (*tuber cinereum*) yotadi. Uning pastki qismi torayib quyg'ichni (*infundibulum*) hosil qiladi. Quyg'ichning uchida gipofiz (*hypophysis*) turadi. Kulrang tepachaning orqa tomonida oq sharsimon shakldagi ikkita so'rg'ichsimon tana (*corpora mamillaria*) bor. So'rg'ichsimon tananing ikki yon tomonida bo'ylamasiga joylashgan ikkita yo'g'on oq to'sinlar singari bosh miyaning oyoqchalari (*pedunculi cerebri*) joylashgan. Ular o'rtasida oyoqchalar orasidagi chuqurcha (*fossa interpeduncularis*) bo'lib, uning tubini orqa ilma-teshik modda (*substantia perforata posterior*) hosil qiladi. Bu teshiklar orqali miya ichiga qon tomirlar kiradi. Bosh miya oyoqchalarining ichki yuzasidan III juft bosh miya nervi ko'zni harakatlantiruvchi nervning (*n. oculomotorius*) ildizi ko'rinadi.

Miya oyoqchalarining tashqi yuzasidan IV juft bosh miya nervi g'altak nervining (*n. trochlearis*) ildizi chiqadi. Miya oyoqchalari orqa tomonda ko'ndalang bolish shaklidagi ko'prikk (*pons*) borib taqalgan. Ko'priknining tashqi qismlari miyacha tomon yo'nalib, miyachaning o'rta oyoqchasini (*pedunculus cerebellaris medius*) hosil qiladi. Ko'prik bilan miyachaning o'rta oyoqchasi chegarasida V juft bosh miya nervi uch shoxli nervning (*n. trigeminus*) ildizi ko'rinadi.

Ko'prikdan pastda uzunchoq miyaning ventral qismi joylashgan. Unda o'zaro oldingi o'rta yoriq bilan ajralgan uzunchoq miyaning piramidasi (*pyramis medullae oblongatae*), ulardan tashqarida esa oliva (*oliva*) ko'rinadi. Ko'prik bilan piramidaning o'rtasidan VI juft bosh miya nervi uzoqlashtiruvchi nervning (*n. abducens*) ildizi chiqadi. Undan chekkaroqda miyachaning o'rta oyoqchasi bilan oliva

o'rtasidan ketma-ket joylashgan VII juft yuz nervi (*n. facialis*) va VIII juft dahliz-chig'anoq nervining (*n. vestibulocochlearis*) ildizi chiqadi.

Uzunchoq miyaning olivasi orqasidagi egatdan birin-ketin IX juft til-halqum nervi (*n. glossopharyngeus*), X juft adashgan nerv (*n. vagus*) va XI juft qo'shimcha nervning (*n. accessorius*) ildizlari chiqadi.

XII juft til osti nervining (*n. hypoglossus*) ildizi esa piramida bilan oliva o'rtasidagi egatdan chiqadi.

Yangi tug'ilgan chaqaloq bosh miyasi nisbatan katta bo'lib, yaxshi taraqqiy etmagan. Uning og'irligi o'rtacha og'il bolalarda 390g, qiz bolalarda 355g bo'lib, tana og'irligining 12–13% tashkil qiladi. Uning tashqi ko'rinishi kalla ichki yuzasiga mos. Yangi tug'ilgan chaqaloq miyasi kattalarnikiga nisbatan qisqa va keng. To'rt yoshgacha miya bo'yiga, eniga va balandligiga bir tekis o'sib, uning og'irligi bir yoshda 2-marta, 3–4 yoshda 3-marta oshadi. Bolalikning I davrida uning balandligi ancha tez kattalashadi. 7 yoshdan so'ng miya og'irligi sekin o'zgarib, 20 yoshda erkaklarda 1355 g, ayollarda 1220 g ni tashkil qiladi. Bu davrda katta odamning bosh miyasi qismlari yangi tug'ilgan chaqaloqqa nisbatan bosh miya yarim pallasi 4-marta, miya so'g'oni 6-marta, miyacha 7-marta, orqa miya esa 8–9-marta kattalashadi. Bosh miyani yarim pallasining ayrim qismlari bir xil o'smaydi. Peshona va tepa bo'laklari nisbatan tez o'ssa, eusa bo'lagi esa juda sekin o'sadi.

Bosh miya so'g'oni

Bosh miya so'g'oni (*truncus encephali*) tarkibiga uzunchoq miya, ko'prik va o'rta miya kiradi (295,296-rasm).

Uzunchoq miya

Uzunchoq miya (*medulla oblongata*) orqa miyaning bevosita davomi bo'lib, rombsimon miyaning pastki qismidir (295-rasm). Uning tashqi tuzilishi orqa miyaga, ichki tuzilishi bosh miyaga o'xshagani uchun *myelencephalon* deb ataladi. Uning pastki chegarasi katta teshik sohasida yoki I juft orqa miya nervi ildizining yuqori chekkasida. Yuqori chegarasi old yuzasida ko'prikning pastki chekkasida bo'lsa, orqa yuzasida to'rtinchi qorinchaning miya ipchalariga to'g'ri keladi. Uzunchoq miyaning yuqori qismlari kengayib piyozcha shaklini olgani uchun uni miya piyozchasi (*bulbus cerebri*) deb ham ataladi.

Uzunchoq miya eshituv va muvozanat a'zolari, hamda qon aylanish va nafas a'zolariga bog'liq bo'lgan jabra apparatlari bilan aloqada paydo bo'ladi. Shuning uchun unda muvozanat va harakatni muvofiqlashtirish, modda almashinuvini boshqaruvga aloqador bo'lgan kulrang o'zaklar joylashgan.

Uzunchoq miyaning uzunligi o'rtacha 2,5 sm. Unda oldingi, orqa va yon yuzalari tafovut qilinib, ular o'zaro egatlar yordamida ajralib turadi.

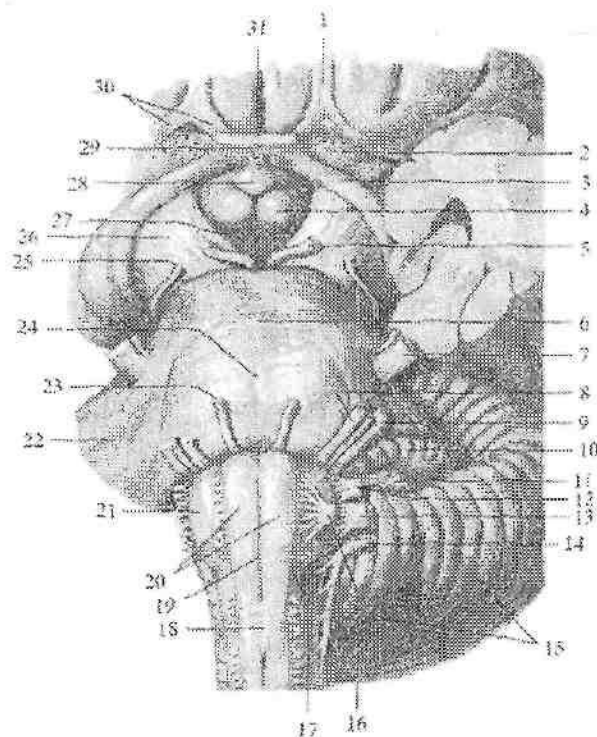
Bu egatlar orqa miya egatlarining davomi bo'lib, o'sha nomlar bilan ataladi. Uzunchoq miyaning oldingi yuzasidagi oldingi o'rtadagi yoriqni (*fissura mediana anterior*) ikki tomonida bo'rtib chiqqan uzunchoq miyaning piramidasi (*pyramis medullae oblongatae*) joylashgan (295-rasm). Piramidalar harakatlantiruvchi nerv tolalaridan iborat bo'lib, orqa miyaga o'tish joida qisman kesishib, piramida tolalarining kesishmasini (*decussatio pyramidum*) hosil qiladi. Kesishgan tolalar orqa miyaning yon tizimchasiga davom etadi. Kesishmagan tolalar orqa miyaning oldingi tizimchasi tarkibida yo'naladi.

Oldingi lateral egat (*sulcus anterolateralis*) piramidaning olivadan (*oliva*) ajratib turadi. Oliva tishsimon tuzilishga ega bo'lgan kulrang modda to'plami oliva o'zagining joylashshidan hosil bo'lgan. Bu egatdan til osti nervi ildizi chiqadi.

Uzunchoq miyaning dorsal yuzasida orqadagi o'rta egatning (*sulcus medianus posterior*) yon tomonlarida o'zaro orqadagi oraliq egat bilan bo'lingan orqa miyaning nozik va ponasimon tutamlari kengayib do'mboqchalar hosil qiladi.

Nozik o'zakning do'mboqchasi (*tuberculum gracile*) ichki, ponasimon o'zak do'mboqchasi (*tuberculum cuneatum*) tashqi tomonda joylashadi (296-rasm).

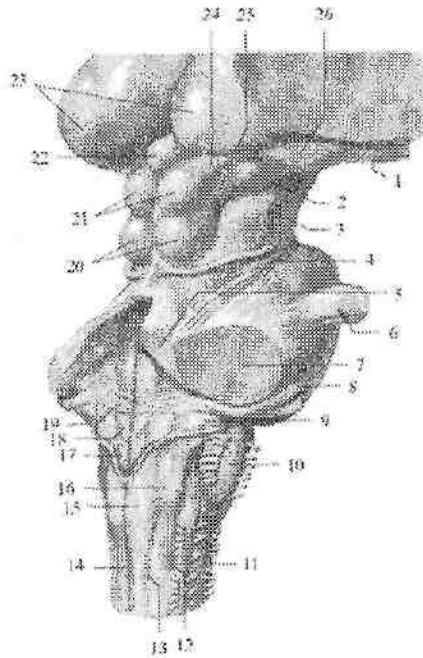
Orqadagi lateral egatdan (*sulcus posterolateralis*) IX, X, XI juft bosh miya nervlarining ildizi chiqadi. Yon tizimchaning dorsal qismi ponasimon va nozik dastalardan chiqayotgan tolalar bilan qo'shilib miyachaning pastki oyoqchasini (*pedunculus cerebellaris inferior*) hosil qiladi.



295 -rasm. Bosh miya so'g'onining oldingi yuzasi.

1—tractus olfactorius; 2—substantia perforata anterior; 3—tractus opticus; 4—corpus mamillare; 5—n. oculomotorius; 6—pons; 7—n. trigeminus; 8—n. facialis; 9—n. vestibulocochlearis; 10—flocculus; 11—plexus choroideus; 12—n. glossopharyngeus; 13—n. vagus; 14—n. accessorius; 15—cerebellum; 16—n. hypoglossus; 17—sulcus anterolateralis; 18—decussatio pyramidum; 19—fissura mediana anterior; 20—pyramis medullae oblongatae; 21—oliva; 22—pedunculus cerebellaris medius; 23—n. abducens; 24—sulcus basilaris; 25—n. trochlearis; 26—pedunculus cerebri; 27—substantia perforata posterior; 28—tuber cinereum; 29—infundibulum; 30—trigonum olfactori; 31—chiasma opticus.

Uzunchoq miya kesmada oq va kulrang moddalar to'plamidan iborat bo'ladi (297-rasm). Kulrang moddada muvozanat va harakatni muvofiqlashtirish, modda almashinuvi boshqaruviga aloqador bo'lgan kulrang o'zaklar joylashgan.



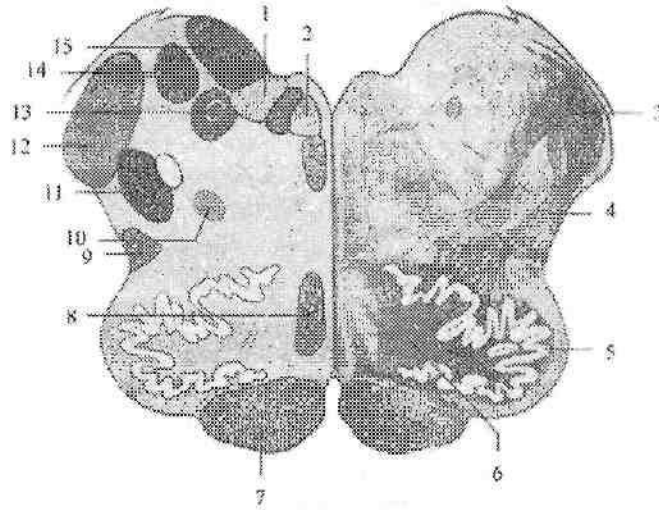
296-rasm. Bosh miya so'g'onining orqa yuzasi.

1-tractus opticus; 2-corpora geniculata mediale; 3-pedunculi cerebri; 4-n. trochlearis; 5-pedunculus cerebellaris superior; 6-n. trigeminus; 7-pedunculus cerebellaris media; 8-n. vestibulocochlearis; 9-pedunculus cerebellaris inferior; 10-oliva; 11-sulcus anterolateralis; 12-sulcus posterolateralis; 13-sulcus intermedius; 14-sulcus medianus posterior; 15-tuberculum gracile; 16-tuberculum cuneatum; 17-trigonum n. vagi; 18-trigonum n. hypoglossi; 19-stria medullaris; 20-colliculi inferior; 21-colliculi superior; 22-glandula pinealis; 23-thalamus; 24-brachium colliculi superioris; 25-brachium colliculi inferioris; 26-corpora geniculata laterale.

1. Yon tomonda joylashgan o'ng va chap pastki oliva o'zaklari (**nuclei olivaris inferiores**) miyachaning tishsimon o'zagi bilan bog'langan bo'lib, odamda muvozanatni boshqaruvchi oraliq o'zak hisoblanadi.

2. To'r formatsiya (**formatio reticularis**) bir-biri bilan chalkashib to'r hosil qilgan nerv tolalari va ular o'rtasida yotgan nerv o'zaklaridan iborat.

3. To'rt juft (IX–XII) bosh miya nervlarining o'zakkari.
4. Adashgan nerv o'zagi bilan bog'langan nafas olish va qon aylanish markazlari bor.



297-rasm. Uzunchoq miyaning ko'ndalang kesmasi.

1–nucleus posterior n.vagi; 2–nucleus nervi hypoglossi; 3–pedunculus cerebellaris inferior; 4–formatio reticularis; 5–nucleus olivaris inferiores; 6–hilum nuclei olivaris inferioris 7–tractus pyramidalis; 8–lemniscus medialis; 9–tractus spinoceribellaris anterior; 10–nucleus ambiguus; 11–nucleus spinalis nervi trigemini; 12–tractus spinoceribellaris posterior; 13–nuclei tractus solitarii; 14,15–nuclei nervi vestibulocochlearis.

Uzunchoq miyaning oq moddasi uzun va qisqa tolalardan iborat. Uzun tolalar uzunchoq miyani oldingi qismida pastga tushuvchi, harakatlantiruvchi piramida yo'lini hosil qiladi. Uning orqa lateral yuzasida yuqoriga ko'tariluvchi orqa miyani bosh miya yarim pallasi va miyacha bilan bog'lovchi sezuvchi yo'llar joylashadi. Orqa miya-po'stloq yo'li uzunchoq miya sohasida kesishib qovuzloq kesishmasini (*decussatio lemniscorum*) hosil qiladi.

Qisqa tolalar kulrang modda o'zakkari o'zaro bog'lab, shuningdek uzunchoq miyani bosh miya so'g'onining qo'shni qismlari bilan qo'shib turadi.

Yangi tugʻilgan chaqaloqda uzunchoq miya yuqori va gorizontal joylashgan. Uzunchoq miyaning piramidasi yaxshi taraqqiy etmagani uchun olivalar bir-biriga yaqin turadi. Nozik va ponasimon tutamlar bir-biridan aniq ajramagan. Bola hayotining birinchi yilida olivalar asta-sekin boʻrtiq shaklini oladi va yoshga qarab kattalashib boradi. Yangi tugʻilgan chaqaloqda uning uzunligi 8–9 mm, kengligi 4–5 mm, bir yoshda esa uzunligi 12–13 mm boʻladi. Erta bolalik davri soʻngida miya oʻtkazuv yoʻllari taraqqiyoti natijasida piramidalar kattalashib olivalar bir-biridan uzoqlashadi. Nozik va ponasimon tutamlar bir-biridan ajralib, nozik va ponasimon doʻmboqchalar paydo boʻladi. Uzunchoq miya oʻzaklari taraqqiyoti 7 yoshda tugaydi.

Ortqi miya

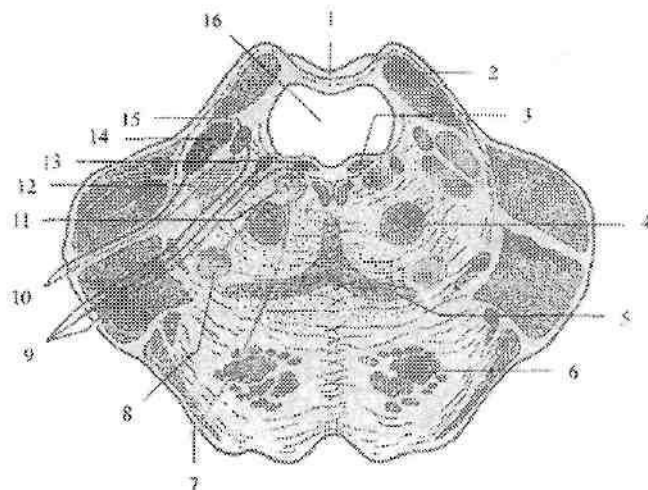
Ortqi miya (*metencephalon*) ikki qismdan: ventral joylashgan koʻprik va dorsal joylashgan miyachadan iborat. Ortqi miyaning qoldiq boʻshligʻi, uzunchoq miya bilan birgalikda IV qorinchani hosil qiladi.

Koʻprik

Koʻprik (*pons*) odamda yaxshi rivojlangan boʻlib, koʻndalang bolish shaklida (295-rasm). U yuqoridan miya oyoqchalari, pastdan esa uzunchoq miya bilan chegaralanadi. Uzunchoq miya bilan koʻprik oʻrtasida soʻgʻon-koʻprik egati (*sulcus bulbepontinus*) yotadi. Yon tomonga koʻprik torayib, miyachaning oʻrta oyoqchasiga (*pedunculus cerebellaris medius*) oʻtib ketadi. Koʻprikning tashqi chegarasini uch shoxli va yuz nervlari ildizlari oʻrtasidagi chiziq (*linea trigemenofacialis*) hosil qiladi.

Koʻprikning ventral yuzasi koʻndalang yoʻnalgan tolalardan iborat boʻlib, oʻrtasida asosidagi egat (*sulcus basillaris*) joylashgan, uning orqa yuzasi IV qorincha tubini hosil qilishda ishtirok etadi.

Koʻprikning koʻndalang kesmasi (298-rasm) markazida koʻndalang tolalar toʻplami – trapetsiyasimon tana (*corpus trapezoidum*) joylashgan. Uning tolalari oʻrtasida trapetsiyasimon tananing oʻzaklari (*nuclei corporis trapezoidi*) yotadi. Trapetsiyasimon tana koʻprikni orqa yoki koʻprikning yopqich qismi (*tegmentum pontis*) va oldingi koʻprikning asos qismga (*pars basillaris pontis*) ajratadi.



298-rasm. Ko'prikning ko'ndalang kesmasi.

1—velum medullare superius; 2—pedunculus cerebellaris superior; 3—fasciculus longitudinalis, dorsalis; 4—tractus tegmentalis centralis; 5—lemniscus medialis; 6—fibrae pontis longitudinales; 7—n. abducens; 8—nucleus nervi facialis; 9—n. facialis; 10—n. trigeminus; 11—nucleus nervi abducentis; 12—nucleus motorius nervi trigemini; 13—nucleus salivatorius superior; 14—nucleus principalis nervi trigemini; 15—nuclei tractus solitarii; 16—ventriculus quartus.

Ko'prikning asos qismi bo'ylama va ko'ndalang tolalar va ular o'rtasida joylashgan ko'prikning xususiy o'zaklaridan iborat. Ko'prikning bo'ylama tolalari po'stloq va orqa miya o'rtasidagi tolalar (**fibrae corticospinales**), ko'prikning po'stloq va o'zaklar orasidagi tolalari (**fibrae corticonuclearis pontis**), po'stloq va ko'prik orasidagi tolalar (**fibrae corticopontinae**), po'stloq-to'rsimon formatsiya (**fibrae corticoreticulares**), o'rta miya tomi va ko'prik orasidagi tolalardan (**fibrae tectopontinae**) iborat bo'lib, ular ko'prikning xususiy o'zaklarida tugaydi. Bu o'zak hujayralari tolalari ko'prik va miyacha orasidagi ko'ndalang tolalarni hosil qilib, miyachaning o'rta oyoqchasi tarkibida miyacha po'stlog'iga boradi.

Ko'prikning yopqich qismi oq moddasini ko'tariluvchi sezuvchi yo'llar: medial qovuzloq (**lemniscus medialis**), orqa miya va ko'ruv bo'rtig'i orasidagi tolalar (**fibrae spinothalamicae**), orqa miya-

miyacha oldingi yo'li (*tractus spinocerebellaris anterior*) va miya so'g'oni qismlari orasidagi yo'llar hosil qiladi.

Oq modda o'rtasida tort (V, VI, VII, VIII) juft bosh miya nervlarining o'zaklari va to'r formatsiya joylashgan.

Yangi tug'ilgan chaqaloqda ko'prik turk egari oldida yotadi. Erta bolalik davrida orqa tomonga surilib, 5 yoshda ensa suyagi qiyaligiga yetib boradi.

Yosh bolalarda piramida va miyacha o'tkazuv yo'llari yaxshi taraqqiy etmagani uchun uning hajmi kichik va o'zaklari bir-biriga yaqin joylashadi. 5-7 yoshlarda ko'prik tez taraqqiy etib kattalarnikiga o'xshash ko'rinishga ega bo'ladi.

Miyacha

Miyacha (*cerebellum*) ko'prik va uzunchoq miyani yuqori qismining orqa tomonida, orqa kalla chuqurchasida yotadi (294-rasm). Yuqori tomondan bosh miyaning ko'ndalang yorig'i (*fissura transversa cerebri*) miyachani bosh miya yarim pallasining ensa bo'lagidan ajratib turadi. Miyacha taraqqiyoti harakatni reflektor moslashtirish retseptorlari bilan bog'liq ravishda o'tadi va mushaklar qisqarishini muvofiqlashtirish markazi hisoblanadi. U ayrim mushaklarning murakkab faoliyatini bir-biriga bog'lab turadi va tana muvozanatini ta'minlaydi. Bundan tashqari unda avtonom nerv tizimi markazlari (qon tomirlar harakati refleksi, teri trofikasi, yaralarni bitish tezligi) joylashgan.

Miyachada ustki va pastki yuzalar tafovut qilinib, ular o'zaro chuqur ko'ndalang tirqish (*fissura horizontalis*) bilan ajrab turadi.

Pastki yuza o'rtasida miyachaning kichkina chuqurchasi (*vallecula cerebelli*) bo'lib, unga uzunchoq miyani orqa yuzasi tegib turadi. Miyachada ikkita miyacha yarimsharlari (*hemispherium cerebelli*) va ular o'rtasidagi miyachaning chuvalchangi (*vermis*) tafovut qilinadi. Miyacha yarimarimsharlari va chuvalchangning ustki va pastki yuzalari ko'plab ko'ndalang miyacha tirqishlari (*fissurae cerebelli*) vositasida uzun va ingichka miyacha yaproqlariga (*folia cerebelli*) ajragan.

Chuqur egatlar bilan ajragan pushtalar yig'indisi miyacha bo'lakchasini (*lobuli cerebelli*) hosil qiladi. Bo'laklardan alohidasini parcha (*floculus*) miyacha o'rta oyoqchasini ventral qismida yotadi. U parchaning oyoqchasi (*pedunculus flocculi*) yordamida miyacha

chugalchangi va tuguncha (**nodulus**) bilan birikadi. Miyacha miyaning boshqa qismlari bilan uch juft oyoqchalari vositasida birikadi. Miyacha oyoqchalari o'tkazuv yo'llar tolalaridan iborat. Miyachaning pastki oyoqchasi (**pedunculus cerebellaris inferior**) pastga tomon yo'nalib, miyachani uzunchoq miya bilan qo'shadi. Uning tarkibida orqa miya-miyacha orqa yo'li (**tractus spinocerebellaris posterior**) tolalari joylashadi. Miyachaning o'rta oyoqchasi (**pedunculus cerebellaris media**) juda qalin bo'lib, ko'prikkaga o'tib ketadi. Uning tarkibida ko'prik va miyacha orasidagi tolalar (**fibrae pontocerebellares**) joylashadi. Miyachaning ustki oyoqchasi (**pedunculus cerebellaris superior**) uni o'rta miya bilan qo'shib turadi. Uning tarkibida orqa miya-miyacha oldingi yo'li (**tractus spinocerebellaris anterior**) tolalari joylashadi.

Miyacha oq va kulrang moddadan iborat (299-rasm). Uning kulrang moddasi tashqi tomonida miyacha po'stlog'ini (**cortex cerebelli**) hosil qilsa, oq moddaning ichida to'rt juft miyacha o'zaklarini hosil qiladi. Miyacha po'stlog'i ancha sodda tuzilgan bo'lib, uch qavat nerv hujayralaridan iborat:

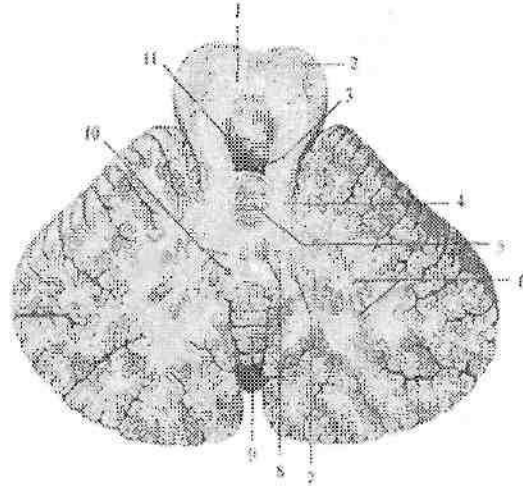
1. Molekulyar qavat (**stratum moleculare**) kam sonli mayda va savatsimon nerv hujayralaridan iborat.

2. Purkine hujayralari qavati (**stratum purkinjense**) bir qator joylashgan Purkine hujayralaridan iborat. Ularning dendritlari kuchli shoxlangan bo'lib, molekulyar qavatga yo'naladi. Aksonlari esa donali qavatdan o'tib oq moddaga tushadi.

3. Donali qavat (**stratum granulosum**) mayda nerv hujayralaridan iborat bo'lib, oq moddani yonida turadi.

Miyacha o'zaklaridan (299-rasm) biri chodir o'zagi (**nucleus fastigii**) chugalchangning oq moddasida joylashgan. U tana mushaklari faoliyatini boshqaradi.

Undan tashqariroqda joylashgan sharsimon o'zak (**nucleus globosus**), probkasimon o'zak (**nucleus emboliformis**) va chugalchang bo'yin hamda tana mushaklari faoliyatini boshqaradi. Miyacha yarim sharlarining o'rtasida joylashgan tishsimon o'zak (**nucleus dentatus**) va miyacha yarimsharlari po'stlog'i qo'l hamda oyoq mushaklari faoliyatini boshqaradi.



299-rasm Miyacha o'zakkari. Gorizontol kesma.

1— decussatio pedunculorum cerebellarum superiorum; 2— pedunculi cerebri; 3— velum medullare superius; 4 — pedunculus cerebellaris superior; 5 — lingula; 6 — nucleus dentatus; 7—nucleus emboliformis; 8— nucleus fastigii; 9—vermis; 10—nucleus globosus; 11—ventriculus quartus.

Miyacha to'rtinchi miya pufagining dorsal qismidan paydo bo'ladi. U o'ng va chap qanotsimon plastinkalardan hosil bo'lgan juft kurtaklardan taraqqiy etadi. Bu kurtaklar asta-sekin o'sib o'rta chiziqda o'zaro qo'shiladi va chivalchangni hosil qiladi. Uning yon tomonida esa miyacha yarimsharlari paydo bo'ladi. Homila hayotining 4–5 oylarida miyacha yuzasida pushtalar va egatlar hosil bo'ladi.

Yangi tug'ilgan chaqaloqda miyacha cho'zinchoq va kichik bo'lib, kattalarga nisbatan yuqori joylashgan bo'ladi. Uning og'irligi 20–23 g bo'lib, bosh miya og'irligining 5–6% teng. Ularda miyacha tirqishlari chuqur bo'lib, hayot daraxti yaxshi ko'rinmaydi. Chivalchang yarimsharlarga nisbatan yaxshi rivojlangan bo'ladi. Bola hayotining birinchi yilida miyacha tez o'sadi. Uning og'irligi 6 oyda 3-marta, bir yoshda esa 4-marta kattalashadi. Bola 6 yoshga to'lgunicha miyacha og'irligi o'g'il bolalarda 142–150 g, qiz bolalarda esa 135 g bo'ladi. Bolaning yoshi kattalashgani sari miyachaning oq moddasi kulrang moddaga nisbatan tez ko'payadi.

Homila davrida va bir yoshgacha bo'lgan bolada miyacha o'zaklari yaxshi taraqqiy etsa, bir yoshdan keyin nerv tolalari tez o'sadi. Miyachaning fishsimon o'zagi bir yoshgacha o'ng tomonda katta bo'lsa, keyingi davrlarda chap o'zak tez o'sib, hajm jihatidan kattalashadi.

Miyacha oyoqchalarining paydo bo'lishi va o'sishi ham bir xil emas. Miyachaning pastki oyoqchasi homila hayotining 4-5 oylarida zich tolalardan tuzilgan, uncha katta bo'lmagan yupqa dasta shaklida paydo bo'ladi. U bola hayotining birinchi yilida tez o'sadi. Keyingi davrlarda uning o'sishi sekinlashib, 7 yoshda kattalarnikiga o'xshash bo'ladi.

Miyachaning o'rta oyoqchasi homila hayotining 4 oyida yaxshi bilinmagan dasta shaklida paydo bo'ladi. Yangi tug'ilgan chaqaloqda uning kengligi 5,7 mm bo'lsa, emizikli davrda tez o'sib 2 yoshda 10 mm bo'ladi. Kattalarda esa 13,9 mm.

Miyachaning ustki oyoqchasi homilada yumaloq tizimcha shaklida bo'lib, uning o'sishi 7-9 yoshgacha davom etadi.

To'rtinchi qorincha

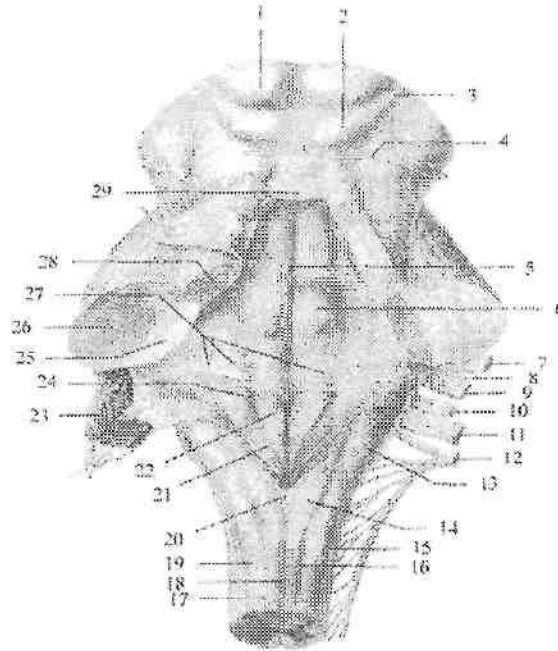
To'rtinchi qorincha (*ventriculus quartus*) rombsimon miya pufagining hosilasidir. Uning devorlari hosil bo'lishida uzunchoq miya, ko'prik, miyacha va rombsimon miya siqig'i ishtirok etadi. To'rtinchi qorincha shakl jihatidan chodir (palatka) ko'rinishiga ega. Uning tubini uzunchoq miya va ko'prikni orqa yuzasi hosil qilib, ko'rinishi rombga o'xshaydi. Shuning uchun uni rombsimon chuqurcha deb ataladi. Bu yuzada uzunchoq miya bilan ko'prik o'rtasida ko'ndalang yo'nalgan to'rtinchi qorinchaning miya ipchalari (*striae medullares ventriculi quarti*) joylashgan.

To'rtinchi qorinchaning tomi (*tegmen ventriculi quarti*) rombsimon chuqurcha ustida chodir (*fastigium*) shaklida joylashadi. Uning oldingi yuqori devorini miyachaning ustki oyoqchalari va ular o'rtasida tortilgan miyaning ustki chodiri (*velum medullare superius*) hosil qiladi.

To'rtinchi qorinchaning orqa devorini esa miyaning pastki chodiri (*velum medullare inferius*) hosil qiladi. Unga ichki tomondan IV qorinchaning qon tomirli asosi (*tela chorioidea*) tegib turadi. Tomirli asos IV qorinchaning qon tomir chigalini hosil qiladi.

Rombsimon chuqurchaning (*fossa rhomboidea*) yuqori tomonlarini miyachaning ustki oyoqchalari, pastki tomonlarini esa

miyachaning pastki oyoqhalari hosil qiladi (300-rasm). Uning pastki burchagida joylashgan toq o'rtaliqdagi teshik (**apertura mediana**) (Majandi teshigi) to'rtinchi qorinchani orqa miyaning markaziy kanaliga qo'shib turadi. Yuqori burchagidagi teshik orqali to'rtinchi qorincha miya suv yo'li vositasida III qorinchaga qo'shiladi.



300-rasm. Rombsimon chuqurcha.

1—colliculus superior; 2—colliculus inferior; 3—brachium colliculi inferioris; 4—n. trochlearis; 5—sulcus medianus; 6—colliculus facialis; 7—n. facialis; 8—n. intermedius; 9—n. vestibulocochlearis; 10—n. glossopharyngeus; 11—n. vagus; 12—n. accessorius; 13—tuberculum cuneatum; 14—tuberculum gracile; 15—sulcus posterolateralis; 16—fasciculus gracilis; 17—sulcus intermedius posterior; 18—sulcus medianus posterior; 19—fasciculus cuneatus; 20—obex; 21—trigonum nervi vagi; 22—trigonum nervi hypoglossi; 23—tela chorioidea ventriculi quarti; 24—sulcus limitans; 25—pedunculus cerebellaris inferior; 26—pedunculus cerebellaris medius; 27—striae medullaris ventriculi quarti; 28—pedunculus cerebellaris superior; 29—velum medullare superius.

Rombsimon chuqurchaning yon burchaklari lateral cho'ntak (**recessus lateralis**) hosil qiladi. Rombsimon chuqurchadagi juft lateral teshik (**apertura lateralis**) esa to'rtinchi qorinchani bosh miyaning to'rsimon parda ostidagi bo'shlig'iga qo'shib turadi. Rombsimon chuqurchaning o'rtasida ustki burchakdan pastki burchakkacha o'rta egat (**sulcus medianus**) joylashadi. Uning yon tomonlarida juft medial tepacha (**eminentia medialis**) joylashib, tashqi tomonidan chegaralovchi egat (**sulcus limitans**) bilan ajrab turadi.

Rombsimon chuqurchaning pastki qismida medial tepalik torayib, til osti nervining uchburchagiga (**trigonum nervi hypoglossi**) o'tib ketadi. Undan chetroqda adashgan nervning uchburchagi (**trigonum nervi vagi**) joylashgan. Rombsimon chuqurchaning pastki qismida havorang soha (**locus caeruleus**) va kulrang tasma (**taenia cinerea**), pastki burchagida esa yopqich (**obex**) ko'rinadi. Medial tepachaning yuqori ko'prik qismida yuz nervi tepaligi (**colliculus facialis**) bor.

Rombsimon chuqurchaning yon burchaklari sohasida dahlizchig'anoq nervi o'zaklari yotadigan dahliz maydoni (**area vestibularis**) joylashgan. Dahliz maydonidan o'rta egatga qarab yo'nalgan to'rtinchi qorinchaning miya ipchalari (**stria medullares ventriculi quarti**) rombsimon chuqurchani yuqori va pastki uchburchaklarga ajratadi. Rombsimon chuqurcha tubida bosh miya nervlarining o'zaklari (301-rasm) joylashadi. Sezuvchi o'zaklar rombsimon chuqurchada lateral, harakat o'zaklari medial, avtonom o'zaklar esa ularning o'rtasida joylashadi. Rombsimon chuqurchaning pastki uchburchagi sohasida, uzunchoq miyaning oq moddasi orasida IX–XII juft nervlarining o'zaklari simmetrik joylashadi.

XII juft, til osti nervining (**n. hypoglossus**) bitta harakatlantiruvchi o'zagi (**nucleus n. hypoglossi**) bo'lib, til osti uchburchagi ichida joylashgan.

XI juft, qo'shimcha nervning (**n. accessorius**) harakatlantiruvchi o'zagi (**nucleus nervi accessorii**) rombsimon chuqurchada ikki nervga qarashli o'zakdan lateral va pastroqda yotadi. Bu o'zak orqa miyaga tomon davom etib, uning yuqorigi 5–6 segmentlari sohasida oldingi shoxlarga yaqin joylashadi.

X juft, adashgan nervning (**n. vagus**) uchta o'zagi bor.

I. Ikki nervga qarashli o'zak (**nucleus ambiguus**) harakatlantiruvchi IX va X juft nervlar uchun umumiy bo'lib, rombsimon

chuqurchaning pastki bo'lagini lateral qismida to'rt formatsiya ichida joylashgan.

2. Yakka yo'lning o'zagi (**nucleus tractus solitarii**) – sezuvchi o'zak.

3. Adashgan nervning parasimptik orqa o'zagi (**nucleus posterior n. vagi**) adashgan nerv uchburchagi sohasida joylashadi.

IX juft, til-halqum nervining (**n. glossopharyngeus**) ham uchta o'zagi bor.

1. Uning harakatlantiruvchi ikki nervga qarashli o'zagi (**nucleus ambiguus**) IX–X nervlar uchun umumiy.

2. Yakka yo'lning o'zagi (**nucleus tractus solitarii**) – sezuvchi o'zak. 3. Parasimpatik, pastki so'lak ajratuvchi ozak (**nucleus salivatorius inferior**) uzunchoq miya olivasi bilan ikki nervga qarashli o'zak o'rtasida to'rt formatsiyada joylashgan.

Rombsimon chuqurchaning ustki uchburchagi sohasida, ko'priknig oq moddasi o'rtasida V– VIII juft bosh miya nervlarining o'zaklari joylashadi.

VIII juft, dahliz-chig'anoq nervi (**n. vestibulocochlearis**) o'zaklari ikki guruhga bo'linadi. Bu o'zaklar dahliz maydoni sohasida joylashadi. Ularning ikkitasi eshituv a'zosiga taaluqli.

1. Oldingi chig'anoq o'zagi (**nucleus cochlearis anterior**).

2. Orqa chig'anoq o'zagi (**nucleus cochlearis posterior**). Bu o'zaklarda spiral tugun neyronlarining o'siqlari tugaydi.

Vestibulyar o'zaklar to'rtta:

1. Medial dahliz o'zagi (**nucleus vestibularis medialis**) (Shvalbe o'zagi).

2. Lateral dahliz o'zagi (**nucleus vestibularis lateralis**) (Deyters o'zagi).

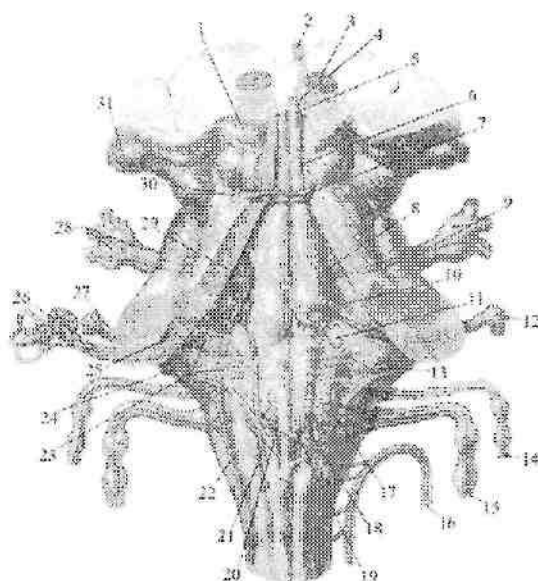
3. Ustki dahliz o'zagi (**nucleus vestibularis superior**) (Bexterev o'zagi).

4. Pastki dahliz o'zagi (**nucleus vestibularis inferior**) (Roller o'zagi). Bu o'zaklar parda labirintning muvozanat sohalaridan keluvchi impulsni qabul qiladi.

VII juft, yuz nervining (**n. facialis**) uchta o'zagi bor.

1. Yurik harakatlantiruvchi yuz nervining o'zagi (**nucleus nervi facialis**) ko'priknig to'rsimon formatsiyasi ichida yuz nervi tepaligidan chekkaroqda ancha chuqur joylashadi. Bu o'zak hujayralarining o'siqlari harakatlantiruvchi ildizni hosil qiladi. Sezuvchi va

parasimpatik o'zaklar VII juft tarkibiga qo'shilgan oraliq nerviga (**n. intermedius**) tegishli.



301-rasm. Rombsimon chuqurchada bosh miya nervlari o'zklarining joylashishi.

1–colliculus superior; 2–n. oculomotorius; 3–nucleus ruber; 4–nucleus n. oculomotorii; 5–nucleus n. oculomotorius accessorius; 6–nucleus n. trochlearis; 7 –n. trochlearis; 8–nucleus motorius n. trigemini; 9,28–n. trigemenus et ganglion trigemenale; 10–nucleus n. abducentis; 11–nucleus n. facialis; 12–ganglion geniculi nervi facialis; 13–nucleus salivatorii superior et inferior; 14–n. glossopharyngeus; 15–n. vagus; 16–n. accessorius; 17–nucleus ambiguus; 18,20–nucleus dorsalis nervi vagi; 19–nucleus nervi hypoglossi; 21–nucleus tractus solitarii; 22–nucleus spinalis n. trigemini; 23–nucleus vestibulares; 24–nucleus cochlearis posterior; 25–nucleus cochlearis anterior; 26–n. vestibulocochlearis; 27–n. facialis; 29–nucleus principalis n. trigemini; 30–nucleus mesencephalicus n. trigemini; 31–corpus geniculatum laterale.

2. Sezuvchi, yakka yo'lning o'zagi (**nucleus tractus solitarii**) VII, IX, X juft nervlar uchun umumiy bo'lib, rombsimon chuqurchani tubida til osti nervi uchburchagidan lateral joylashadi. Bu o'zak

hujayralari ko'prikning yopqich qismidan to orqa miyani I segmentigacha tarqalgan. Unda tam sezuvchi nerv tolalari tugaydi.

3. Yuqoridagi so'lak ajratuvchi o'zak (**nucleus salivatorius superior**) parasimpatik, ko'prikni to'rsimon formatsiyasi ichida harakatlantiruvchi o'zakdan biroz yuza va lateralroq yotadi.

VI juft, uzoqlashtiruvchi nervning (**n. abducens**) bitta harakatlantiruvchi o'zagi (**nucleus nervi abducentis**) yuz tepaligi ichida yotadi.

V juft, uch shoxli nervning (**n. trigeminus**) to'rtta o'zagi bor. Shundan ikkitasi rombsimon chuqurcha sohasida yotadi. Uch shoxli nervning harakat o'zagi (**nucleus motorius nervi trigemini**) rombsimon chuqurchaning yuqori qismida joylashadi. Sezuvchi o'zagi uchta. Undan uch shoxli nervning asosiy o'zagi (**nucleus principalis nervi trigemini**) harakatlantiruvchi o'zakdan lateralroq yotadi. Ikkinchi sezuvchi uch shoxli nervning orqa miya o'zagi (**nucleus spinalis nervus trigemini**) cho'zinchoq shaklda uzinchoq miyaning bor bo'yicha yotadi va orqa miyaning yuqori I-V segmentlarigacha boradi. Uchinchi sezuvchi uch shoxli nervning o'rta miyadagi o'zagi (**nucleus mesencephalicus nervi trigemini**) miya suv yoli yonida joylashgan.

O'rta miya

O'rta miya (**mesencephalon**) bosh miyaning nisbatan sodda tuzilishga ega qismi. U filogenezda ko'ruv va eshituv analizatorlarining ta'siri ostida rivojlanadi. Odamda oxirgi miya po'stlog'ida ko'ruv va eshituv markazlari paydo bo'lganidan so'ng, o'rta miyadagi markazlar po'stloq osti markazlari holatiga tushib qoladi. O'rta miyaning oldingi yuzasi yuqoridan (oldindan) ko'ruv yo'llari va so'rg'ichsimon tana, orqadan esa ko'prikning oldingi chekkasi bilan chegaralanadi (295-rasm). O'rta miyada uning taraqqiyoti bilan bog'liq bo'lgan quyidagilar joylashgan: 1. Po'stloq osti ko'ruv markazi va ko'z mushaklarini innervatsiya qiluvchi nerv o'zamlari.

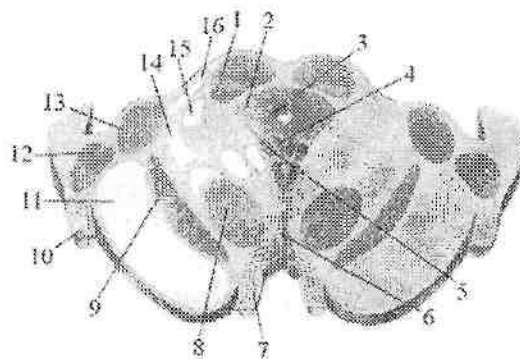
2. Po'stloq osti eshituv markazi.

3. Bosh miya po'stlog'ini orqa miya bilan bog'lovchi pastga tushuvchi va yuqoriga chiquvchi otkazuv yo'llari.

4. O'rta miyani bosh miyaning boshqa qismlari bilan bog'lovchi nerv tolalari. O'rta miya ikki asosiy qismdan: o'rta miyaning tomi va bosh miyaning oyoqchalaridan iborat.

O'rta miyaning tomi (**tectum mesencephali**) tomi plastinkasi (**lamina tecti**) yoki to'rt tepalikning plastinkasidan (**lamina quadrigemina**) iborat (296-rasm). U o'zaro to'g'ri burchak hosil qilib kesishgan bo'ylama va ko'ndalang egatlar bilan ajragan to'rt tepalikdan iborat.

Ikkita ustki tepalikda (**colliculus superior**) po'stloq osti ko'ruv markazi, ikkita pastki tepalikda (**colliculus inferior**) esa po'stloq osti eshituv markazi joylashgan. Ustki tepalik o'rtasidagi egatda g'urrasimon bez (**glandula pinealis**) engashib turadi. Har bir tepalikdan lateral tomonga qarab tepalik qo'lchalari yo'naladi. Ustki tepalik qo'lchasi (**brachium colliculi superioris**) lateral tizzasimon tanaga qarab yo'nalib, qisman ko'ruv yo'lga o'tib ketadi. Pastki tepalik qo'lchasi (**brachium colliculi inferioris**) medial tizzasimon tanaga yo'naladi.



302-rasm. O'rta miyaning ko'ndalang kesmasi.

1—colliculus superior; 2—substantia grisea centralis; 3—aqueductus mesencephali; 4—nucleus nervi oculomotorii; 5—nuclei accessorii nervi oculomotorii; 6—nuclei tegmentalis anteriores; 7—n. oculomotorius; 8—nucleus ruber; 9—substantia nigra; 10—tractus opticus; 11—pedunculus cerebri; 12—corpus geniculatum laterale; 13—corpus geniculatum mediale; 14—lemniscus medialis; 15—fibrae spinothalamicae; 16—brachium colliculi inferioris.

Bosh miyaning oyoqchalari (**pedunculi cerebri**) ko'prikning yuqori chekkasidan boshlanib, oldinga va lateral tomonga qarab yo'nalgan juft oq ustunchalar shaklida bo'lib, bosh miya yarim pallasi ichiga kirib ketadi. Ular o'rtasidagi chuqurlik oyoqchalar orasidagi chuqurcha (**fossa interpeduncularis**) deb ataladi.

Bu sohada orqa ilma teshik modda (**substantia perforata posterior**) va ko'zni harakatlanuvchi nerv egati (**sulcus nervi oculomotorii**) joylashadi.

O'rta miyaning kesmasida (302-rasm) bosh miya oyoqchasini qoramtir modda (**substantia nigra**) ikki qismga: orqa (dorsal) o'rta miya qoplamasi (**tegmentum mesencephali**) va oldingi (ventral) oyoqcha asosiga (**basis pedunculi**) ajratadi.

Qora modda miya oyoqchasining bor bo'yiga ko'prikdan to oraliq miyagacha cho'zilgan bo'lib, faoliyat jihatidan ekstrapiramida tizimiga kiradi. Uning hujayralari tarkibidagi melanin pigmenti qoramtir rang beradi.

Miya oyoqchasining qoplama qismida pastki tepalik sohasidan talamusgacha cho'zilgan cho'zinchoq shakldagi qizil o'zak (**nucleus ruber**) joylashgan (302-rasm).

O'rta miyaning suv yo'li (silviy suv yo'li – **aqueductus mesencephali**) uzunligi 1,5 sm keladigan tor naycha. Uning atrofida markaziy kulrang modda (**substantia grisea centralis**) joylashgan. Markaziy kulrang moddaning ichida, o'rta miyaning suv yo'li tubida III va IV juft bosh miya nervlarining o'zaktari joylashgan. Yuqorigi tepalik sohasida ko'zni harakatlantiruvchi nerv o'zagi (**nucleus nervi oculomotorii**) va ko'zni harakatlantiruvchi nervning qo'shimcha (yakubovich) o'zagi (**nuclei accessorii nervi oculomotorii**), pastki tepalik sohasida esa g'altak nervining o'zagi (**nucleus nervi trochlearis**) yotadi. Markaziy kulrang moddaning lateral qismlarida uch shoxli nervning o'rta miya o'zagi (**nucleus mesencephalicus nervi trigemini**) yotadi.

O'rta miyaning qoplamasidan afferent o'tkazuv yo'llari o'tadi.

Miya oyoqchasining asosi oq moddadan iborat bo'lib, undan harakatlantiruvchi o'tkazuv yo'llari o'tadi.

Miya oyoqchasining asos qismi bola tug'ilganidan keyin po'stloq bilan orqa miya, o'zaklar va miyacha o'rtasidagi yo'llar taraqqiyotiga bog'lanib o'sadi. Odamning bosh miyasi ontogenezida, uning filogenitik yangi qismi-bosh miyaning oyoqchasini asosi sezilarli o'zgarishga uchraydi. Miya oyoqchasining asosi bola tug'ilganidan keyin po'stloq bilan orqa miya, o'zaklar va miyacha o'rtasidagi yo'llar taraqqiyotiga bog'lanib o'sadi va o'rta miya tomiga bo'lgan nisbati o'zgaradi.

Qizil o'zak va uning aloqalari ekstrapiramida tizimi tarkibiga kirib, ontogenezda piramida tizimidan ilgariroq paydo bo'ladi. U yirik

va mayda hujayrali qismlardan iborat. Yirik hujayrali qism oldinroq paydo bo'lib, u impulslarni miyachadan miya so'g'oni va orqa miyaga o'tkazib beradi. Mayda hujayrali qismi keyinroq paydo bo'lib, impulslarni miyachadan po'stloq osti va po'stloqqa o'tkazib beradi.

Yangi tug'ilgan chaqaloqda qora moddada pigmenti bo'lmagan hujayra orolchalari bo'lib, ularda pigment 3-4 yoshlarda paydo bo'ladi va 16 yoshda u yuqori darajada takomillashadi.

O'rta miyaning kulrang o'zaklari bolalarda yaxshi rivojlangan bo'ladi. Silviy suv yo'li bola hayotining birinchi yilida keng bo'lib, keyinchalik asta-sekin torayadi. O'rta miyaning tomining (to'rt tepalik plastinkasi) taraqqiyoti ko'ruv va eshituv faoliyatlarining paydo bo'lishi va rivojlanishiga bog'liq.

Oraliq miya

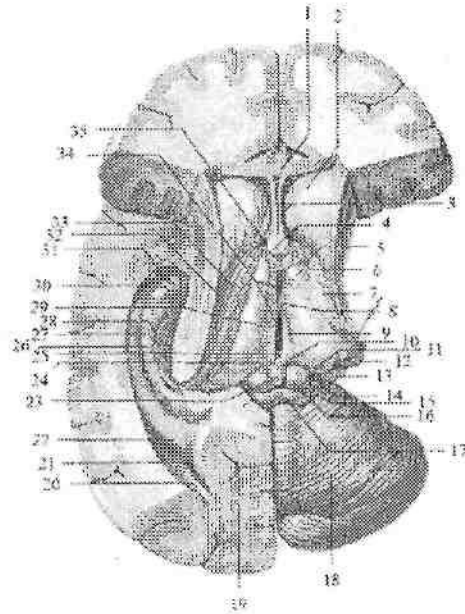
Oraliq miya (**diencephalon**) murakkab tuzilishga ega. U o'rta miya bilan oxirgi miya oralig'ida joylashgan. Taraqqiyoti va faoliyatiga ko'ra oraliq miya ikki qismdan:

1. Orqa (dorsal) filogenez nuqtai nazaridan yangi, afferent yo'llar markazi ko'ruv bo'rtig'i sohasi.

2. Oldingi (ventral) filogenez jihatidan eski, oliy vegetativ markaz bo'rtiq osti sohasidan iborat.

Ko'ruv bo'rtig'i sohasi (**thalamencephalon**) o'z navbatida ko'ruv bo'rtig'i, ko'ruv bo'rtig'ining orqa sohasi va ko'ruv bo'rtig'i usti sohasiga bo'linadi.

Ko'ruv bo'rtig'i (**talamus**) III qorinchaning ikki yon tomoniga joylashgan oval shakldagi kulrang modda to'plamidan iborat. (296,303-rasm). Uning oldingi uchi bo'rtig'ida 40 ga yaqin hujayralar to'plami (o'zaklar) bo'lib, ular o'zaro yupqa oq modda qatlami vositasida ajralib turadi. Ularning asosiylari ko'ruv bo'rtig'ining oldingi o'zagi (**nuclei anteriores thalami**), ko'ruv bo'rtig'ining medial o'zaklari (**nuclei mediales thalami**), ko'ruv bo'rtig'ining lateral o'zaklari (**nuclei laterales thalami**), ko'ruv bo'rtig'ining ventro-lateral o'zaklari (**nucleus ventrales laterales**) va ko'ruv bo'rtig'ining orqadagi o'zakari (**nucleus posteriores thalami**) dir. Ko'ruv bo'rtig'ining faoliyati juda muhimdir. U po'stloq osti sezuv markazi bo'lib, unda bosh miya po'stlog'iga boruvchi afferent yo'llar tugaydi. Oldingi o'zakda so'rg'ichsimon tanadan keluvchi va ko'ruv bo'rtig'ini hidlov sohasi bilan bog'lovchi



303-rasm. Ko'ruv bo'rtig'i sohasi.

1—corpus callosum; 2—caput nucleus caudati; 3—septum pellucidum; 4—columna fornicis; 5—tuberculum anterius thalami; 6—stria terminalis; 7—lamina affixa; 8—adhaesio intertalamica; 9—stria medullaris thalami; 1—trigonum habenulae; 11—pulvinar thalami; 12—corpus geniculatum laterale; 13—corpus geniculatum mediale; 14—brachium colliculi superioris; 15—brachium colliculi inferioris; 16—colliculus superior; 17—colliculus inferior; 18—cerebellum; 19—sulcus calcarinus; 20—cornu occipitalis ventriculi lateralis; 21—calcar avis; 22—trigonum collaterale; 23—glandula pinealis; 24—commissura habenularum; 25—commissura epithalamica; 26—hippocampus; 27—fimbria hippocampi; 28—gyrus dentatus; 29—v. interna cerebri; 30—cornu temporale ventriculi lateralis; 31—pes hippocampi; 32—v. thalamostriata superior; 33—plexus choroideus; 34—ventriculus tertius; 35—foramen interventriculare.

Vik-d-Azir yo'li tugasa, ventro-lateral o'zakda medial qovuzloq tugaydi.

Yostiqcha esa po'stloq osti ko'ruv markazi bo'lib, unda ko'ruv yo'li tolalari tugaydi.

Ko'ruv bo'rtig'ining orqa sohasi (**metathalamus**) juft lateral va medial tizzasimon tanalardan iborat. Tizzasimon tanalar cho'zinchoq oval shaklida bo'lib, o'rtta miya tomidagi tepaliklar bilan ularning

qo'lichalari vositasida bog'langan. Lateral tizzasimon tana (**corpus geniculatum laterale**) yuqorigi tepalik va yostiqcha bilan birgalikda po'stloq osti ko'ruv markazi, medial tizzasimon tana (**corpus geniculatum mediale**) pastki tepalik bilan birgalikda po'stloq osti eshituv markazi hisoblanadi.

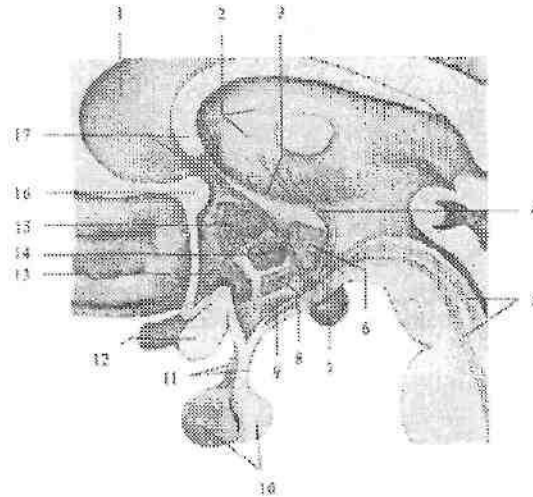
Ko'ruv bo'rtig'i usti sohasiga (**epithalamus**) g'urrasimon bez (**glandula pinealis**) kiradi (303-rasm). U yugancha (**habenula**) yordamida o'ng va chap ko'ruv bo'rtig'ining medial yuzasiga birikadi. Yuganchani o'ng va chap ko'ruv bo'rtig'ining mag'iz varaqlariga birikkan joyida uchburchaksimon kengayma yugancha uchburchagi (**trigonum habenulae**) hosil bo'ladi. Yuganchaning oldingi g'urrasimon bez birikkan qismi o'zaro yuganchalarning bitishmasini (**commisura habenularum**) hosil qiladi. G'urrasimon bezning old va past tomonidan ko'ndalang yo'nalgan tolalar-orqa bitishma (**commissura posterior**) yoki epitalamik bitishma (**commissura epithalamica**) joylashgan.

Bo'rtiq osti sohasi (**hypothalamus**) III qorinchaning tubini hosil qilishda ishtirok etadi (304-rasm). Uning tarkibiga ko'ruv nervlar kesishmasi, ko'ruv yo'li, kulrang do'mboq, quyg'ich, gipofiz va so'rg'ichsimon tana kiradi.

Bo'rtiq osti sohasi ikki: oldingi bo'rtiq osti sohasi (**regio hypothalamica anterior**) yoki ko'ruv qismi (**pars optica**) tarkibiga kulrang do'mboq, quyg'ich, gipofiz, ko'ruv nervlar kesishmasi va ko'ruv yo'li kiradi.

Orqa bo'rtiq osti sohasiga (**regio hypothalamica posterior**) yoki hidlov qismiga (**pars olfactoria**) so'rg'ichsimon tana, bo'rtiq osti sohasida (**regio subthalamica**) joylashgan Lyuis tanasi kiradi.

Gipotalamusda 30 dan ortiq o'zaklar bo'lib, ularning shakli va hajmi har xil. Ular joylashishiga qarab uch qismga: bo'rtiq osti sohasining oldingi, oralik va orqa maydoniga bo'linadi.



304-rasm. Bo'rtiq osti sohasi. Sagittal kesma.

1-septum pellucidum; 2-thalamus; 3-sulcus hypothalamicus; 4-fasciculus mamillothalamicus; 5-fasciculus mamillo tegmentalis; 6-nucleus posterior hypothalami; 7-corporis mamillare; 8-nucleus ventromedialis hypothalami; 9-nucleus arcuatus hypothalami; 10-hypophysis; 11-infundibulum; 12-chiasma opticum; 13-nucleus supraopticus; 14-nucleus dorsomedialis; 15-nucleus paraventricularis hypothalami; 16-commissura anterior; 17-fornix.

Gipotalamusning nerv hujayralari sekret ishlab chiqarish xususiyatiga ega bo'lib, neyrosekretor hujayralar deb ataladi. Ularning sekretini shu hujayralar tolalari orqali gipofizga boradi. Bu o'zaklarni gipotalamusning neyrosekretor o'zaklari deyiladi. Ularga gipotalamusning oldingi sohasida joylashgan ko'ruv bo'rtig'i ustidagi o'zak (**nucleus supraopticus**) va bo'rtiq osti sohasining qorincha atrofidagi o'zagi (**nucleus paraventricularis**) kiradi. Bu o'zaklar hujayralari o'siqlari gipotalamo-gipofizar dastani hosil qilib gipofizni orqa bo'lagida tugaydi. Gipotalamusni oraliq sohasida: ravoqsimon o'zak, bo'rtiq osti sohasining oldingi medial o'zagi, bo'rtiq osti sohasining dorsal o'zagi, quyg'ich o'zagi, kulrang tepalik o'zaklari joylashgan. Bo'rtiq ostining orqa hidlov sohasida joylashgan juft so'rg'ichsimon tana (**corpus mamillare**) diametri 0,5 sm keladigan yumaloq oq moddadan iborat. Oq moddaning ichida kulrang modda, so'rg'ichsimon tananing medial va lateral o'zaklari joylashgan.

Yangi tug'ilgan chaqaloq oraliq miyasi nisbatan yaxshi rivojlangan bo'ladi. Ko'ruv bo'rtigi bola 2 yoshga to'lgunicha tez o'sib, keyinchalik sekinlashadi. Uning kengligi 2 yoshda 3-marta, uzunligi esa 13 yoshda 2-marta kattalashadi, balandligi 40% o'sadi. Yangi tug'ilgan chaqaloqda medial o'zak yaxshi rivojlangan bo'lsa, lateral o'zak va yostiqcha bola tug'ilganidan keyin tez o'sadi.

Tizzasimon tanalar yangi tug'ilgan chaqaloqda yaxshi rivojlangan bo'lib, keyinchalik asta-sekin kattalashadi.

Yangi tug'ilgan bolada bo'rtiq osti sohasi o'zaklari hujayralari hali to'liq takomillashmagan bo'ladi. O'zaklarning taraqqiyoti va yetilishi har xil davrlarda tugaydi. Hid bilish faoliyati bilan bog'liq so'rg'ichsimon tana va Luis tanasi o'zaklarining rivojlanishi bola 3 yoshga to'lganida tugaydi. Kulrang do'mboq hujayralari 6 yoshlarda rivojlanadi. Bo'rtiq osti markaziy kulrang moddasining rivojlanishi balog'at davrida tugaydi.

Uchinchi qorincha

Uchinchi qorincha (*ventriculus tertius*) oraliq miyaning o'rtasida ingichka sagital yorig' shaklida joylashgan bo'lib 303-rasm), oltita devori tafovut qilinadi. Uning lateral devorini ko'ruv bo'rtig'ining medial yuzasi, hamda subtalamik sohaning hipotalamik egatdan (*sulcus hypothalamicus*) pastda joylashgan medial qismi hosil qiladi. Uchinchi qorinchaning oldingi devorini oxirgi yaproqcha (*lamina terminalis*), gumbaz ustunlari (*columna fornicis*) va oldingi bitishma (*commissura anterior*) hosil qiladi. Gumbaz ustunlari bilan ko'ruv bo'rtig'ining oldingi qismi o'rtasida qorinchalar orasidagi teshik (*foramen interventriculare*) joylashgan.

Uchinchi qorinchaning orqa devorini orqa bitishma (*commissura cerebri posterior*) va yuganchalar bitishmasi (*commissura habinularum*) chegaralaydi. Uning ostida o'rta miyaning suv yo'lini tirqishi yotadi. Orqa devorda ikkita chuqurcha: g'urrasimon bez ustidagi chuqurlik (*recessus suprapinealis*), hamda gurrasimon bez chuqurligi (*recessus pinealis*) bor. Uchinchi qorinchaning yuqori devorini qadoq tana va miya gumbazi ostida joylashgan uchinchi qorinchaning tomirli asosi (*tela choroidea ventriculi tertii*) va uni qoplagan epiteliyal qatlam (*lamina epithelialis*) hosil qiladi. Uchinchi qorinchaning pastki devorini esa bo'rtiq osti sohasi hosil qiladi. Bu yerda uchinchi qorincha: quyg'ich botig'i (*recessus infundibuli*) va supraoptik botiqlikni (*recessus supraopticus*) hosil qiladi.

Oxirgi miya

Oxirgi miya (**telencephalon**) oxirgi miya pufagining takomillashuvidan hosil bo'lib, miya qattiq pardasining bosh miya o'rog'i uni ikki yarim pallaga ajratadi. Bosh miya yarim pallasi bosh miyaning eng tez o'sadigan qismidir. Homilada bosh miya yarim pallasi asta-sekin o'sib, miyaning qolgan qismlarini xuddi plashga o'xshab o'rab oladi.

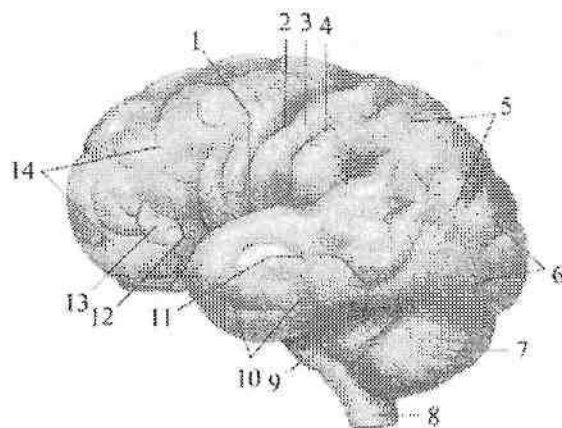
Homila hayotining ikkinchi oyi oxiri va uchinchi oyi boshida bosh miya yarim pallasining yon yuzasida chuqurcha paydo bo'ladi. Bu yer keyinchalik orolchaga aylanib ketadi. Bosh miyani boshqa qismlari o'sib orolchanning ustini yopadi va to'rt oylikda yon egat paydo bo'ladi. To'rt oydan keyin birlamchi egatlar paydo bo'la boshlaydi. Dastlab tepa-ensa va pix egatlari, so'ng qadoq tana, dengiz oti egati va yonlama egatlar paydo bo'ladi.

Oltinchi oyda markaziy egat, 7-8-oylarda esa qolgan ikkilamchi egatlar paydo bo'lib, bosh miyada odamga xos relef hosil bo'ladi. Bola tug'ilishidan avval (305-rasm) va hayotning birinchi haftalarida uchlamchi egatlar paydo bo'ladi.

Keyingi davrlarda bosh miya yarim pallasining yuzasi yangi egatlarni paydo bo'lishi va bor egatlarning chuqurlashuvi hisobga o'zgaradi.

Bosh miya yarim pallasining ayrim bo'laklari ontogenezda bir xil o'smaydi. Eng yosh hisoblangan peshona bo'lagi boshqalarga nisbatan tez o'sadi va hajmi jihatidan po'stloq umumiy yuzasining 29% tashkil qiladi. Katta yoshdagi odamlarda peshona bo'lagi og'irligi 450 g, tepa bo'lagi 251 g, chakka va ensa bo'laklari birgalikda 383 g tashkil qiladi.

Har bir bosh miyaning yarim pallasi quyidagi qismlardan iborat: 1.Plashch (**pallium**); 2.Hidlov miyasi (**rhinencephalon**); 3.Yon qorincha (**ventriculus lateralis**); 4.Bazal o'zaklar. Bosh miya yarim pallasining yuzasi har xil chuqurlikdagi va uzunlikdagi egatlar yordamida juda ko'p bosh miyaning pushtalarga bo'linadi. Bosh miyaning pushtasi (**gyrus cerebri**) deb ikkita egat o'rasida joylashgan miyaning ko'tarilib chiqqan qismiga aytiladi.



305-rasm. 9 oylik homilaning bosh miyasini ustki lateral yuzasi.

Chap tomondan ko'rinishi.

1-sulcus lateralis; 2-sulcus centralis; 3-gyrus postcentralis; 4-sulcus postcentralis; 5- lobus parietalis; 6- lobus occipitalis; 7- cerebellum; 8- medulla oblongata; 9-pons; 10-lobus temporalis; 11-sulcus temporalis superior; 12-pars triangularis; 13-pars opercularis; 14-lobus frontalis.

Miya egatlari uch guruhga bo'linadi. Birlamchi egatlar chuqur, doim uchraydi va ontogenezda erta paydo bo'ladi. Ikkilamchi egatlar ham doim uchraydi, ontogenezda kechroq paydo bo'ladi. Uchlamchi egatlar doimiy bo'lmay, turli shaklda uchraydi.

Bosh miya yarim pallasida tashqi tomondan 2-4 mm qalinlikdagi bosh miya po'stlog'i (**cortex cerebri**) bilan qoplangan. Har bir bosh miya yarim pallasida uchta: qavariq ustki lateral yuzasi (**facies superolateralis hemispherii cerebri**), yassi medial yuzasi (**facies medialis hemispherii cerebri**) va pastki yuzasi (**facies inferior hemispherii cerebri**) tafovut qilinadi.

Bosh miya yarim pallasining pastki yuzasi kalla asosining ichki yuzasiga mes murakkab tuzilishga ega. Bosh miya yarim pallasining chetlari uning yuzalarini bir-biridan ajratib turadi. Uning ustki lateral yuzasi medial yuzasidan ustki cheti (**margo superior**) bilan, medial yuzasi pastki yuzasidan pastki yuzasidagi medial cheti (**margo inferomedialis**) bilan, pastki yuzasi ustki lateral yuzasidan pastki yuzasidagi lateral cheti (**margo inferolateralis**) bilan ajralib turadi.

Bosh miya yarim pallasining oldinga va orqaga chiqqan qismlari

qutblar deb ataladi. Uchta: peshona qutbi (**polus frontalis**), ensa qutbi (**polus occipitalis**) va chakka qutbi (**polus temporalis**) tafovut qilinadi.

Har bir bosh miya yarim pallasi chuqur egatlar yordamida beshta: peshona, tepa, ensa, chakka bo'laklari va orolchaga bo'linadi.

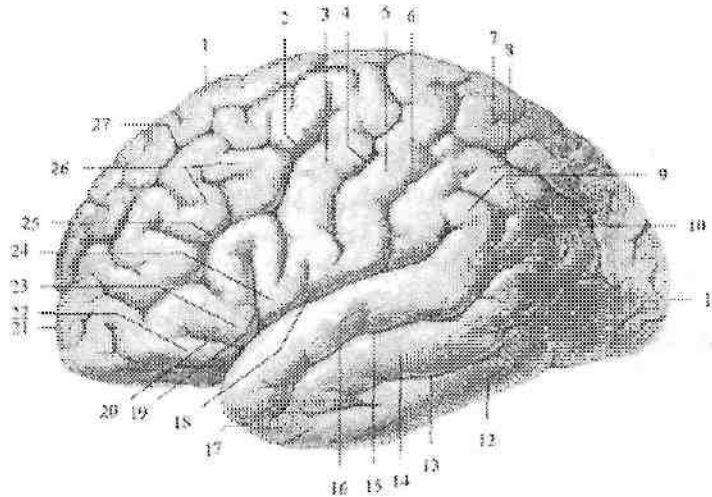
Bosh miya yarim pallasining ustki lateral yuzasida (306-rasm) frontal sathda joylashgan markaziy yoki Roland egati (**sulcus centralis**) peshona bo'lagini tepa bo'lagidan ajratib turadi. Bu egat yarim pallaning medial yuzasining yuqori qismidan boshlanib, yon egatgacha boradi. Tepa bo'lak ensa bo'lakdan medial yuzada joylashgan tepa-ensa egatidan (**sulcus parietooccipitales**) boshlanib, pastga tomon yo'nalgan shartli chiziq yordamida ajraladi. Chakka bo'lakni boshqa bo'laklardan lateral egat (**sulcus lateralis**) ajratib turadi.

Miya yarim pallasining peshona bo'lagi (**lobus frontalis**) old tomonda peshona qutbini (**polus anterior**) hosil qiladi (306-rasm). Peshona bo'lagida markaziy egatga paralel holda markaz oldi egati (**sulcus precentralis**) yotadi. Bu egat ko'pincha o'rtasida ikkita alohida qismga bo'linadi. Markaz oldi egatidan oldinga qarab ustki va pastki peshona egatlari (**sulcus frontalis superior et inferior**) yo'naladi. Bu egatlar peshona bo'lagining ustki lateral yuzasini pushtalarga ajratadi. Markaziy va markaz oldi egatlari o'rtasida markaz oldi pushtasi (**gyrus precentralis**) joylashadi. Ustki peshona egatidan yuqorida ustki peshona pushtasi (**gyrus frontalis superior**) yotadi. Ustki va pastki peshona egatlari o'rtasida o'rta peshona pushtasi (**gyrus frontalis medius**), pastki peshona egatidan pastda pastki peshona pushtasi (**gyrus frontalis inferior**) joylashgan. Pastki peshona pushtasini lateral egatdan kiruvchi ko'tariluvchi shox (**ramus ascendens**) va oldingi shox (**ramus anterior**) uchta mayda pushtaga ajratadi. Markaz oldi pushtasining pastki qismi bilan ko'tariluvchi shox o'rtasida joylashgan orolchani ustidan yopib turuvchi qobiq qismi (**pars opercularis**), ko'tariluvchi va oldingi shoxlar o'rtasidagi uchburchakli qismi (**pars triangularis**), oldingi shoxdan pastdagisi ko'z kosasi usti qismi (**pars orbitalis**) tafovut qilinadi.

Tepa bo'lagida (**lobus parietalis**) markaziy egatga paralel joylashgan markaz orqasidagi egat (**sulcus postcentralis**) bo'lib, ular o'rtasida markaz orqasidagi pushta (**gyrus postcentralis**) yotadi (306-rasm). Bu pushta yarimsharlarning medial yuzasiga davom etadi va

peshona bo'lagining markaz oldi pushtasiga qo'shilib markaz atrofidagi bo'lakchani (**lobulus paracentralis**) hosil qiladi. Markaz orqa egatidan orqaga yo'naluvchi tepa bo'lagining ichidagi egat (**sulcus intraparietalis**) tepa bo'lagini ustki va pastki tepa bo'lakchalariga (**lobulus parietales superior et inferior**) bo'ladi. Pastki tepa bo'lakchasi ikki pushtaga: lateral egatning uchini o'ragan qirg'oq usti pushtasi (**gyrus supramarginalis**) va ustki chakka egati uchini o'ragan burchakli pushtasiga (**gyrus angularis**) bo'linadi.

Ensa bo'lagi (**lobus occipitalis**) nisbatan kichik bo'lib, orqa tomonda ensa qutbi (**polus occipitalis**) bo'lib tugaydi (306-rasm). Ensa bo'lagining egat va pushtalari juda o'zgaruvchan bo'ladi.



306-rasm. Bosh miya yarim pallasining ustki lateral yuzasi egat va pushtalari.

1—gyrus frontalis superior; 2—sulcus precentralis; 3—gyrus precentralis; 4—sulcus centralis; 5—gyrus postcentralis; 6—sulcus postcentralis; 7—lobulus parietalis superior; 8—sulcus intraparietalis; 9—gyrus supramarginalis; 10—gyrus angularis; 11—polus occipitalis; 12—gyrus temporalis inferior; 13—sulcus temporalis inferior; 14—gyrus temporalis medius; 15—sulcus temporalis superior; 16—gyrus temporalis superior; 17—polus temporalis; 18—sulcus lateralis; 19—ramus ascendens; 20—ramus anterior; 21—polus frontalis; 22—pars orbitalis; 23—pars triangularis; 24—pars opercularis; 25—sulcus frontalis inferior; 26—gyrus frontalis medius; 27—sulcus frontalis superior.

Boshqalarga nisbatan tepa bo'lagining ichidagi egatining davomi bo'lgan ko'ndalang ensa egati (**sulcus occipitalis transversus**) yaxshi bilinadi.

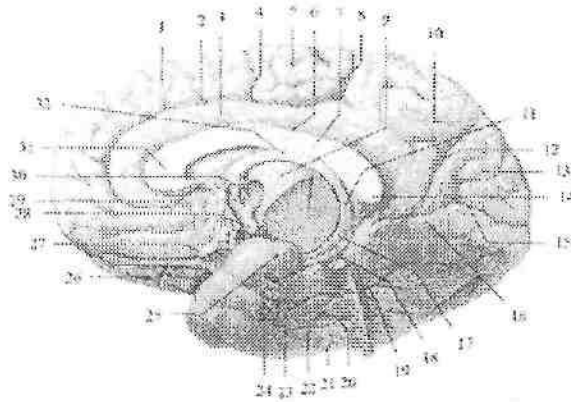
Chakka bo'lagining (**lobus temporalis**) oldingi qismi chakka qutbini (**polus temporalis**) hosil qiladi (306-rasm). Chakka bo'lagining ustki lateral yuzasida lateral egatga paralel joylashgan ustki va pastki chakka egatlari (**sulcus temporalis superior et sulcus temporalis inferior**) joylashgan. Lateral egat bilan ustki chakka egati o'rtasida ustki chakka pushtasi (**gyrus temporalis superior**) yotadi. O'rta chakka pushtasi (**gyrus temporalis medius**) ustki va pastki chakka egatlari o'rtasida joylashsa, pastki chakka pushtasi (**gyrus temporalis inferior**) yuqoridan pastki chakka egati bilan chegaralanadi.

Orolcha bo'lagi (**lobus insularis**) yon egatning tubida joylashgan bo'lib, uni ko'rish uchun peshona, tepa va chakka bo'laklarining yopqich (**operculum**) qismini olib tashlash kerak bo'ladi. Orolcha boshqa bo'laklardan chuqur orolchani halqasimon egati (**sulcus circularis insulae**) vositasida ajralib turadi. Orolchani markaziy egati (**sulcus centralis insulae**) uni ikki bo'lakka ajratadi. Orqa bo'lagida orolchani uzun pushtasi (**gyrus longus insulae**), oldingi bo'lagida esa orolchani katta pushtalari (**gyri breves insulae**) joylashgan. Orolchani oldingi pastki qismida egatlar bo'lmay uncha katta bo'lmagan orolcha ostomasi (**limen insulae**) bo'ladi.

Miya yarim pallasining medial yuzasini hosil qilishda orolchadan tashqari barcha bo'laklar ishtirok etadi (307-rasm). Bu yuzada joylashgan qadoq tana egati (**sulcus corporis collosi**) qadoqsimon tanani yarim pallaning boshqa qismlaridan ajratib turadi. Orqa tomonda bu egat qadoqsimon tana kengaymasini aylanib o'tib, pastga va oldinga tomon yo'nalib dengiz oti egatiga (**sulcus hippocampalis**) davom etadi.

Qadoq tana egatiga paralel yo'nalgan belbog' egati (**sulcus cinguli**) belbog' pushtasini (**gyrus cinguli**) chegaralab turadi. Qadoqsimon tana kengaymasi sohasida belbog' pushtasidan yarimsharlarning ustki chekkasiga tomon yuqoriga va orqaga qarab yo'nalgan chekkadagi shox (**ramus marginalis**) chiqadi. Qadoqsimon tana kengaymasidan orqa va past tomonda belbog' pushtasi torayib, belbog' pushtasining bo'g'izini (**isthmus gyri cinguli**) hosil qiladi. U pastga va oldinga yo'nalib, biroq kengaygan yuqoridan dengiz oti

egati bilan chegaralangan dengiz oti atrofidagi pushtaga (**gyrus parahippocampalis**) aylanib ketadi. Belbog' pushtasi, belbog' pushtasining bo'g'izi va dengiz oti pushtasi birlashib gumbaz shaklini oladi. Ularni qo'shib gumbaz pushtasi (**gyrus fornicatus**) deb ataladi. Dengiz oti egati ichida mayda ko'ndalang egatlar bilan bo'lingan kulrang hoshiya bo'lib, uni tishsimon pushta (**gyrus dentatus**) deyiladi.



307-rasm. Bosh miya yarim pallasining medial yuzasi.

1—gyrus frontalis superior; 2—sulcus cinguli 3—gyrus cinguli; 4—sulcus centralis; 5—lobulus paracentralis; 6—sulcus corporis callosi; 7—truncus corporis callosi; 8—ramus marginalis; 9—thalamus; 10—precuneus; 11—crus fornicis; 12—sulcus parietooccipitalis; 13—cuneus; 14—splenium corporis callosi; 15—sulcus calcarinus; 16—gyrus lingualis; 17—columna fornicis; 18—gyrus dentatus; 19—gyrus parahippocampalis; 20—sulcus occipitotemporalis; 21—gyrus occipitotemporalis lateralis; 22—gyrus occipitotemporalis medialis; 23—sulcus collateralis; 24—sulcus rhinalis; 25—uncus; 26—tractus olfactorius; 27—n. opticus; 28—corpus mamillaris; 29—rostrum corporis callosi; 30—columna fornicis; 31—genu corporis callosi; 32—corpus fornicis.

Bosh miya yarim pallasining medial yuzasining belbog' egati bilan ustki cheti o'rtasidagi soha peshona va tepa bo'laklariga taalluqli. Markaziy egatning oldingi qismida ustki peshona pushtasi joylashsa, markaziy egat bilan chekkadagi shox o'rtasida markaz atrofidai bo'lakcha (**lobulus paracentralis**) joylashgan.

Chekkadagi shox bilan tepa-ensa egati (**sulcus parietooccipitalis**) o'rtasida pona oldi sohasi (**precuneus**) yotadi.

Bosh miya yarim pallasini medial yuzaning ensa sohasida tepa-ensa egati bilan o'tkir burchak hosil qilib qo'shilgan pix egati (**sulcus calcarinus**) bo'lib, ular o'rtasida uchburchak shaklda pona (**cuneus**) joylashgan. Pix egati ostida tilsimon pushtasi (**gyrus lingualis**) joylashgan bo'lib, uni past tomondan yonlama egat (**sulcus collateralis**) chegaralaydi.

Bosh miya yarim pallasining ostki yuzasining oldingi qismlarini peshona bo'lagi hosil qiladi. Bu yerda bosh miyaning bo'ylama tirqishiga paralel joylashgan hid biluv egati (**sulcus olfactorius**) bo'lib, unda hidlov piyozchasi va hidlov yo'li yotadi. Bosh miyaning bo'ylama tirqishi va hidlov egati o'rtasida to'g'ri pushta (**gyrus rectus**) joylashgan. Peshona bo'lagining hidlov egatidan tashqarida joylashgan sohasi uncha chuqur bo'lmagan ko'z kosasi sohasidagi egatlar (**sulci orbitales**) bilan bir nechta o'zgaruvchan ko'z kosasi sohasidagi pushtalarga (**gyri orbitales**) bo'linadi.

Bosh miya yarim pallasining ostki yuzasini orqa qismida yonlama egatning oldingi uchi sohasida burun egati (**sulcus rhinalis**) bo'lib, u ilmoqni (**uncus**) tashqi tomondan chegaralab turadi. Yonlama egatdan tashqarida medial ensa-chakka pushtasi (**gyrus occipitotemporalis medialis**) yotadi. Bu pushtani tashqi tomondan lateral ensa-chakka egati (**sulcus occipitotemporalis lateralis**) chegaralaydi. Undan tashqarida esa lateral ensa-chakka pushtasi (**gyrus occipitotemporalis lateralis**) joylashgan.

Bosh miyaning limbik tizimi tarkibiga quyidagi hosilalar kiradi: hid bilish nervining so'g'oni (**bulbus olfactorius**), hid bilish yo'li, hid bilish uchburchagi, oldingi ilma-teshik modda, belbog' pushtasi, dengiz oti pushtasi, tishsimon pushta.

7 yoshgacha bo'lgan davrda yarim pallalar relyefi murakkablashib boradi. Egatlar uzayib chuqurlashadi va shoxlanadi. Pushtalar kengayib qalinlashadi. Asosiy egatlardan chiqayotgan va alohida uchlamchi egatlar soni ko'payadi. Yarim pallaning umumiy yuzasi 9–10 oylarda 2-marta, 9 yoshda 3–4-marta kattalashadi.

Bosh miya po'stlog'i

Bosh miya po'stlog'i (**cortex cerebri**) miya yarim pallasining ustidan qoplagan kulrang modda qatlami bo'lib, juda murakkab hayotiy vazifani bajaradi. U organizmning hamma qismlari va tashqi muhitdan nerv yo'llari va sezgi a'zolari orqali kelayotgan ta'sirotlarni qabul qiladi, ularni tahlil qilib, bir-biriga bog'laydi (sintez). Buning

natijasida odam organizmi tashqi muhit ta'siriga moslashish xususiyatiga ega bo'ladi.

Odamning bosh miya po'stlog'i juda yaxshi taraqqiy etgan 6 qavat nerv hujayralaridan iborat. Uning qalinligi bosh miya yarim pallasining turli qismlarida har xil 1,25 mm dan 4 mm, ba'zi yerlarda 6 mm gacha. Eng qalin po'stloq markaz oldi, markaz orqa pushtalari va markaz yon bo'lakchasi sohasida bo'ladi. Bosh miya pushtalarining ustki qismida po'stloq qalin, bosh miyaning egatarida esa yupqa bo'ladi. Bosh miya po'stlog'i 9-14 mld. nerv hujayralarining yig'indisidan iborat bo'lib, ular orasida nerv tolalari ham bor. Nerv tolalarining massasi po'stloq umumiy massasining 26/27 qismini tashkil qiladi. Bosh miya po'stlog'ining umumiy massasi 581 g, umumiy hajmi 560 sm³. Agar bosh miya po'stlog'i nerv hujayralarining tanasini ajratsak, uning umumiy hajmi 20 sm³, og'irligi 21 g bo'ladi.

Bosh miya po'stlog'i qadimgi (**paleocortex**) va yangi po'stloqqa (**neocortex**) bo'linadi. Qadimgi po'stloqqa hid bilish miyasi po'stlog'i kirib, har xil tuzilishga ega ilki qismga: qadimgi po'stloq (**paleocortex**) va eski po'stloqqa (**archicortex**) bo'linadi. Qadimgi po'stloqqa peshona bo'lagining **bulbus olfactorius** ga yaqin turgan qismi kirib judda sodda tuzilishga ega bo'lib, qavatlariga bo'linmagan. Eski po'stloq ancha murakkab tuzilishga ega, ammo unda nerv hujayralari kam bo'ladi. Eski po'stloq 2-3 qavatga bo'lingan. Unga dengiz oti, tishsimon, gumbaz pushtasi va uning ilmog'ini kulrang moddalari kiradi.

Yangi po'stloqqa odamning bosh miya yarim pallasi po'stlog'i kirib, juda yaxshi taraqqiy etgan 6 qavatdan iborat. Bu qavatlar o'zaro tarkibiga kiruvchi hujayralarning shakli bilan farq qiladi (308-rasm).


1. Molekulyar hujayradan tashkil topgan qatlam (**lamina molecularis**) yumshoq parda ostida joylashgan. U asosan bir-biri bilan zich to'r kabi to'qilib ketgan nerv tolalari va ular o'rtasida joylashgan kam sonli mayda nerv hujayralaridan iborat.

2. Donador hujayradan tashkil topgan tashqi qatlam (**lamina granularis externa**) juda ko'p yumaloq va uchburchak shakldagi hujayralar alohida-alohida donachalardek tarqoq holda joylashgan.

3. Piramidasiimon hujayradan tashkil topgan tashqi qatlam (**lamina pyramidalis externa**). Bu qavatda kichik va o'rta kattalikdagi piramida hujayralari tarqoq holda joylashgan.

4. Donador hujayradan tashkil topgan ichki qatlam (**lamina granularis interna**) xuddi ikkinchi qavat singari tarqoq joylangan mayda hujayralardan iborat.

5. Piramidasimon hujayradan tashkil topgan ichki qatlam (**lamina pyramidalis interna**). Bu qavatda kichik piramida hujayralardan tashqari, yirik Bets piramida hujayralari bo'lib, ular markaz oldi pushtasi va markaz yon bo'lagida uchraydi.



308-rasm. Bosh miya po'stloq'ining tuzilishi.

1—lamina molecularis; 2—lamina granularis externa; 3—lamina pyramidalis externa; 4—lamina granularis interna; 5—lamina pyramidalis interna; 6—lamina multiformis.

6. Ko'p qirrali hujayralardan tashkil topgan qatlam (**lamina multiformis**). Bu qavatda turli shakldagi hujayralar bo'lib, ular oq modda bilan yonma-yon turadi.

Bu 6 qavatning pastki (5–6 chisi) efferent yo'llarining boshlanish qismi bo'lsa, o'rti (3–4) qavatlar esa afferent yo'llar bilan bog'langandir. Yuqorigi (1–2) qavatlar esa po'stloqni bir-biri bilan bog'lovchi assotsiativ yo'llarni hosil qiladi.

Yangi tug'ilgan chaqaloqda po'stloq yaxshi takomillashmagan bo'lib 2–3 yoshlarda yetiladi. Bolalikning keyingi davrlarida egat va pushtalarning o'sishi munosabati bilan miya po'stloq'i yuzasi

kattalashadi va tuzilishi murakkablashib ma'lum soha va maydonlarga bo'linadi.

Bosh miya po'stlog'ida markazlarning joylashuvi

Bosh miya markazlarining joylashuvini o'rganish jarayonida biz organizmning o'zida bo'layotgan o'zgarishlar va tashqi muhitning organizmga ta'siriga moslashuvda ro'y beradigan nerv boshqaruvida qaysi markazlarning qanday ahamiyati borligini bilamiz.

Bosh miya po'stlog'i markazlarini I.P.Pavlov analizatorning miyadagi oxirgi qismini deb atagan. Analizator bu murakkab nerv mexanizmi bo'lib, u tashqi qabul qiluvchi apparatdan boshlanib miyada tugaydi. Analizator yordamida tashqi muhitning murakkab ta'siri alohida qismlarga bo'linadi va tahlil qilinadi. Boshqa analizatorlar bilan aloqada ma'lum ish bajariladi. Miya markazi tekis chegaraga ega bo'lmay, «o'zak» hamda «yoyilgan» qismlardan tashkil topadi. O'zak retseptorning po'stloqdagi to'g'ri va chuqur proektsiyasi bo'lib, yuqori tahlil qiluvchi asosiy qism hisoblanadi. Yoyilgan elementlar o'zak atrofida joylashgan bo'lib, ularda ancha sodda va elementar tahlil sodir bo'ladi. Markazning o'zak qismi shikastlanganda yoyilgan elementlar ma'lum darajada o'zakning yo'qolgan faoliyatini qoplab turadi. Har xil analizatorlarning yoyilgan elementlari egallagan sohasi bir-biriga qo'shilib ketadi. Hozirgi vaqtda miya po'stlog'i bir butun qabul qiluvchi yuza hisoblanadi.

I. Ichki analizatorlarning po'stloqdagi markazlari

1. Harakat analizatorining o'zagi peshona bo'lagining markaz oldi pushtasi va bosh miya yarim pallasining medial yuzasidagi markaz atrofidagi bo'lakda (*lobulus paracentralis*) joylashgan. Bu sohada harakat analizatori o'zagi hujayralari po'stloqning o'rta qismlarida yotadi. Uning chuqur qavatlarida (5–6 qavat) katta piramida (Bets) hujayralari joylashgan. Ularni I.P.Pavlov po'stloqni po'stloq osti markazlari, bosh miya nervlarining o'zaklari va orqa miyaning oldingi shoxlari bilan qo'shuvchi oraliq neyron deb hisoblaydi. Markaz oldi pushtada odam tanasining qismlari boshi pastga, oyog'i yuqoriga qaragan holatda joylashgan. O'ng markaz tananing chap tomonini, chap markaz esa o'ng tomonini boshqaradi, chunki piramida o'tkazuv yo'li uzunchoq va orqa miyada kesishadi. Tana mushaklari, hiqildoq va halqum mushaklari ikkala yarim pallani ta'siri ostida bo'ladi.

2. Bosh va ko'zni bir vaqtda qarama-qarshi tomonga harakatini ta'minlovchi analizatorning o'zagi peshona bo'lagining o'rta peshona pushtasining orqa qismida (harakat oldi zonasi, 9 soha) joylashgan.

3. Ma'lum bir maqsad uchun qilinadigan harakatlar analizatorining o'zagi o'naqaylarda chap yarim pallaning pastki tepa bo'lakchasining qirg'oq usti pushtasida joylashgan. Bunday murakkab harakat odam hayotida bir turdagi ishni ko'p qaytarishi, tajriba markaz oldi pushtasi bilan qirg'oq usti pushtasi o'rtasida hosil bo'ladigan vaqtincha aloqalar natijasida hosil bo'ladi. Bu markaz shikastlanganda mushak harakati buzilmaydi, ammo odamning ma'lum bir maqsad bilan qiladigan harakati yo'qoladi. Buni apraksiya deyiladi. Bu markaz bir tomonlama, chapaqaylarda o'ng yarimsharda o'naqaylarda faqat chap yarimsharda bo'ladi.

4. Ichki a'zolar, qon tomirlarning shilliq mushaklaridan ta'sir olib keluvchi analizatorning markazi harakat markazi oldida (6, 8 sohalar) joylashgan bo'lib, markazdan qochuvchi yo'llar po'stloq osti avtonom markazlariga boradi.

II. Tashqi ta'sirotlarni qabul qiluvchi analizatorlarning po'stloqdagi markazlari

1. Sezgi analizatorining markazi markaz orqasidagi pushtada joylashadi. Odam tanasi qismlari xuddi harakat markazidagidek boshi pastda, oyog'i yuqorida joylashgan. Bu sohada odamning og'iz va qo'l retseptorlari yaxshi taraqqiy etgani uchun po'stloqning ularga tegishli qismlari katta bo'ladi.

2. O'ng va chap ustki tepa bo'lakchasida teri sezgisining bir turi, buyumlarni yopiq ko'z bilan paypaslab bilish – stereognoziya markazi joylashgan. Bu markaz jarohatlanganda umumiy sezgi yo'qolmagani holda yopiq ko'z bilan buyumlarni paypaslab bilish xususiyati yo'qoladi (astereognoziya).

3. Eshituv analizatorining o'zagi ustki chakka pushtasi o'rtasida joylashgan. Bu sohaning ikkala yarim pallada buzilishi butunlay karlikka olib keladi.

4. Ko'ruv analizatorining o'zagi ensa bo'lagining medial yuzasidagi pix egati sohasida joylashgan. Bitta markazda bir ko'zning lateral yarmi va ikkinchi ko'zning medial yarmini to'r pardasi proektsiyasi bo'ladi. Shuning uchun butunlay ko'r bo'lib qolganda ko'ruv analizatori ikki tomonda shikastlangan bo'ladi.

Ko'ruv markazidan sal yuqoriroqda (17 va 18 sohalarda) ko'rgan narsani eslab qolish sohasi joylashgan bo'lib, u jarohatlanganda odamning ko'rgan narsani eslab qolish xususiyati yo'qoladi.

Pona pushtasidagi 19 – sohada yangi sharoitga moslashish sohasi joylashgan. Bu soha shikastlanganida odamning bu xususiyati yo'qoladi.

5. Hid sezuv analizatorining o'zagi chakka bo'lagining pastki yuzasidagi ilmoq, qisman dengiz oti pushtasi sohasida joylashgan.

6. Ta'm sezuv analizatorining o'zagi hid sezuv va ta'm bilish sezgilari bir-biri bilan uzviy bog'liq bo'lgani uchun hidlov markaziga yaqin joylashgan. Ammo markaz orqa pushtasining pastki qismlari jarohatlanganda ham odamning ta'm sezuv faoliyati buziladi. Yuqorida aytib o'tilgan po'stloq markazlari miya po'stlog'ining ma'lum bir sohasida joylashgan bo'lib, ularga ta'sirotlar tashqi va ichki muhitdan keladi. Bu ta'sirotlar turli xil sezgi va sezgilar to'plami sifatida qabul qilinadi va ularni I.P. Pavlov birinchi signal tizimi deb ataydi. Bu tizim hayvonlarda ham bo'ladi.

Bundan tashqari odam so'zlash, fikrlash xususiyatiga ega bo'lganidan keyin, unda ikkinchi signal tizimi paydo bo'ladi. Ontogenezda odamda avval birinchi signal tizimi markazlari, so'ngra ikkinchi signal tizimi markazlari paydo bo'ladi. Ikkinchi signal tizimi markazlarining taraqqiyoti va takomillashuvi tashqi muhitga, turmush sharoitiga bog'liq. Ikkinchi signal tizimi paydo bo'lishi uchun bola boshqa odamlar bilan aloqada bo'lishi, so'zlashni va yozishni o'rganishi kerak. So'zlash jarayoni murakkab bo'lib, uni bajarishda butun po'stloq qatnashadi, ammo ma'lum bir sohaslar asosiy bo'ladi. Bu sohaslar so'z analizatorlarining o'zklari hisoblanadi.

Ikkinchi signal tizimi markazlari

1. So'z bo'g'inlarining harakat analizatori o'zagi pastki peshona pushtasining orqa qismida (44-soha, Brok pushtasi) joylashgan bo'lib, harakat markazining pastki qismiga yaqin turadi. Bu yerda so'z bo'g'ini, so'zlarni hosil qilishda ishtirok etadigan lab, til, hiqildoq mushaklaridan keladigan qo'zg'alishlar tahlil qilinadi. Bu markaz jarohatlanganda odam har xil tovushlar chiqaradi, ammo ulardan so'z hosil qila olmaydi. Buni harakat afaziyasi deyiladi. 44 sohaning oldida 45 soha joylashgan bo'lib, u jarohatlanganda odam so'zlardan gap tuza olmaydi. Buni agramatizm deyiladi.

2. Og'zaki so'zlashning eshituv analizatori o'zagi eshituv a'zosi bilan bog'liq bo'lgani uchun, eshituv analizatoriga yaqin joyda, ustki chakka pushtasining orqa qismida (42-soha, Verneke markazi) joylashgan. Bu markaz yordamida odam so'zlash vaqtida tovush past balandligini tartibga solib turadi va boshqa odamni tushinadi. Agar u jarohatlansa odamning tovushni eshitish qobiliyati yo'qolmagan holda, so'zlarni tushinish qobiliyati yo'qoladi. Buni so'z soqovligi yoki sensor afaziya deyiladi.

3. Odam o'z taraqqiyotida faqat so'zlashni emas, balki yozishni ham o'rgangan. Harflarni yozish qo'lning ma'lum bir harakatini talab qiladi, bu esa umumiy harakat analizatori bilan bog'liq. Shuning uchun yozma so'zning harakat analizatori o'zagi o'rta peshona pushtasining orqa qismida markaz oldi pushtasiga yaqin joylashgan. Bu analizatorning faoliyati qo'lni ma'lum bir maqsad bilan qilinadigan harakati markazi (40-soha **gyrus supramarginalis**) bilan bog'langan. U markaz jarohatlanganda umumiy harakat yo'qolmaydi, ammo qo'lning harflarni yoki shakllarni yozaoladigan nozik harakatlari yo'qoladi. Bu holatni agrafiya deyiladi.

4. Yozma so'zning ko'ruv analizatori o'zagi pastki tepa bo'lakchasida (**gyrus angularis** 39 soha) joylashgan bo'lib, ko'ruv analizatori bilan bevosita bog'liq. Bu markaz jarohatlanganda, odamni ko'rish qobiliyati yo'qolmagan holda, o'qish qobiliyati yo'qoladi. Bu holatni aleksiya deyiladi.

Odamning ikkinchi signal tizimi markazlari ikkala yarim pallada bo'ladi, lekin bir tomonda ko'proq taraqqiy etgan (o'naqaylarda chap tomonda, chapaqaylarda o'ng tomonda) bo'ladi.

Analizatorlarning po'stloq markazlari taraqqiyoti

1. Harakat analizatorining o'zagi 7-10 yoshlarda takomillashib bo'ladi.

2. Ma'lum maqsad bilan qilinadigan harakat markazi yangi tug'ilgan chaqaloqda bo'lmaydi. Bola hayotining birinchi ikki yilida markaz oldi pushtasi bilan aloqa, uch yoshlarda esa ma'lum bir maqsad bilan harakat markazi paydo bo'ladi.

3. Sezgi analizatori sohasida po'stloq sitoarxitektonikasi ikki yoshda kattalarnikiga o'xshash tuzilishga ega bo'ladi.

4. Buyumlarni paypaslab bilish (**stereognoziya**) analizatori o'zagi bola hayotining 2-4 yoshlarida to'liq hosil bo'ladi.

5. Yangi tug'ilgan chaqaloq eshituv analizatori o'zagi shartli reflektor faoliyatiga moslashgan bo'ladi. 2-3 yoshlarda ikkinchi signal tizimi rivojlanadi va markaz takomillashadi.

6. Yangi tug'ilgan chaqaloq ko'ruv analizatori o'zagining sitoarxitektonikasi kattalarnikiga o'xshagan bo'ladi. Keyingi davrlarda o'zak tarkibi tashqi muhit ta'sirida takomillashib boradi.

Ikkinchi signal tizimi analizatorlarining markazlari taraqqiyoti quyidagicha bo'ladi:

1. So'z bo'g'inlarining harakat analizatori (Brok pushtasi) uch yoshlarda takomillashadi.

2. Yozma so'zning harakat analizatori 7 yoshda paydo bo'ladi.

3. Og'zaki so'zlashning eshituv analizatorini o'zagi bola hayotining birinchi yilida takomillashadi.

4. Yozma so'zning ko'ruv analizatori 7 yoshgacha paydo bo'ladi.

Bosh miya yarim pallasining oq moddasi

Bosh miya yarim pallasining ust tomondan qoplagan po'stloq ostida oq modda qatlami yotadi. Yarim pallaning oq moddasi bir-biri bilan kesishib joylashgan, vazifasi, yo'nalishi va kelib chiqishi jihatidan bir-biriga o'xshamagan nerv tolalardan iborat. Bu nerv tolalarini uch asosiy tizimga ajratish mumkin.

Assotsiativ tolalar bitta yarim pallaning tutli qismlarini bir-biri bilan bog'laydi. Agar assotsiativ tolalar miya po'stlog'ida bir nerv hujayrasini boshqa bir hujayra bilan bog'laganda po'stloqdan tashqariga chiqmasa, uni intrakortikal assotsiativ tolalar deyiladi. Agar tolalar po'stloqdan tashqariga oq moddaga chiqib boshqa sohadagi po'stloq hujayralari bilan bog'lansa, ekstrakortikal tolalar deyiladi. Ekstrakortikal tolalar ikki guruhga: qisqa va uzun tolalarga bo'linadi.

Qisqa tolalar yonma-yon turgan ikkita pushtani bir-biri bilan bog'laydi va ravoq shaklida bo'lgani uchun bosh miyaning ravoqsimon tolalari (**fibrae arcuatae cerebri**) deyiladi.

Uzun tolalar yarim pallaning bo'laklarini bir-biri bilan bog'lab bir nechta tutamni hosil qiladi:

1. Ustki bo'ylama tutam (**fasciculus longitudinalis superior**) bosh miya yarim pallasining peshona bo'lagini ustki lateral yuzasi po'stlog'ini ensa, tepa va chakka bo'lagining orqa qismi bilan bog'lab turadi.

2. Ilmoqsimon tutam (**fasciculus uncinatus**) bosh miya yarim pallasi peshona bo'lagining pastki oldingi yuzasini chakka bo'lagining oldingi qismi bilan qo'shadi.

3. Belbog' (**cingulum**) bosh miya yarim pallasining peshona bo'lagini medial yuzasi po'stlog'ini tepa bo'lakning medial yuzasi va chakka bo'lak po'stlog'ining orqa qismiga bog'laydi.

4. Pastki bo'ylama tutam (**fasciculus longitudinalis inferior**) bosh miya yarim pallasining chakka bo'lagi ostki yuzasi po'stlog'ini ensa bo'lagi po'stlog'i bilan bog'laydi.

Komissural tolalar har ikki yarim palladagi bir xil qismlarni bir-biri bilan bog'laydi. Ular uch sohada to'planib, oldingi bitishma, gumbaz bitishmasi va qadoqsimon tanani hosil qiladi.

Oldingi bitishma (**comissura anterior**) tarkibida 2,4–4,16 mln. nerv tolalari bo'lib, yarim pallaning hidlov sohasini o'zaro qo'shib turadi. U ikki qismdan iborat. Oldingi qismi (**pars anterior**) yupqa bo'lib, hidlov uchburchagi kulrang moddasini o'zaro bog'laydi. Orqa qismi (**pars posterior**) katta bo'lib, chakka bo'lagining oldingi medial qismi po'stlog'ini birlashtirib turadi.

Bola hayotining birinchi 6 yilida oldingi bitishmaning oldingi va orqa qismlarining nisbati bir xil bo'ladi. 7 yoshdan so'ng uning orqa qismi yaxshi taraqqiy etadi.

Qadoqsimon tana (**corpus callosum**) bir yarim palladan ikkinchi yarim pallaga o'tuvchi ko'ndalang tolalardan iborat. U qalin bukilgan plastinka shaklida bo'lib, quyidagi qismlari tafovut qilinadi (307-rasm). Uning oldingi qismi (tizzasi) (**genu corporis callosi**) yarim pallalarning peshona bo'laklarini o'zaro bog'lab turadi. Tizza pastga yo'nalib, tumshuq (**rostrum corporis callosi**) va yakuniy yaproqchani (**lamina terminalis**) hosil qiladi. Qadoqsimon tananing o'rta qismi poyasi (**truncus corporis callosi**) ikkala yarim pallaning tepa va chakka bo'la hayotining birinchi 6 yilida laklari po'stlog'ini o'zaro bog'laydi. Qadoqsimon tananing poyasi orqa tomonda kengayib, qadoqsimon tana kengaymasini (**splenium corporis callosi**) hosil qiladi. U yarim pallalarning ensa bo'laklari po'stlog'ini o'zaro bog'laydi. Qadoq tananing tarkibida 200–250 mln. nerv tolalari joylashgan.

Qadoq tana yangi tug'ilgan chaqaloqda kattalarga nisbatan ensiz va qisqa bo'ladi. Uning uzunligi 45 mm, kengligi 2,5–3mm. 5 yoshda u uzayadi va kengayadi. 20 yoshda kattalarnikiga o'xshash ko'rinishga ega bo'ladi.

Gumbaz (**fornix**) qadoqsimon tana ostida yotadi (307-rasm). Uning oldingi qismi gumbaz ustuni (**columna fornicis**) pastga va

tashqi tomonga yo'nalib so'rg'ichsimon tanada tugaydi. Ular o'zaro ko'ndalang gumbaz bitishmasi (*comissura fornicis*) vositasida birikkan. Gumbazning o'rta qismi tanasi (*corpus fornicis*) orqa tomonga yassi gumbaz oyoqchasi (*crus fornicis*) hosil qilib gippokampga birikadi. Gumbaz tolalari yarim pallaning chakka bo'lagini oraliq miya bilan bog'layadi. Gumbaz ustunlari bilan qadoqsimon tana tizzasi va tumshug'i o'rtasida yupqa parda – tiniq to'siq (*septum pellucidum*) tortilgan. U paralel joylashgan ikki varaqdan iborat bo'lib, ichida tiniq suyuqlik bilan to'lgan bo'shlig'i (*cavum septi pellucidi*) bor.

Proeksion tolalar bosh miya po'stlog'ini, shu po'stloqdan pastda turuvchi qismlar va orqa miya bilan bog'laydi. Bu tolalar bajaradigan vazifasiga ko'ra ikki turga: 1. Ta'sirotni tashqaridan miya po'stlog'iga olib keluvchi. 2. Javobni miya po'stlog'idan ish bajaruvchi a'zolarga olib boruvchi tolalarga bo'linadi. Proeksion tolalar assotsiativ va komissural tolalar bilan birikib ketgan bo'lib, faqat ichki g'ilof sohasida ulardan ajraladi.

Ichki g'ilof (*capsula interna*) burchak hosil qilib bukilgan oq moddadan iborat keng qatlam. Uni tashqi tomondan yasmiqsimon o'zak chegaralasa, ichki tomondan dumli o'zakning boshchasi (oldinda) va talamus (orqada) chegaralaydi. U uch qismdan: ichki gilofning oldingi oyoqchasi (*crus anterius capsulae internae*) dumli ozak boshchasi bilan yasmiqsimon o'zak o'rtasida, orqa oyoqchasi (*crus posterius capsulae internae*) yasmiqsimon o'zak bilan talamus o'rtasida joylashgan. Bu ikki qismining o'zaro qo'shilgan joyi ichki g'ilofning tizzasi (*genu capsulae internae*) deyiladi. Ichki g'ilof barcha proeksion tolalar uchun darvoza vazifasini bajaradi.

Bola hayotining birinchi oyida nerv hujayralari yarim pallalar yuzasida bo'lmay, balki oq modda ichida ko'p bo'ladi. Shuning uchun bola 2 yoshga to'lgunicha oxirgi miya kesmalarida nerv tolalarida mielin pardasi yo'qligi uchun oq va kulrang moddalarni ajratish qiyin bo'ladi. U ikki yoshdan keyin paydo bo'ladi va miya ichki tuzilishi kattalarnikiga o'xshab ketadi.

Oxirgi miyaning markaziy (bazal) o'zaklari

Bosh miya yarim pallasida uning ustini qoplagan po'stloqdan tashqari kulrang moddalar ham bo'ladi. Ular yarim pallaning oq moddasi ichida alohida o'zaklar shaklida joylashgani uchun ularni

bazal o'zaklar deb ataladi. Bazal o'zaklarga quyidagilar kiradi (309-rasm): 1) targ'il tana; 2) ixota; 3) bodomsimon tana.

Targ'il tana (**corpus striatum**) ikkita yirik: dumsimon va yasmiqsimon o'zaklardan iborat bo'lib, miya kesmalarida oq va kulrang hoshiyalar ko'rinishida bo'ladi (309-rasm).

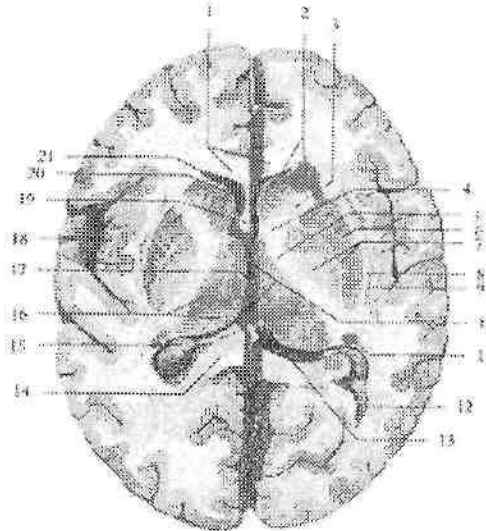
Dumsimon o'zak (**nucleus caudatus**) yasmiqsimon o'zakdan yuqoriroq va ichki tomonda joylashib, undan ichki g'ilofning oldingi oyoqchasi vositasida ajrab turadi. O'zakning oldingi qismi kengaygan bo'lib, dumsimon o'zakning boshchasi (**caput nuclei caudati**) deyiladi. U yon qorinchaning oldingi shoxini lateral devorini hosil qiladi. O'zakning orqa toraygan qismi -- dumsimon o'zakning dumi (**cauda nuclei caudati**) pastga qarab burilib, yon qorinchaning pastki shoxini ustki devorini hosil qilib, bodomsimon tanagacha yetib boradi. Dumsimon o'zak ichki tomonda ko'ruv bo'rtig'idan ko'ruv bo'rtig'ining mag'iz varaqlari (**stria medullaris thalami**) bilan chegaralanib turadi. Dumsimon o'zakning o'rta qismi--dumsimon o'zakning tanasi (**corpus nuclei caudati**) tepa bo'lagi ostida yon qorinchaning markaziy qismini pastki devorini hosil qiladi. Oldingi tomonda dumsimon o'zakning boshchasi yasmiqsimon o'zak qobig'i bilan birikadi. Orqa tomonda bu o'zaklar o'zaro ichki g'ilofning oq tolalari vositasida qo'shiladi va targ'il tanani hosil qiladi.

Yasmiqsimon o'zak (**nucleus lentiformis**) dumsimon o'zak va ko'ruv bo'rtig'idan tashqarida joylashib, ulardan ichki g'ilof vositasida ajralib turadi (309-rasm). Yasmiqsimon o'zak bir-biriga paralel yo'nalgan oq qatlam yordamida uch bo'lakka bo'linadi. Bu bo'laklarning tashqisi to'q kulrang modda bo'lib, qobiq (**putamen**) deb ataladi. Ichkarida joylashgan rangsizroq ikki qismi rangpar shar (**globus pallidus**) deb ataladi. Rangpar shar o'zining makromikroskopik tuzilishiga ko'ra, qobiq va dumsimon o'zaklardan farq qilishi va filogenez jihatdan ulardan eski bo'lgani uchun, uni pallidum, dumsimon o'zak va qobiqni striatum deb ataladi. Hozirgi vaqtda dumsimon va yasmiqsimon o'zaklar birgalikda striopallidar tizim deb ataladi. Bu tizim ekstrapiramida tizimining asosiy qismi, hamda issiqlik va uglevod almashinuvini boshqaruvchi oliy avtonom faoliyatlar markazi hisoblanadi.

Ixota (to'siq) (**claustrum**) orolcha sohasida, qobiq bilan orolcha po'stlog'i orasida joylashgan, yupqa kulrang modda qatlamidir (309-rasm). U qobiqdan tashqi kapsula (**capsula externa**) bilan, orolcha

po'stlog'idan esa eng tashqi kapsula (*capsula extrema*) vositasida ajralib turadi.

Bodomsimon tana (*corpus amigdoloideum*) chakka bo'lagining uchida qobiq ostida joylashgan bir nechta o'zaklardan iborat bo'lib, ular tuzilishiga qarab bir- biridan farq qiladi. Bodomsimon tana po'stloq osti hidlov markazi vazifasini bajaradi.



**309-rasm. Bosh miya yarim pallasining bazal o'zaklari.
Gorizontal kesma.**

1—genu corporis callosi; 2—caput nuclei caudati; 3—crus anterior capsulae internae; 4—genu capsulae internae; 5—crus posterius capsulae internae; 6—putamen; 7—globus pallidus; 8—capsula externa; 9—claustrum; 10—ventriculus tertius; 11—cauda nuclei caudati; 12—cornu occipitale ventriculi lateralis; 13—habenula; 14—splenum corporis callosi; 15—plexus choroideus ventriculi lateralis; 16—thalamus; 17—adhesio interthalamica; 18—insula; 19—columna fornicis; 20—septum pellicidum; 21—cornu frontale ventriculi lateralis.

Bazal o'zaklar yangi tug'ilgan chaqaloqda yaxshi ko'rinadi. Ularning rivojlanishi po'stloqqa nisbatan tez. Bola ikki yoshga to'lgunicha ularning uzunligi 2-marta o'sadi. Bu davrda dumli o'zakning kengligi 2-marta, yasmiqsimon o'zakniki 3-marta kattalashadi. Ularning shakli kam o'zgaradi va 5 yoshdan keyin hajmi

sekin o'sadi. Bola tug'ilgan vaqtdan to katta bo'lgunicha yasmiqsimon o'zak balandligi 30%, dumli o'zakniki esa 60 % kattalashadi.

Yon qorincha

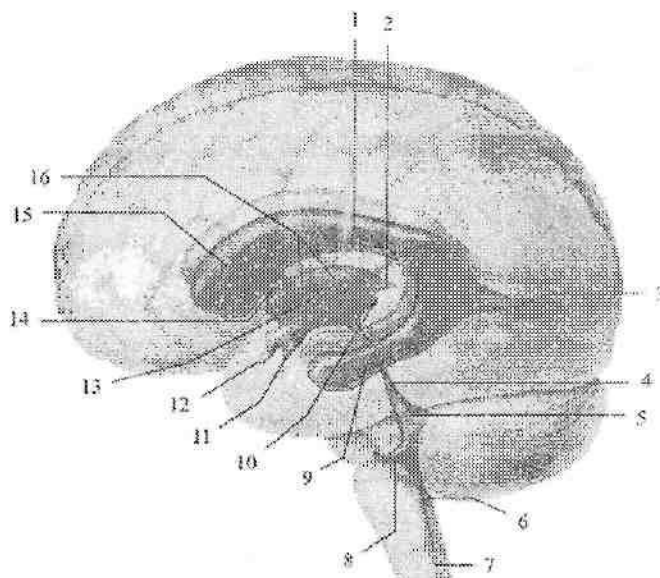
Yon qorincha (**ventriculus lateralis**) juft bo'lib, har bir yarim pallaning ichida joylashgan (310-rasm). Yon qorincha bo'shlig'i murakkab tuzilishga ega bo'lib, uning qismlari yarim pallaning barcha bo'laklari (orolchadan tashqari) ichida joylashgan. Yon qorincha to'rt qismdan iborat. Uning markaziy qismi tepa bo'lagida, peshona shoxi peshona bo'lagida, ensa shoxi ensa bo'lagida, chakka shoxi esa chakka bo'lagida joylashgan.

Yon qorinchaning markaziy qismi (**pars centralis**) gorizontall joylashib, ust tomondan qadoqsimon tana tolalari qoplab turadi. Uning tubini dumsimon o'zakning tanasi va ko'ruv bo'rtig'ining orqa yuzasi, medial devorini esa gumbazning tanasi hosil qiladi.

Yon qorinchaning peshona shoxi (**cornu frontale**) pastga va lateral tomonga qarab bukilgan bo'lib, peshona bo'lagida joylashgan. Uning medial devorini tiniq to'siq (**septum pellucidum**) hosil qiladi. Peshona shoxini lateral va qisman pastki devori dumsimon o'zakning boshchasi bilan, qolgan qismlari esa qadoqsimon tana tolalari bilan chegaralangan.

Yon qorinchaning chakka shoxi (**cornu temporale**) chakka bo'lagi ichida joylashgan. Uning lateral, qisman ustki devorini yarim pallaning oq moddasi hosil qiladi. Ustki devorini hosil qilishda dumsimon o'zakning dumli ham ishtirok etadi. Uning medial devorida dengiz oti egati botib kirishidan hosil bo'lgan qavariq-gippokamp (**hippocampus**) yotadi. Uning uchi qalinlashib mayda egatlar bilan bo'laklarga, dengiz oti barmoqlariga (**digitationes hippocampi**) bo'lingan. Gippokampning ichki tomoniga gippokamp tukchalari (**fimbria hippocampi**) birikkan. Pastki shoxning tubida yonlama egatning botib kirishidan hosil bo'lgan yon tomondagi tepacha (**eminentia collateralis**) yotadi.

Yon qorinchaning ensa shoxi (**cornu occipitale**) ensa bo'lagiga botib kirib, hamma tomondan oq modda gilam (**tapetum**) bilan o'ralgan. Uning medial devorida, pix egatining botib kirishidan hosil bo'lgan qush pixi (**calcar avis**) joylashgan. Yon qorinchalar peshona shoxi sohasida joylashgan qorinchalar orasidagi teshik (**foramen interventriculare**) orqali uchinchi qorinchaga qo'shiladi.



310-rasm. Bosh miya qorinchalarining joylashishi.

Chap tomondan ko'rinishi.

1—pars centralis ventriculis lateralis; 2—recessus suprapinealis; 3—cornu occipitalis ventriculis lateralis; 4—aqueductus mesencephali; 5—ventriculus quartus; 6—apertura mediana ventriculus quarti; 7—canalis centralis; 8—recessus lateralis sinister; 9—cornu temporalis ventriculis lateralis; 10—recessus pinealis; 11—recessus infundibularis; 12—recessus supraopticus; 13—adhesio interthalamica; 14— foramen interventriculare sinister; 15—cornu frontale ventriculis lateralis; 16— ventriculus tertius.

Hidlov miyasi

Hidlov miyasi (**rhinencephalon**) oldingi miyaning filogenezda hidlov retseptoriari ta'siri ostida paydo bo'lgan eng qadimiy qismi. Hidlov miyasi oxirgi miyaning oldingi qismidan ichi bo'sh bo'rtma holida paydo bo'ladi. Odamda hidlov miyasi kam taraqqiy etgan. Hidlov miyasida markaziy va periferik qismlar tafovut qilinadi. Hidlov miyasining markaziy qismi tarkibiga gumbaz pushtasi va uning ilmog'i (**uncus**), dengiz oti (**hippocampus**), tishsimon pushta (**gyrus dentatus**) kiradi. Periferik qismi — hidlov bo'lagi (**lobus olfactorius**) deb atalib, miya tubida joylashgan quyidagi qismlarni:

hidlov so'g'oni, hidlov yo'li, hidlov uchburchagi, oldingi ilma-teshik moddani o'z ichiga oladi.

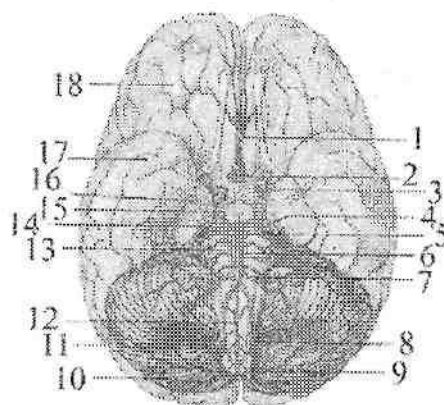
Bosh miyaning qon bilan ta'minlanishi

Bosh miyani boshning ikki juft magistral arteriyalari – ichki yuqu va umurtqa arteriyalari qon bilan ta'minlaydi. Ichki uyqu arteriyalari miyaga qonning 2/3 qismini, umurtqa arteriyalari esa 1/3 olib boradi. Birinchi qism karotid tizimni, ikkinchisi esa umurtqa-bazilyar tizimni tashkil qiladi. Ichki uyqu arteriyasi ko'ruv nervi kesishmasidan lateralroq ikkita oxirgi tarmog': miyaning oldingi va o'rta arteriyalari, shuningdek orqa qo'shuvchi va tomirli chigal pardaning oldingi arteriyasiga bo'linadi.

Miyaning oldingi arteriyalari o'zaro oldingi qo'shuvchi arteriya vositasida qo'shiladi. U peshona bo'lagini oldingi qismi va bosh miya yarim pallasini medial yuzasini qon bilan ta'minlaydi.

Miyaning o'rta arteriyasi ichki uyqu arteriyasining eng katta tarmog'i bo'lib, peshona, tepa va chakka bo'laklarini ko'p qismini postlog'ini, shuningdek postloq osti o'zaklari va ichki g'ilofning katta qismini qon bilan ta'minlaydi.

Umurtqa arteriyalari o'mrov osti arteriyasidan chqadi. Ular I–VI bo'yin umurtqalarining kondalang o'simtadagi teshigi orqali o'tib, katta teshik orqali kalla ichiga kiradi (311-rasm). Koprikning orqa chekkasida ikkala umurtqa arteriyalari qo'shib bazilyar arteriyani hosil qiladi. Bazilyar arteriya ko'priknig oldingi chekkasida ikkita miyaning orqa arteriyalariga bo'linadi (311-rasm). Umurtqa arteriyasi tarmoqlari ko'priknig, orta miyani, miyachani va bosh miya yarim pallasii ensa bo'lagini qon bilan ta'minlaydi. Miyaning orqa arteriyalari ichki uyqu arteriyasining tarmog' bo'lgan orqa qo'shuvchi arteriyaga qo'shiladilar. Bu ikki tizim tarmoqlarining bosh miya yarim pallasining pastki yuzasida qo'shilishi natijasida yopiq arterial (villiziy) halqasi hosil bo'ladi (311-rasm).



311-rasm. Bosh miya asosining qon tomirlari.

1,3-a. cerebri anterior; 2-a. communicans anterior; 4-pedunculi cerebri; 5-a. superior cerebellii; 6-a. basillaris; 7-a. inferior anterior cerebellii; 8-a. inferior posterior cerebella; 9-a. spinalis posterior; 10-cerebellum; 11-a. vertebralis; 12-a. spinalis anterior; 13-pons; 14-a. cerebri posterior; 15-a. communicans posterior; 16-a. cerebri media; 17-lobus temporalis; 18-lobus frontalis.

Bundan tashqari umurtqa arteriyasidan orqa miyaning oldingi va orqa arteriyalari, shuningdek miyachaning orqa pastki arteriyasi chiqadi.

Bosh miyaning vena tizimi arteriyalarga nisbatan hajmi katta bo'lib, ular yuza va chuqur guruhlariga bo'linadi. Ular qonni vena sinuslari orqali ichki bo'yinturuq venasiga quyadi.

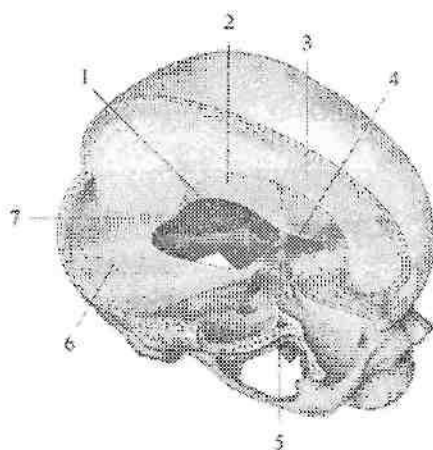
Bosh miya pardalari

Bosh miya ham xuddi orqa miyadek uch qavat parda bilan o'ralgan. Bu pardalar bosh miyani o'rab katta teshik sohasida orqa miya pardalariga o'tib ketadi. Bosh miyaning qattiq, to'r va yumshoq pardalari tafovut qilinadi.

Bosh miyaning qattiq pardasi (**dura mater encephali**) qalin va pishiq bo'lib, tarkibida kollogen va elastik tolalari bo'lgan biriktiruvchi to'qimadan iborat (312-rasm). Kalla bo'shlig'ini ichki tomondan qoplab, u kallaning miya qismi suyaklarini qoplovchi suyak usti parda vazifasini ham bajaradi. Kalla qopqog'i suyaklari bilan u

pishiqlik birikmagan bo'lib, oson ajraladi. Kalla asosi suyaklari bilan u choklarning chekkalari va teshiklar sohasida mustahkam birikkan. Qattiq pardaning to'rt pardaga qaragan ichki yuzasi silliq. Ba'zi sohalarda qattiq parda bo'linib, endoteliy bilan qoplangan uchburchak shaklidagi vena bo'shliqlarini hosil qiladi. Vena bo'shliqlariga qon bosh miya va kalla suyaklari venalaridan oqib keladi. Bosh miyaning qattiq pardasi o'zining ichki yuzasidan miyaning qismlari o'rtasiga kirib, ularni bir-biridan ajratuvchi bir nechta o'siqlar beradi.

Ulardan bosh miyaning o'rog'i (**falx cerebri**) yarim pallalar o'rtasidagi bosh miyaning bo'ylama tirqishi ichida joylashgan yupqa yarimoyisimon shakldagi qatlam bo'lib, qadoq tanaga yetib bormaydi. U old tomondan g'alvirsimon suyakning xo'roz tojiga va peshona suyagi qirrasiga birikkan. Orqa tomonda esa miyacha chodiriga birikib ketgan (312-rasm).



312-rasm. Bosh miya qattiq pardasining o'siqlari.

1—miyacha chodirining chekkasi; 2,6—tentorium cerebelli; 3—falx cerebri; 4—infundibulum; 5—diaphragma sellae; 7—falx cerebelli.

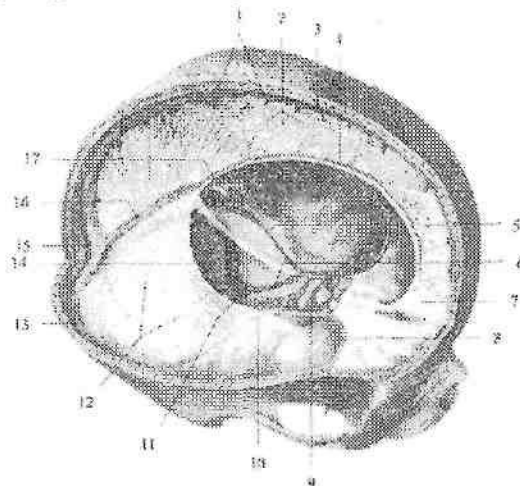
Miyacha chodiri (**tentorium cerebelli**) ikki qiyalik chodir shaklidagi gorizontall tortilgan qatlam, miya yarim pallasining ko'ndalang egatiga kirib, bosh miyani miyachadan ajratadi (312-rasm). Orqa tomondan ensa suyagining ko'ndalang sinus egatiga birikkan. Lateral tomondan chakka suyagining piramidasini yuqori

qirrasiga, old tomonda orqa egilgan o'simtaga birikkan. Miyacha chodirining oldingi va medial chekkasi oval shaklidagi o'yilgan joyni hosil qiladi.

Miyacha o'rog'i (*falx cerebelli*) sagital yo'nalgan bo'lib, miyacha yarimsharlari o'rtasiga kiradi. U orqa tomondan ensa suyagini xochsimon tepaligiga, yuqoridan miyacha chodiriga birikkan. Uning oldingi chekkasi erkin va miyachaning ikki yarimshari orasida yotadi.

Egar to'sig'i (*diaphragma sellae*) gipofiz chuqurchasi ustida gorizontaal joylashgan, o'rtasida teshigi bor qatlam. Uning ostida yotgan gipofiz teshik orqali o'tgan quyg'ich vositasida gipotalamus bilan bog'lanadi.

Bosh miyaning qattiq pardasi vena bo'shliqlari (sinuslari) uning ikkiga bo'linishidan hosil bo'lgan bo'lib, ular orqali bosh miyadan vena qoni ichki bo'yinturuq venaga oqadi. Vena bo'shliqlari devori qattiq tortilgani, hamda har doim ochiq va klapanlari bo'lmagani uchun har qanday sharoitda ham qon erkin oqadi. Bosh miya qattiq pardasida quyidagi vena bo'shliqlari bor (313-rasm):



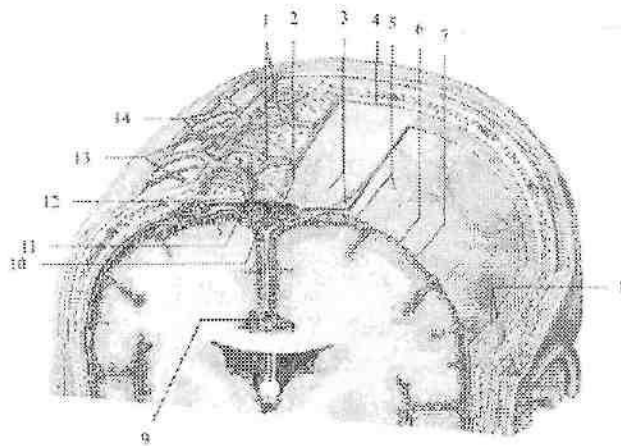
313-rasm. Bosh miyaning qattiq pardasidagi vena bo'shliqlari.

1—v. cerebri superioris; 2—falx cerebri; 3—sinus sagittalis superior; 4,16—sinus sagittalis inferior; 5—sinus petrosus superior sinister; 6—sinus petrosus inferior sinister; 7—crista gali; 8—sinus sphenoparietalis; 9—sinus cavernosus; 10—sinus petrosus superior dexter; 11—bulbus superior venae jugularis; 12—tentorium cerebelli; 13—sinus transversus; 14—sinus sigmoideus sinister; 15—confluens sinuum; 17—v. cerebri magna.

1. Eng katta va keng ko'ndalang sinus (**sinus transversus**).
2. Bosh miya o'rog'ining yuqori chekkasi bo'ylab joylashgan ustki o'qsimon sinus (**sinus sagittalis superior**).
3. Bosh miya o'rog'ining pastki chekkasi bo'ylab joylashgan pastki o'qsimon sinus (**sinus sagittalis inferior**).
4. To'g'ri sinus (**sinus rectus**) yuqori va pastki o'qsimon sinuslarni orqa uchlarini qo'shib turadi.
5. Ensa sinusi (**sinus occipitalis**) ko'ndalang va sigmasimon sinuslarni qo'shib turadi.
6. Sigmasimon sinus (**sinus sigmoideus**) o'z nomidagi egatda yofib ichki bo'yinturuq venaga o'tib ketadi.
7. G'orsimon sinus (**sinus cavernosus**) turk egarining yon tomonida yotadi.

8. Yuqorigi va pastki toshsimon sinuslar (**sinus petrosus superior et inferior**) chakka suyagi piramidasi yuqori va pastki chekkalari bo'ylab yotadi. Ba'zi sohalarida qattiq parda sinuslari suyaklar ichidan o'tuvchi venalar (**v.v. emissariae**) vositasida boshning tashqi venalari bilan (289-rasm), g'ovak venalar (**v. diploicae**) vositasida kalla gumbazii g'ovak moddasi venalari bilan anastomoz hosil qiladi. To'r parda (**arachnoidea mater encephali**) yupqa va tiniq bo'lib, qattiq pardadan qattiq parda ostidagi bo'shliq (**spatium subdurale**) vositasida ajralib turadi (314-rasm). To'r parda bilan yumshoq parda o'rtasida to'rsimon parda ostidagi bo'shliq (**spatium subarachnoideum**) bo'lib, unda orqa miya suyuqligi bo'ladi. To'r parda yoriqlar va egatlar orasiga kirmay bosh miyaning bir qismidan ikkinchi qismiga o'tadi. To'r parda keng va chuqur egatlarning ustida joylashganida to'r parda osti bo'shliq kengayib to'r parda ostidagi havzalar hosil qiladi:

1. Orqadagi miyacha va bosh miya orasidagi havza (**cisterna cerebellomedullaris posterior**) miya bilan miyacha o'rtasida joylashib eng katta hisoblanadi.
2. Miya oyoqchalari orasidagi havza (**cisterna interpeduncularis**) miya oyoqchalari o'rtasida joylashgan.
3. Bosh miyaning lateral chuquri havzasi (**cisterna fossae lateralis cerebri**) bosh miya yarim pallasining lateral egati oldingi qismida joylashgan.



314-rasm. Bosh miyaning pardalari.

1—v. diploicae; 2—granulationes arachnoidales; 3—dura mater encephali 4—cavitas epiduralis; 5—arachnoidea encephali; 6—cavitas subaraxnoidalis; 7—pia mater encephali; 8—a. et v. menengea media; 9—sinus sagittalis inferior; 10—sinus sagittalis superior; 11—v. emissaria; 12—foveolae granulares; 13—a. temporales superficialis; 14—v. temporales superficialis.

4. Ko'ruv nervi kesishmasi sohasidagi havsa (**cisterna chiasmatica**) ko'ruv nervi kesishmasi oldida joylashgan.

To'r parda osti bo'shlig'i lateral teshiklar orqali IV qorincha bilan qo'shiladi. Bosh miya qattiq pardasiga yaqin joylarda to'r parda venoz sinuslarga botib kiruvchi to'r pardaning mayda donachali hosilalari (**granulations arachnoideae**) hosil qiladi (314-rasm). Bu hosilalar miya suyuqligi bosimini tekislab turishda va suyuqlikni vena bo'shliqlariga o'tkazib berishda katta ahamiyatga ega.

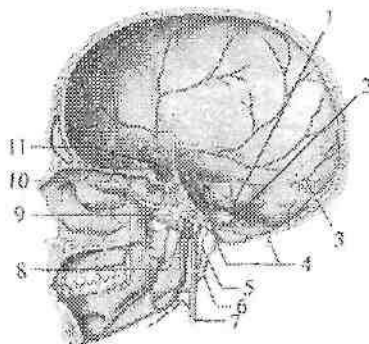
Bosh miyaning yumshoq pardasi (**pia mater encephali**) miyaning tashqi yuzasiga zich yopishib, ular orasidagi barcha yoriq va egatlarga kiradi (314-rasm). U bo'sh biriktiruvchi to'qimadan iborat bo'lib, qon tomirlarga boy. Ba'zi sohalarda bosh miyaning yumshoq pardasi miya qorinchalari bo'shlig'iga kirib, orqa miya suyuqligi ishlab chiqaruvchi qon tomir chigallarini hosil qiladi.

Yangi tug'ilgan va yosh bolalarda qattiq parda o'siqlari yaxshi taraqqiy etmagan, bosh miyaning o'rog'i yupqa va tiniq, ba'zi joylarda to'rga o'xshagan bo'ladi. Miyacha chodiri juda yupqa bo'lsa ham

unga nisbatan yaxshi rivojlangan. Ikki yoshli bolada miya qattiq pardasi o'siqlari qalinlashadi va tuzilish jihatidan kattalarnikiga o'xshash bo'ladi. Vena bo'shliqlari nisbatan keng va ularning devori yupqa, ustki o'qsimon sinus ko'r teshik orqali burun bo'shlig'i venalari bilan bog'langan. To'r pardaning mayda donachali hosilalari bola bosh suyagi liqildoqlari suyaklanib bo'lganidan keyin, bola hayotining uchinchi yilida paydo bo'ladi. Ular bola 10 yoshga yetganida yaxshi takomillashgan bo'lib, kattalarda soni 300 ga yetadi.

To'rsimon parda ostidagi bo'shliq yangi tug'ilgan chaqaloqda uncha katta bo'lmay, hajmi 20sm^3 bo'ladi.

Bosh miyaning qattiq pardasini qon bilan ta'minlashda quyidagi arteriyalar ishtirok etadi (315-rasm):



315-rasm. Bosh miya qattiq pardasining arteriyalari.

1—a. meningeal posterior; 2—r. meningealis a. pharyngea ascendens; 3—r. meningealis a. occipitalis; 4—r. meningealis a. vertebralis; 5—a. pharyngea ascendens; 6—a. occipitalis; 7—a. carotis externa; 8—a. maxillaris; 9,11—a. meningeal media; 10—a. meningeal anterior.

1. Qattiq pardaning oldingi tarmog'i g'alfirsimon oldingi arteriya tarmog'i bo'lib, oldingi kalla chuqurchasi sohasidagi qattiq pardasini qon bilan ta'minlaydi.

2. Miya pardasining o'rta arteriyasi ustki jag' arteriyasining tarmog'i. U o'tkir qirrali teshik orqali kallaning o'rta chuqurchasiga kirib, oldingi va orqa tarmoqlarga bo'linadi. Oldingi tarmoq vertikal yo'naladi. Orqa tarmoq orqa va yuqori tomonga yo'nalib, o'rta kalla chuqurchasidagi qattiq pardasini qon bilan ta'minlaydi.

Qo'shimcha tarmoq ustki jag' arteriyasining kichik tarmog'i. U yumaloq teshik orqali o'rta kalla chuqchasiga kirib, shu sohadagi miya qattiq pardasini qon ta'minlaydi.

3. Orqa kalla chuqurchasidagi bosh miyaning qattiq pardasini bir nechta arteriya tarmoqlari qon bilan ta'minlaydi: a) Til osti nervi kanali orqali kiruvchi halqunning yuqoriga yo'nalgan arteriyasining miya pardasining orqa arteriyasi. b) Bo'yinturuq teshigi va so'rg'ichsimon teshiklar orqali o'tuvchi ensa arteriyasining miya pardasiga boruvchi tarmoqlari. d) Katta teshik orqali kiruvchi umurtqa arteriyasining miya pardalariga yo'naluvchi tarmoqlari.

Bosh va orqa miyaning o'tkazuv yo'llari

Bosh va orqa miyaning o'tkazuv yo'llari sodda va murakkab refleks yoylari tarkibiga kiruvchi orqa va bosh miyada uziluvchi, yuqoriga ko'tariluvchi va pastga tushuvchi nerv tolalarining yig'indisidan iborat. Bu yo'llar orqa va bosh miyaning turli qismlarini bir-biri bilan bog'lab, miya tarkibiy elementlari ichida ikki tomonlama aloqani ta'minlab turadi. O'tkazuv yo'llari vositasida markaziy nerv tizimi va organizmning birligi va uning tashqi muhit bilan aloqasi boshqarilib turiladi. O'tkazuv yo'llari yordamida ichki va tashqi qo'zg'olish retseptorlari qabul qilib olgan markazga intiluvchi nerv impulslarini orqa va bosh miyada markazdan qochuvchi yo'llarga o'tishi orqali organizmning tashqi va ichki muhit ta'siriga moslashuvi paydo bo'ladi, mushaklar qisqarib, bezlar shira ajratadi.

Refleks asosida reflektor yoyi yotadi. Reflektor yoyida nerv impulsi 120 m/sek. tezlikda yuradi. Sodda reflektor yoyi odatda ikki yoki uch neyronidan iborat bo'ladi. Ikki neyronli reflektor yoyda neyronlardan bittasi sezuvchi yuzadan boshlansa, ikkinchisi aksioni bilan mushaklarda tugaydi. Uch neyronli reflektor yoyida uchinchi oraliq neyron bo'lib, u sezuvchi neyron bilan harakatlantiruvchi neyronni bir-biriga bog'lab turadi. Sodda reflector yoy orqa miya segmentlarida bog'lanadi.

Barcha o'tkazuv yo'llari uch guruhga bo'linadi: proektsion, komissural va assotsiativ. Organizm taraqqiyotida proektsion o'tkazuv yo'llari oldinroq paydo bo'lib, keyin komissural va eng so'ngida assotsiativ yo'llar paydo bo'ladi.

Assotsiativ o'tkazuv yo'llari bosh miyaning bitta yarim pallasi kulrang moddasini bir-biriga qo'shib turadi. Assotsiativ o'tkazuv

yo'llari har xil tuzilishdagi neyronlar zanjiridan iborat bo'lib, ular afferent yo'llarning oxirgi neyroni bilan efferent yo'llarning birinchi neyroni o'rtasida oraliq neyron holatida joylashib, reflektor yoyini biriktirib turadi. Assotsiativ yo'llar uzun va qisqa tolalardan iborat bo'ladi.

Ontogenezda assotsiativ yo'llar komissural va proektsion yo'llarga nisbatan kechroq paydo bo'ladi, ammo bola tug'ilganidan keyingi davrda tez o'sib, mielin pardasi bo'lmaydi. Bola hayotining ikkinchi oyidan boshlab ularda mielin parda hosil bo'ladi va proektsion markazlar bilan aloqalar paydo bo'ladi.

Komissural o'tkazuv yo'llari bir yarim palla po'stlog'ini ikkinchi yarim palla po'stlog'iga qo'shib turadi. Komissural o'tkazuv yo'llar yangi po'stloq markazlarini qo'shib turadigan qadoqsimon tana va eski komissural yo'llar gumbaz bitishmasi, oldingi va orqa bitishmalardan iborat.

Proektsion o'tkazuv yo'llari

Proektsion o'tkazuv yo'llari bosh miya po'stlog'i bilan miya so'goning o'zaklari (qisqa proektsion yo'llar), hamda orqa miya o'zaklari (uzun proektsion yo'llar) o'rtasidagi ikki tomonlama aloqani ta'minlab turadi. Nerv impulslarining yo'nalishiga qarab proektsion yo'llar ikki guruhga markazga intiluvchi – afferent, sezuvchi yo'llar nerv impulsini periferiyadan markazga po'stloqqa olib boruvchi va markazdan qochuvchi – efferent, harakatlantiruvchi, impulsni miya po'stlo'idan periferiyaga olib boruvchi yo'llarga bo'linadi. Afferent va efferent proektsion yo'llar murakkab reflektor yoyining asosiy qismlari bo'lib, ular o'zaro miya po'stlog'ida assotsiativ o'tkazuv yo'llari vositasida qo'shiladilar.

Afferent o'tkazuv yo'llari

Orqa va bosh miyaning markazga intiluvchi – afferent o'tkazuv yo'llari ekstratseptiv, propriotseptiv va intratseptiv tizim tolalariga bo'linadi. Ekstratseptiv markazga intiluvchi yo'llar orqali tashqi muhit ta'sirida hosil bo'ladigan nerv impulslari o'tadi. Bu yo'llarga harorat, og'riq, tanaga bo'ladigan bosim, hamda sezgi a'zolaridan keluvchi o'tkazuv yo'llar kiradi.

Propriotseptiv markazga intiluvchi yo'llar mushaklar, paylar, bo'g'im xaltasi, boylamlardan kelayotgan nerv impulslarini orqa

miyadan bosh miyaga o'tkazib beradi. Sezuvchi uzun proektсион o'tkazuv yo'llari ekstratseptorlar, propriotseptorlar va interotseptorlardan kelayotgan impulslarni orqa miyadan bosh miya po'stlog'ining sezuv, harakat markaziga va miyachaga o'tkazib beradi. Ular uch neyrondan iborat bo'lib, birinchi neyroni bosh va orqa miyadan tashqarida, orqa miya tuguni yoki bosh miya nervlarining sezuvchi tugunlarida joylashgan soxta unipolyar hujayralar tashkil qiladi.

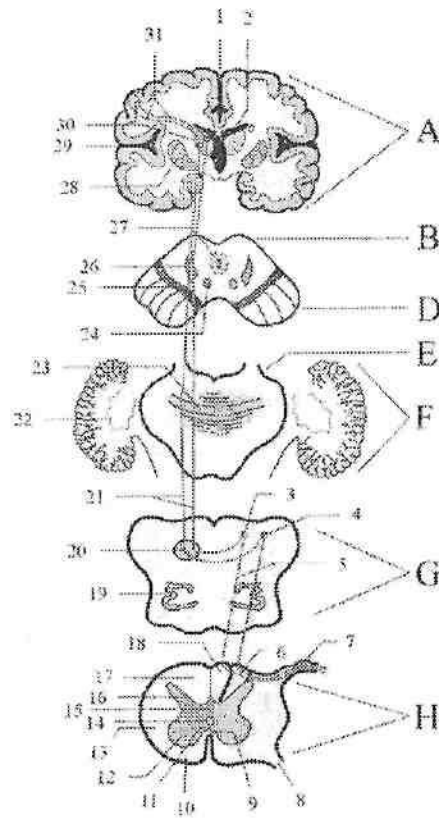
1. Orqa miya bilan miya po'stlog'i orasidagi chuqur (**propriotseptiv**) sezgini o'tkazuvchi yo'l -- **tractus spinocorticalis** (316-rasm)

Bu yo'l mushaklar, paylar va bo'g'imlardan ta'sirotni qabul qiluvchi propriotseptorlardan boshlanib, bosh miya yarim pallasining markaz orqa pushtasida tugaydi. U uch neyrondan iborat. Bu yo'lning birinchi neyroni hujayralari orqa miya tugunining soxta unipolyar hujayralaridan iborat. Ularning periferik o'siqlari orqa miya nervlari tarkibida propriotseptorlardan ta'sirotni olib keladi. Ularning markaziy o'siqlari orqa ildiz tarkibida orqa shoxga kirmasdan orqa tizimchaga Goll va Burdax dastalariga o'tadi. Orqa tizimcha tarkibida birinchi neyron tolalari uzunchoq miyaning nozik va ponasimon o'zaklari hujayralarida tugaydi. Nozik dasta orqa tizimchada medialroq joylashib, oyoqlar va tananing pastki qismidan yoki pastki 19 ta orqa miya tugunlaridan (8 ta pastki ko'krak, 5 bel, 5 dumg'aza va 1 ta dum) keluvchi tolalardan iborat. Ponasimon dasta lateralroq joylashib, orqa miyaning yuqorigi ko'krak va barcha bo'yin segmentlari yoki tananing yuqori qismi va qo'ldan kelayotgan tolalardan iborat. II neyron nozik va ponasimon o'zak hujayralari. Ularning tolalari uzunchoq miyada o'zaro kesishib, medial qovuzloq kesishmasini (**decussatio lemnisci medialis**) hosil qiladi va medial qovuzloq tarkibiga kiradi.

Medial qovuzloq (**lemniscus medialis**) tarkibida ikkinchi neyron tolalari ko'prik va o'rta miyaning qoplamasidan o'tib ko'ruv bo'rtig'ining lateral-ventral o'zagida tugaydi.

Nozik o'zakning hujayralari tolalari medial qovuzloqning oldingi qismida joylashsa, ponasimon o'zakning hujayralari tolalari orqa qismida joylashadi.

III neyron ko'ruv bo'rtig'ining lateral-ventral o'zagi hujayralari. Ularning aksonlari ichki g'ilofning orqa oyoqchasi orqali o'tib, bosh miyaning markaz oldi va markaz orqa pushtalarida tugaydi.



316-rasm. Orqa miya bilan miya po'stlog'i orasidagi chuqur (proprietseptiv) sezgini o'tkazuvchi yo'lining chizmasi.

A-Bosh miya yarim pallasi. B-o'rtta miya tomi. D-oyoqcha asosi. E-ko'prik. F-miyacha. G-uzunchoq miya. H-orqa miya segmenti.

1-fissura longitudinalis cerebri; 2-ventriculus lateralis; 3-nucleus gracilis; 4-nucleus cuneatus; 5-I-neyron; 6-fasciculus cuneatus; 7-ganglion sensorium nervi spinale; 8-radix anterior nervi spinale; 9-commissura alba anterior; 10-funiculus anterior; 11-commissura grisea anterior; 12-cornu anterius; 13-funiculus lateralis; 14-canal centralis; 15-commissura grisea posterior; 16-cornu posterius; 17-funiculus posterior; 18-fasciculus gracilis; 19-nucleus olivaris; 20, 23, 26-lemniscus medialis; 21-II-neyron; 22-nucleus dentatus; 24-nucleus ruber; 25-substantia nigra; 27-substantia grisea centralis; 28-nucleus lentiformis; 29-fossa lateralis cerebri; 30-thalamus opticus; 31-III-neyron.

Bosh mushaklari, chakka-pastki jag' bo'g'ini xaltasi va boylamlardan propriotseptiv impulslar uch shoxli, yuz va til-halqum nervlari tarkibidagi o'tkazuv yo'llar orqali o'tadi. Bu yo'llar ham uch neyronli.

I neyron uch shoxli nerv tugunining soxta unipolyar hujayralari. Ularning periferik o'siqlari uch shoxli nerv shoxlari tarkibida chaynov, og'iz tubi mushaklari va ko'z mushaklarida propriotseptorlar bilan tugaydi. Markaziy o'siqlari sezuvchi ildiz tarkibida uch shoxli nervning asosiy o'zagiga boradi. Bu o'zak hujayra aksonlari ikkinchi neyronni hosil qilib, qarama-qarshi tomonga o'tadi va uch shoxli nerv-bo'rtiq yoli tarkibida ko'ruv bo'rtig'ining lateral-ventral o'zagiga boradi. Bu o'zak hujayralari uchinchi neyronni hosil qilib, ularning aksonlari ko'ruv bo'rtig'i va po'stloq orasidagi tolalar tarkibida ichki gilofning orqa oyoqchasini o'rta qismidan o'tib markaz oldi pushtasi po'stlog'ining to'rtinchi qavatida tugaydi.

Mimika mushaklari propriotseptorlaridan impulslar VII juft bosh miya nervi, til va halqum mushaklaridan esa IX, X, XII juft bosh miya nervlari tarkibida o'tadi.

Propriotseptiv o'tkazuv yo'li kesishgan bo'lib, u jarohatlanganda tana qismlarining holati, vibratsion va qisman taktil sezgi yo'qoladi. Harakatni muvofiqlashtirish buzilib, ataksiya paydo boladi.

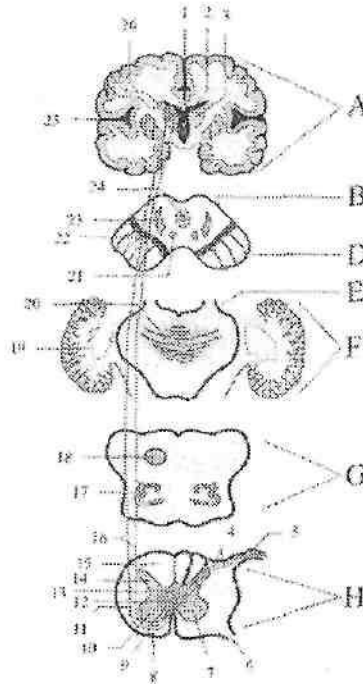
2. Orqa miya bilan miya po'stlog'i orasidagi yuzaki (og'riq va harorat) sezgilarini o'tkazuvchi yo'l -- *tractus spinothalamocorticalis* (317-rasm).

Bu yo'l teri, shilliq va seroz pardalardan ta'sirotni qabul qiluvchi ekstatseptorlardan boshlanib, bosh miya yarim pallasining markaz orqasidagi pushtasida tugaydi. U uch neyrondan iborat.

I neyron orqa miya tuguni soxta unipolyar hujayralarining periferik o'siqlari--orqa miya nervlari tarkibida ekstatseptorlardan ta'sirotni olib keladi. Uning markaziy o'siqlari orqa ildiz tarkibida orqa miya orqa shoxining xususiy o'zagi (*nucleus proprius*) hujayralarida tugaydi.

II neyron orqa miyaning xususiy o'zagi hujayralari. Ularning aksonlari oldingi oq bitishma orqali qarama-qarshi tomondagi yon tizmachaga o'tadi. Yon tizimchada bu yo'l Govers dastasidan medialroq joylashib oldingi va orqa qismlarga bo'linadi. Uning oldingi qismidan og'riq sezgisini o'tkazuvchi tolalar, orqa qismidan harorat sezgisini o'tkazuvchi tolalar o'tadi. Uzunchoq miya sohasida

bu yoʻl oliiva oʻzagidan dorsalroq joylashib medial qovuzloqqa yaqinlashadi va u bilan birga koʻprikning orqa qismini, oʻrta miyaning qoplamasidan oʻtib koʻruv boʻrtigʻining lateral oʻzagida tugaydi. Ikkinchi neyron tolalarining bir qismi orqa miyaning oldingi tizimchasi boʻylab koʻtariladi.



317-rasm. Orqa miya bilan miya poʻstlogʻi orasidagi yuzaki (ogʻriq va harorat) sezgilarini oʻtkazuvchi yoʻlning chizmasi.

A—Bosh miya yarim pallasi. B—oʻrta miya tomi. D—oyoqcha asosi. E—koʻprik. F—miyacha. G—uzunchoq miya. H—orqa miya segmenti.

1—fissura longitudinalis cerebri; 2—ventriculus lateralis; 3—thalamus opticus; 4—I-neyron; 5—ganglion sensorium nervi spinale; 6—radix anterior nervi spinale; 7—commissura alba anterior; 8—funiculus anterior; 9—commissura grisea anterior; 10—cornu anterius; 11—funiculus lateralis; 12—canalis centralis; 13—commissura grisea posterior; 14—cornu posterius; 15—funiculus posterior; 16—II-neyron; 17—nucleus olivaris; 18,20,23—lemniscus medialis; 19—nucleus dentatus; 21—nucleus ruber; 22—substantia nigra; 24—substantia grisea centralis; 25—fossa lateralis cerebri; 26—III-neyron.

III neyron ko'ruv bo'rtig'ining lateral o'zagi hujayralari. Ularning aksonlari ichki g'ilofning orqa oyoqchasining o'rta qismi orqali o'tib bosh miya markaz orqa pushtasining IV qavatida tugaydi.

Yuz va qisman bosh terisidan og'riq sezgisi ham uch shoxli nerv tolalari orqali o'tadi. Bu yo'l uch neyronli.

I neyron uch shoxli nerv tugunining soxta unipolyar hujayralari. Ularning periferik o'siqlari uch shoxli nerv shoxlari tarkibida yuz va bosh terisida ekstrotseptorlar bilan tugaydi. Ko'z nervi tarkibida peshona, ko'zning ichki burchagi, burun ildizi, yuqori qovoq va boshning tepa qismi terisiga; yuqori jag' nervi tarkibida pastki lab, yonoq, ustki lab, qisman chakka terisiga; pastki jag' nervi tarkibida pastki lab, yonoq, engak, chakka va qisman quloq suprasi terisiga

tolalar boradi. Ularning markaziy o'siqlari sezuvchi ildiz tarkibida ko'priikka kiradi, keyin pastga tolalar dastasi shaklida yo'nalib uch shoxli nervning orqa miya yo'li o'zagida tugaydi.

II neyron uch shoxlik nervning orqa miya yo'li o'zagi hujayralari. Ularning aksonlari qarama-qarshi tomonga o'tib medial qovuzloqqa qo'shiladi va uch shoxli nerv-bo'rtiq yoli tarkibida ko'ruv bo'rtig'ini lateral-ventral o'zagiga boradi.

III neyron lateral-ventral o'zak hujayralari. Ularning aksonlari ko'ruv bo'rtig'i va po'stloq orasidagi tolalar tarkibida ichki g'ilofning orqa oyoqchasini o'rta qismidan o'tib, markaz orqa pushtaning pastki uchdan birida tugaydi.

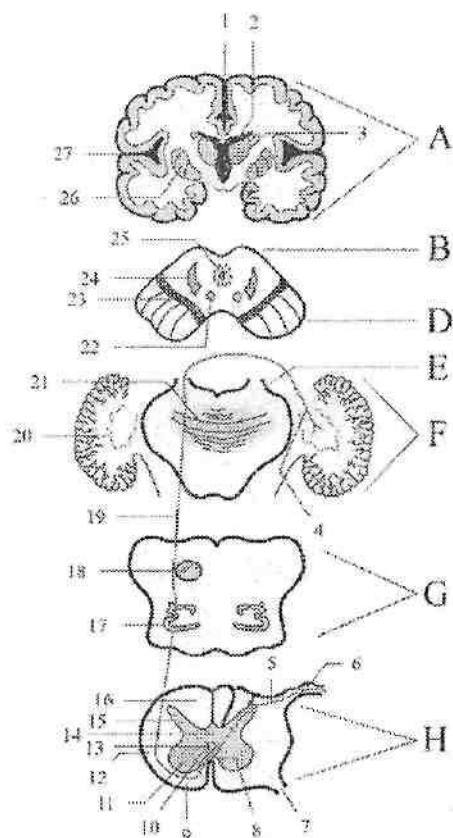
Uch shoxli nerv tarkibida bosh va yuz terisidan tashqari yuqori va pastki jag', lablar, millklar, tishlar, og'iz bo'shlig'i devori, ko'z olmasi, ko'z yoshi qopi, burun bo'shlig'i va va burun yon bo'shliqlari shilliq pardasidan ham og'riq va harorat sezgisini olib keladi.

Orqa miya tuguni yoki orqa miyaning xususiy o'zaklari jarohatlansa og'riq va harorat sezgisi shu tomonda yo'qoladi.

Agar jarohatlanish yon tizimchalar yoki undan yuqotiroqda ro'y bersa sezgilar qarama-qarshi tomonda yo'qoladi.

Orqa miya bilan miyacha orasidagi o'tkazuv yo'llari

Orqa miya bilan miyacha orasidagi o'tkazuv yo'llari impulsni mushaklar, paylar bo'g'imlardan miyachaga o'tkazib beradi. Ular kesishmagan (orqa miya va miyacha orasidagi orqa yo'l-Fleksig) va kesishgan (orqa miya va miyacha orasidagi oldingi yo'l-Govers) yo'llariga bo'linadi.



318-rasm. Orqa miya va miyacha orasidagi oldingi yolaing chizmasi.

A—Bosh miya yarim pallasi. B—o'rta miya tomi. D—oyoqcha asosi. E—ko'prik. F—miyacha. G—uzunchoq miya. H—orqa miya segmenti.

1—fissura longitudinalis cerebri; 2—ventriculus lateralis; 3—thalamus opticus; 4—III-neyron; 5—I-neyron; 6—ganglion sensorium nervi spinale; 7—radix anterior nervi spinale; 8—commissura alba anterior; 9—funiculus anterior; 10—commissura grisea anterior; 11—cornu anterius; 12—funiculus lateralis; 13—canalis centralis; 14—commissura grisea posterior; 15—cornu posterius; 16—funiculus posterior; 17—nucleus olivaris; 18,21,24—lemniscus medialis; 19—II-neyron; 20—nucleus dentatus; 22—nucleus ruber; 23—substantia nigra; 25—substantia grisea centralis; 26—nucleus lentiformis; 27—fossa lateralis cerebri.

Orqa miya va miyacha orasidagi oldingi yo'l-tractus spinocerebellaris anterior (318-rasm).

Bu yo'lning birinchi neyroni orqa miya tuguni soxta unipolyar hujayralari. Ularning periferik o'siqlari orqa miya nervlari tarkibida propriotseptorlardan ta'sirotni olib keladi. Uning markaziy o'siqlari orqa ildiz tarkibida orqa miya orqa shoxining oraliq medial o'zagida tugaydi.

II neyron oraliq medial o'zak hujayralari. Ularning aksonlari har bir segmentda kesishib oq bitishma orqali qarama-qarshi tomondagi yon tizimchaga o'tadi. Bu yo'lning bir qismi kesishmay orqa miyaning o'z tomonidagi yon tizimchasi orqali yo'naladi. So'ngra bu yo'lning kesishgan va kesishmagan tolalari uzunchoq miya, ko'prik orqali o'tib o'rta miyaga boradi.

O'rta miyaning to'rt tepaligi pastki tepachalari sohasida kesishmagan tolalar kesishadi. Shunday qilib to'liq kesishgan Govers yo'li miyaning ustki yelkani sohasida ikkinchi marta kesishib o'z tomoniga o'tadi va miyachaning ustki oyoqchalari orqali ustki chuvalchang po'stlog'ida tugaydi.

III neyron ustki chuvalchang po'stlog'i hujayralari. Ularning aksonlari miyachaning tishsimon o'zagida tugaydi.

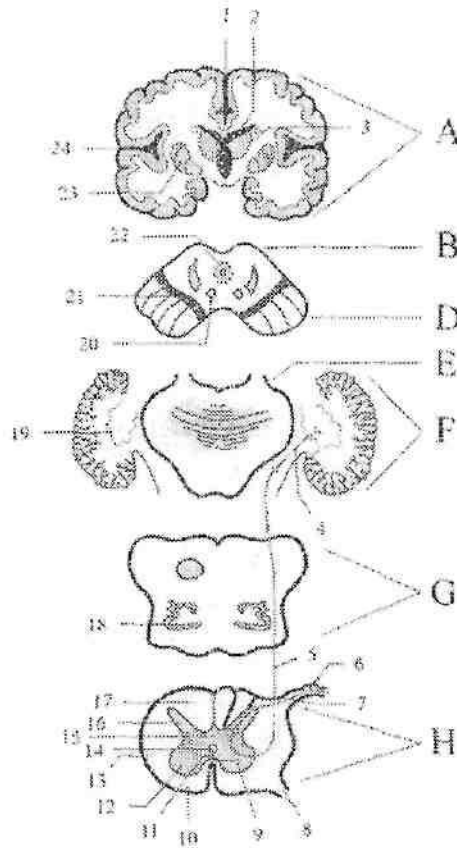
Orqa miya va miyacha orasidagi orqa yo'l -- tractus spinocerebellaris posterior (319-rasm).

Bu yo'lning birinchi neyroni orqa miya tuguni soxta unipolyar hujayralari. Ularning periferik o'siqlari orqa miya nervlari tarkibida propriotseptorlardan ta'sirotni olib keladi.

Ularning markaziy o'siqlari orqa ildiz tarkibida orqa shoxning ko'krak o'zagi (Klark ustuni) hujayralarida tugaydi.

II neyron orqa shoxning ko'krak o'zagi hujayralari. Ularning aksonlari yon tizimchalar tarkibida uzunchoq miyaga, undan esa miyachaning pastki oyoqchalari tarkibida pastki chuvalchang po'stlog'ida tugaydi.

III neyron pastki chuvalchang po'stlog'i hujayralari. Ularning aksonlari miyachaning tishsimon o'zagida tugaydi. Bu yo'l orqa va uzunchoq miyada kesishmaydi, shuning uchun uni to'g'ri kesishmagan yo'l deb ataladi. Ammo uning tolalari bir qismi chuvalchangda o'zaro kesishadi. Orqa miya bilan miyacha o'rtasidagi o'tkazuv yo'llar tananing muvozanatini va harakatini muvofiqlashtirib turadi. Orqa miya bilan miyacha o'rtasidagi yo'llar jarohatlanganda miyacha buzilishi ro'y beradi.



319-rasm. Orqa miya va miyacha orasidagi orqa yolning chizmasi.

A-Bosh miya yarim pallasi. B-o'rtta miya tomi. D-oyoqcha asosi. E-ko'prik. F-miyacha. G-uzunchoq miya. H-orqa miya segmenti.

1-fissura longitudinalis cerebri; 2-ventriculus lateralis; 3-thalamus opticus; 4-III-neyron; 5-II-neyron; 6-ganglion sensorium nervi spinale; 7-I-neyron; 8-radix anterior nervi spinale; 9-commissura alba anterior; 10-funiculus anterior; 11-commissura grisea anterior; 12-cornu anterius; 13-funiculus lateralis; 14-canal centralis; 15-commissura grisea posterior; 16-cornu posterius; 17-funiculus posterior; 18-nucleus olivaris; 19-nucleus dentatus; 20-nucleus ruber; 21-substantia nigra; 22-substantia grisea centralis; 23-nucleus lentiformis; 24-fossa lateralis cerebri.

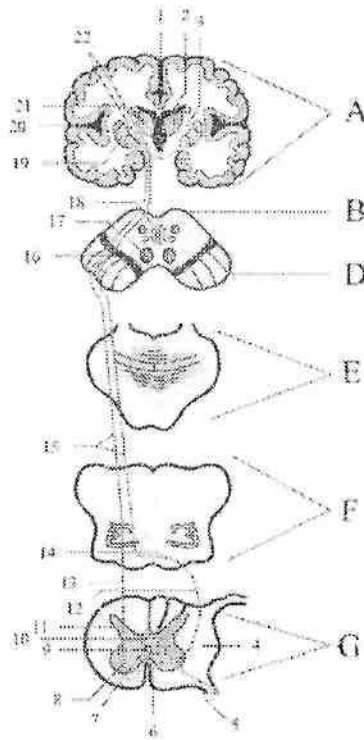
Efferent o'tkazuv yo'llari

Harakatlantiruvchi o'tkazuv yo'llar bosh miyaning turli markazlaridan harakat va sekretor a'zolarga impulslarni olib boradi. Harakatlantiruvchi o'tkazuv yo'llar ikki neyrondan iborat. Ular qisqa va uzun yo'llarga bo'linadi. Qisqa harakatlantiruvchi o'tkazuv yo'llar bosh miya yarim pailasi po'stlog'i bilan bosh miyaning bazal o'zaklari va bosh miya so'g'oni qismlarini bog'lab turadi. Ularga: ko'ruv yo'lining bir qismi bo'lgan, ko'ruv analizatorining ko'ruv bo'rtig'i bilan bog'lovchi (*tractus corticothalamicus*) peshona va tepa bo'lagi po'stlog'ini targ'il tana bilan bog'lovchi (*tractus corticostriatus*) ko'ruv bo'rtig'i yostiqchasi bilan dumsimon o'zak, targ'il tana va gipotalamik soha o'rtasidagi yo'llar kiradi. Uzun harakatlantiruvchi yo'llarga bosh miya po'stlog'i hujayralari va ekstrapiramida tizimi o'zaklaridan boshlanib, bosh miya so'g'oni va orqa miyada tugaydigan piramida va ekstrapiramida yo'llari kiradi. Piramida yo'li o'z navbatida po'stloq-orqa miya yoli va po'stloq-bosh miya nerv o'zaklari orasidagi yo'llarga bo'linadi.

1. Po'stloq-orqa miya yo'li – *tractus corticospinalis* (320-rasm)

I neyron bosh miyaning harakat sohasi: markaz oldi pushtasi, markaz atrofidagi bo'lakcha va peshona pushtalarining orqa qismi po'stlog'ining beshinchi qavatida joylashgan yirik piramida hujayralardan iborat. Ularning aksonlari ichki g'ilofning orqa oyoqchasining oldingi 2/3 qismidan o'tadi. So'ngra po'stloq-orqa miya yo'li miya oyoqchasi asosining o'rtasi, ko'prikning oldingi qismi va uzunchoq miyaning piramidasidan o'tadi. Uzunchoq miyaning pastki qismida orqa miyaga kirishdan oldin piramida yo'li ikki dastaga bo'linadi. Katta qismi tolalari kesishib piramida tolalarining kesishmasini (*decussatio pyramidium*) hosil qiladi. Qolgan qismi kesishmasdan orqa miyaga o'tib ketadi.

a) kesishgan tolalar orqa miyaning yon tizimchasiga o'tib, po'stloq-orqa miya lateral yo'lini (*tractus corticospinalis lateralis*) hosil qiladi va shu tomondagi oldingi shoxda tugaydi.



320-rasm. Po'stloq-orqa miya yo'lining chizmasi.

A-Bosh miya yarim pallasi. B-o'rtta miya tomi. D-oyoqcha asosi. E-ko'prik. F-miyacha. G-uzunchoq miya. H-orqa miya segmenti.

1-fissura longitudinalis cerebri; 2-ventriculus lateralis; 3-capsula interna; 4-funiculus lateralis; 5-II-neyron; 6-commissura alba anterior; 7-commissura grisea anterior; 8-cornu anterius; 9-canal centralis; 10-commissura grisea posterior; 11-cornu posterius; 12-tractus corticospinalis lateralis; 13-tractus corticospinalis anterior; 14-deccusatio pyramidium; 15-I-neyron; 16-substantia nigra; 17-nucleus ruber; 18-substantia grisea centralis; 19-nucleus lentiformis; 20-fossa lateralis cerebri; 21-thalamus opticus; 22-gyrus precentralis.

II neyron oldingi shoxning harakat hujayralari. Ularning aksonlari oldingi ildiz, so'ng orqa miya nervlari tarkibida skelet mushaklariga boradi. Lateral piramida yo'li asosan qo'l va oyoq, qisman tana mushaklarini innervatsiya qiladi.

b) kesishmagan tolalar orqa miyaning oldingi tizimchasiga o'tib oldingi po'stloq-orqa miya yo'lini (**tractus corticospinalis anterior**) hosil qiladi. Bu yo'l bo'yin va ko'krak qismlarda har bir segmentda kesishib qarama-qarshi tomondagi oldingi shoxga o'tib harakatlantiruvchi hujayralarda tugaydi.

II neyron oldingi shoxning harakat hujayralari aksonlari orqa miya nervlari tarkibida mushaklarga boradi. Piramida yo'li po'stloqdan mushaklarga boruvchi ixtiyoriy harakat impulslarini o'tkazadi.

Piramida yo'li targ'il tana, ko'prik va to'r formatsiya hujayralari bilan bog'langan. To'r formatsiya ixtiyoriy harakatlardagi shartsiz reflekslarga tormozlovchi ta'sir ko'rsatadi. Piramida yo'li paralichi paylar va suyak usti parda reflekslarini oshishi va mushaklar gipertoniyasi bilan kechadi. Harakat markazlari va piramida yo'lining kesishmasigacha bo'lgan sohada shikastlanish ro'y bersa, tananing qarama-qarshi tomonda palaj roy beradi. Orqa miyaning oldingi tizimchasi shikastlansa qo'l-oyoqlar va tana mushaklarida palaj ro'y bermaydi, chunki harakat lateral piramida yo'li hisobiga boshqarib turiladi.

Barcha po'stloq orqa miya yo'li kesishgan bo'lib, har bir yarim pallaning po'stlog'i qarama-qarshi tomon mushaklari faoliyatini boshqaradi.

II. Po'stloq-bosh miya nerv o'zaklari orasidagi yo'l – **tractus corticonuclearis** (321-rasm).

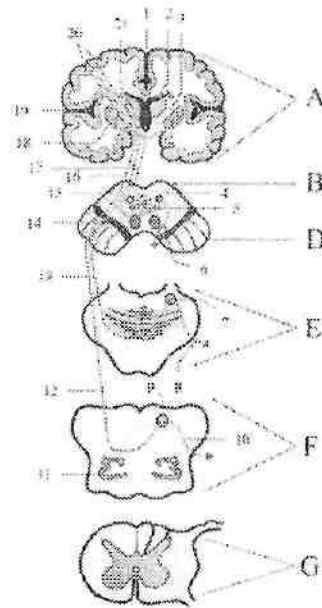
I neyron markaz oldi pushtasining pastki qismi po'stlog'ini V qavat piramida hujayralari. Ularning aksonlari ichki g'ilofning tizzasi, miya oyoqchalarining asosidan o'tadi. Yo'lning bir qismi kesishib o'rta miyaning suv yo'li atrofidagi o'zaklar (**nucleus n. oculomotorius** va **nucleus n. trochlearis**) tugaydi.

Yo'lning bir qismi tolalari o'z tomonidagi shu nomli o'zaklarda tugaydi. Shu o'zak hujayralari ikkinchi neyronni hosil qilib **n. oculomotorius** tarkibida ko'zning yuqorigi, pastki, medial to'g'ri, pastki qiyshiq va yuqori qovoqni ko'taruvchi mushaklarga, **n. trochlearis** tarkibida esa yuqorigi qiyshiq mushakka boradi.

Po'stloq-bosh miya nerv o'zaklari orasidagi yo'lning bir qismi kesishib ko'prik sohasida V, VI, VII juft bosh miya nervlarning harakatlantiruvchi o'zaklarida tugaydi.

Bu ozaklar hujayralaridan boshlangan ikkinchi neyron uch shoxli nerv tarkibida medial va lateral qanotsimon, chakka va chaynov

mushaklari, pastki jag'-til osti suyagi mushagi, tanglay chodirini taranglovchi mushak, hamda nog'ora pardani taranglovchi va ikki qorinchali mushakning oldingi qorinchasiga boradi.



321-rasm. Po'stloq-bosh miya nerv o'zakkari orasidagi yo'lning chizmasi.

A-Bosh miya yarim pallasi. B-o'rta miya tomi. D-oyoqcha asosi. E-ko'prik. F-miyacha. G-uzunchoq miya. H-orqa miya segmenti.

1-fissura longitudinalis cerebri; 2-ventriculus lateralis; 3-capsula interna; 4-nucleus nervi oculomotorii; 5-nucleus nervi trochleari; 6,8,10-II neyron; 7-V, VI va VII juft bosh miya nervlarining harakatlantiruvchi o'zakkari; 9-IX, X, XI va XII juft bosh miya nervlarining harakatlantiruvchi o'zakkari; 11-nucleus olivaris; 12, 13, 17-I neyron; 14-substantia nigra; 15-nucleus ruber; 16-substantia grisea centralis; 18-nucleus lentiformis; 19-fossa lateralis cerebri; 20-gyrus precentralis; 21-thalamus optici.

Uzoqlashtiruvchi nerv tarkibida ko'zning lateral to'g'ri mushagiga. Yuz nervi tarkibida ikki qorinchli mushakning orqa qorinchasiga, bigizsimon-til osti suyagi, uzangi, mimika mushaklari va bo'yinning teri osti mushagiga boradi.

Po'stloq-bosh miya nerv o'zaklari o'rtasidagi yo'ning bir qismi uzunchoq miyaga borib kesishadi va IX, X, XI, XII juft bosh miya nervlarining harakatlantiruvchi o'zaklarida tugaydi.

Ikkinchi neyron shu o'zaklar hujayralaridan boshlanib, til-yutqin nervi tarkibida bigizsimon-halqum mushagiga, adashgan nerv tarkibida halqum, yumshoq tanglay, hiqildoq va qizilo'ngachning yuqori qismi mushaklariga, qo'shimcha nerv tarkibida trapetsiya-simon, to'sh-o'mrov-so'rg'ichsimon mushaklarga, til osti nervi tarkibida til mushaklariga boradi.

Po'stloq-bosh miya nerv o'zaklari o'rtasidagi yo'ning buzilishi odatda markaziy palaj yoki parez holatida uchraydi. Agarda bosh miya nervlarning o'zaklarida yoki nervlarida jarohatlanish ro'y bersa, periferik palaj yoki parez holati yuz beradi.

Ekstrapiramida yo'llari

Filogenez nuqtai nazardan ekstrapiramida yo'llari piramida yo'llariga nisbatan qadimiy hisoblanadi. Ekstrapiramida tizimi ixtiyordan tashqari avtomatik

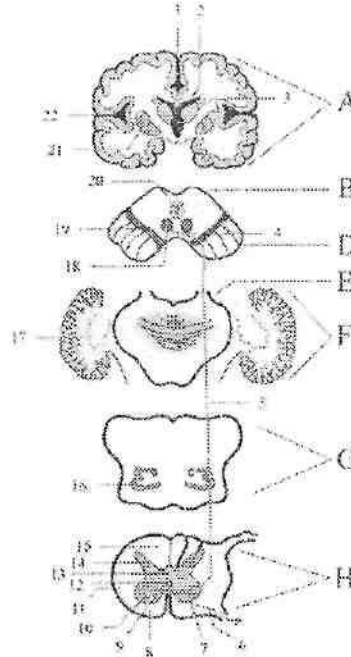
harakatlarini boshqarib mushaklar tonusini qo'llab turadi. Ekstrapiramida tizimi tarkibiga dumsimon o'zak, yasmiqsimon o'zak qobig'i, rangpar shar, qora modda, qizil o'zak, uzunchoq miya olivasi va to'r formatsiya kiradi. Ekstrapiramida tizimi tarkibiga kiruvchi bazal o'zaklarning nerv tolalari ularni o'zaro bog'lab qolmay, bosh miya po'stlog'i va orqa miya bilan ham bog'laydi. Ahamiyati katta ekstrapiramida yo'llariga quyidagilar kiradi.

Qizil o'zak va orqa miya orasidagi yo'l – *tractus rubrospinalis* (322-rasm). Asosiy ekstrapiramida yo'li bo'lib, ixtiyordan tashqari avtomatik harakatlarni boshqaradi.

I neyron o'rta miyaning qizil o'zagi hujayralari. Ularning aksonlari o'rta miyaning qopqoq sohasida Forel kesishmasini hosil qilib, qarama-qarshi tomonga o'tadi. So'ng lateral tomonga og'ib, ko'prik va uzunchoq miyaning to'r formatsiyasi sohasi orqali orqa miyaning yon tizimchasiga yo'naladi va shu tomondagi oldingi shoxning harakatlantiruvchi hujayralarida tugaydi.

II neyron oldingi shoxning harakatlantiruvchi hujayralari. Ularning aksonlari oldingi ildiz, so'ng orqa miya nervlari tarkibida mushaklarga boradi. Qizil o'zak va orqa miya orasidagi yo'l faoliyat jihatidan miyacha, oraliq miya va bosh miya yarim pallasining bazal

o'zklari bilan bog'langan. Bu yo'l orqali bazal o'zklar orqa miyaga o'z ta'sirini o'tkazadi. Qizil o'zak va orqa miya orasidagi yo'lning bir qismi tolalari uch shoxli va yuz nervlarining harakat o'zklariga yo'naladi. Bu yo'l shikastlanganda mushaklar tonusi oshib, ayrim guruh mushaklarida ixtiyordan tashqari harakatlar paydo bo'ladi. Bu hol ko'pincha qovoqlarning, bosh va yelka kamari mushaklarining qisqarishi sifatida paydo bo'ladi.



322-rasm. Qizil o'zak va orqa miya orasidagi yo'lning chizmasi.

A—Bosh miya yarim pallasi. B—o'rta miya temi. D—oyoqcha asosi.
E—ko'prik. F—miyacha. G—uzunchoq miya. H—orqa miya segmenti.

1—fissura longitudinalis cerebri; 2—ventriculus lateralis; 3—thalamus opticus; 4—Forel kesishmasi; 5—I-neyron; 6—II-neyron; 7—commissura alba anterior; 8—funiculus anterior; 9—commissura grisea anterior; 10—cornu anterius; 11—funiculus lateralis; 12—canalis centralis; 13—commissura grisea posterior; 14—cornu posterius; 15—funiculus posterior; 16—nucleus olivaris; 17—nucleus dentatus; 18—nucleus ruber; 19—substantia nigra; 20—substantia grisea centralis; 21—nucleus lentiformis; 22—fossa lateralis cerebri.

Tananing harakat faoliyatini muvofiqlashtirishda ishtirok etuvchi asosiy yo'lardan biri dahliz-orqa miya yo'lidir (*tractus vestibulospinalis*). Bu yo'l vestibulyar apparat o'zaklarini orqa miyaning oldingi shoxlari bilan bog'lab, muvozanat buzilganida tananing tiklanish reaksiyalarini boshqaradi.

Bu yo'lning birinchi neyroni dahliz chig'anoq nervining lateral va pastki vestibulyar o'zaklari hujayralari. Ularning aksonlari kesishmasdan qisman orqa miyaning yon tizimchasidan, qisman oldingi tizimchasidan o'tib, oldingi shoxning harakatlantiruvchi o'zaklarida tugaydi. II neyron oldingi shoxni harakatlantiruvchi hujayra aksonlari oldingi ildiz tarkibida mushaklarga boradi. Vestibulospinal yo'l ko'zni harakatlantiruvchi nerv o'zagi bilan bog'langan bo'lib, u orqali ko'z harakatiga ta'sir ko'rsatadi. Uning jarohatlanishi bosh aylanish, ko'ngil aynishi, qusish, vestibulyar ataksiya va nistagmga olib keladi.

O'rta miya tomi-orqa miya yo'li (*tractus tectospinalis*) mushaklarning ko'rish va eshitish impulsariga harakat reaksiyasini boshqaradi. Bu yo'lning birinchi neyroni to'rt tepalikning ustki va pastki tepachalarida joylashgan po'stloq osti eshituv va ko'ruv markazlari o'zaklari hujayralari. Ularning aksonlari o'rta miyada qisman kesishgandan so'ng orqa miyaning oldingi tizimchasi tarkibida oldingi shoxning harakat o'zagida tugaydi.

II neyron oldingi shoxning harakatlantiruvchi hujayrasi aksonlari oldingi ildiz tarkibida mushaklarga boradi.

Periferik nerv tizimi

Periferik nerv tizimi tarkibiga bosh va orqa miya nervlari, bosh va miya nervlarining sezuvchi tugunlari va ularning shoxlari kiradi. Uning asosini bosh va orqa miyada hamda nerv tugunlarida joylashgan nerv hujayralarining o'siqlari hosil qiladi. Ular impulsni periferiyadan markazga (sezuvchi), markazdan tana mushaklariga (harakatlantiruvchi), markazdan ichki a'zolarga, qon tomirlar va bezlarga olib boruvchi (avtonom) tolalardan iborat.

Nervlar bosh va orqa miya, shuningdek nerv tugunlarida joylashgan nerv hujayralarining o'siqlaridan iborat. Ular tashqi tomondan tarkibida kollogen va elastik tolalari bo'lgan yumshoq biriktiruvchi to'qimali parda – epinevriy bilan o'ralgan. Unda qon, limfa tomirlar, ularni innervatsiya qiluvchi nervlar va yog' hujayralari

joylashgan. Epinevriy ostida yupqa parda-perinevriy bilan o'ralgan nerv dastalari joylashadi. Nerv dastalari o'z navbatida yupqa biriktiruvchi to'qimali parda – endonevriy bilan o'ralgan nerv hujayralarining o'siqlari yig'indisidan iborat. Periferik nerv tuzilishida ikki xil variant tafovut qilinadi:

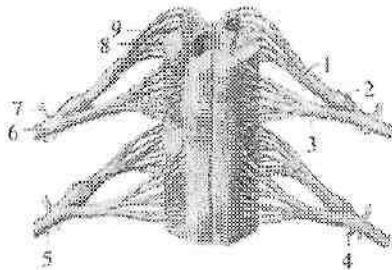
1. Kam dastali nerv ingichka bo'lib, kam sonli yirik dastalardan tuzilgan, dastalarda tolalar zich joylashgan bo'ladi.

2. Ko'p dastali nerv yo'g'on, uni hosil qiluvchi dastalar kichik, nerv tolalari bo'sh joylashgan. Nervlardagi nerv tolalarining miqdori nervning qalinligi va innervatsiya sohasiga bog'liq. Masalan yelkaning o'rta qismida tirsak nervi 13.000–18.000 toladan, o'rtadagi nerv 19.000–32.000, mushak-teri nervi 3.000–12.000 tolalardan iborat bo'ladi. Nervlar harakatlantiruvchi, sezuvchi va aralash bo'ladi.

Harakatlantiruvchi nervlar (*nervus motorius*) orqa miyaning oldingi shoxi va bosh miya nervlarining harakatlantiruvchi o'zaklarida joylashgan harakatlantiruvchi hujayralarning o'siqlaridan iborat.

Sezuvchi nervlar (*nervus sensorius*) bosh miya nervlarining sezuvchi tugunlari va orqa miya tugunida joylashgan hujayra o'siqlaridan tashkil topgan.

Odami organizmidagi ko'pchilik nervlar aralash (*n. mixtus*) bo'lib, sezuvchi va harakatlantiruvchi tolalardan iborat.



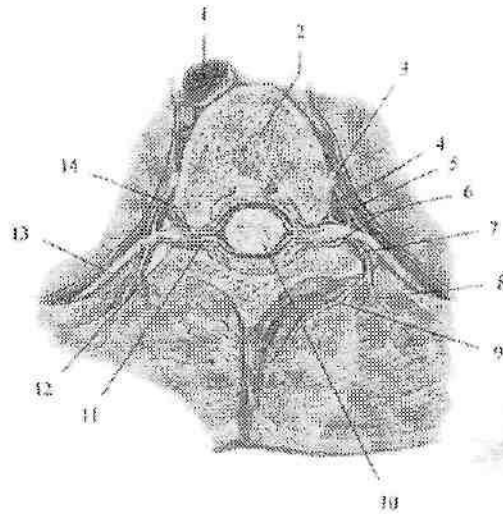
323-rasm. Orqa miya nervlarining hosil bo'lishi.

1–radix posterior; 2– ganglion spinale; 3–radix anterior; 4–ramus communicans albus; 5–ramus communicans griseus; 6–ramus anterior; 7–ramus posterior; 8–substantia alba; 9–substantia grisea.

Avtonom nervlar va tolalar orqa miyaning yon shoxlari va bosh miyaning avtonom o'zaklarida joylashgan hujayra o'siqlaridan iborat.

Orqa miya nervlari

Orqa miya nervi (**nn. spinalis**) orqa miyadan chiquvchi ikki ildizdan hosil bo'lgan nerv poyalaridan iborat (323-rasm). Ular juft bo'lib, metamer joylashgan. Odamda 31 juft orqa miya nervlari bo'lib, ular 8 ta bo'yin, 12 ta ko'krak, 5 ta bel, 5 ta dumg'aza va 1 ta dum nervlariga bo'linadi.



324-rasm. Orqa miya nervlarining tarmoqlari. Ko'krak umurtqasi orqali ko'ndalang kesma.

1-aorta; 2-vertebra thoracica; 3-ganglion trunci sympatici; 4-r. communicans alba; 5-r. communicans grisea; 6-tr. meningei; 7-ramus posterior; 8-r. muscullaris lateralis; 9-r. muscullaris medialis; 10-medulla spinalis; 11-radix posterior; 12-ganglion sensorium nervi spinalis; 13-ramus anterior; 14-radix anterior.

Orqa miya nervlari aralash bo'lib, tarkibida sezuvchi – afferent va harakatlantiruvchi – efferent tolalari bo'ladi. Orqa miya nervlarining orqa ildizi (sezuvchi) (**radix posterior**) orqa miya tugunida joylashgan soxta unipolyar hujayralarning markaziy o'siqlaridan iborat. Oldingi ildizi (harakatlantiruvchi) (**radix anterior**) orqa miyaning oldingi shoxi hujayralarining aksonlaridan iborat.

Oldingi va orqa ildizlar o'zaro qo'shilib, orqa miya nervining poyasini (**truncus nervi spinalis**) hosil qiladi va umurtqalararo

teshikdan chiqqanidan so'ng to'rtta: oldingi tarmoq (**r. anterior**), orqa tarmoq (**r. posterior**), orqa miya pardalariga yo'nalaychi tarmoq (**r. meningeus**) va qo'shuvchi tarmoq (**r. communicans**) ga bo'linadi (324-rasm).

Qo'shuluvchi tarmoq (**r. communicans**) VIII bo'yin, barcha ko'krak va yuqorigi ikkita bel segmentlari sohasidan chiqadi.

Ular simpatik tugunlarga boruvchi preganglionar tolalarni hosil qiladi. Orqa miya nervlarining oldingi va orqa tarmoqlari I bo'yin nervining orqa tarmog'idan tashqari aralash tolalardan iborat. Ular skelet mushaklarini va terini innervatsiya qiladi. Orqa miya pardalariga yo'nalaychi tarmoq umurtqa kanaliga qaytib kirib, orqa miya pardalarini innervatsiya qiladi.

Orqa miya nervlarining orqa tarmoqlari

Orqa miya nervlarining orqa tarmoqlari (**rr. posteriores**) metamer joylashib, umurtqalarning ko'ndalang o'siqchalari orasidan o'tib orqa tomonga yo'naladi. Ular (I bo'yin, IV va V dumg'aza va dum nervlaridan tashqari **r. medialis**) va lateral (**r. lateralis**) tarmoqlarga bo'linadi. I bo'yin nervining orqa tarmog'i ensa osti nervi (**n. suboccipitalis**) nomi bilan ensa suyagi va atlantni o'rtasidan chiqib **m. rectus capitis posterior major et minor**, **m. semispinalis capitis**, **m. obliqui capitis superior et inferior** larni innervatsiya qiladi.

II bo'yin nervining orqa tarmog'i – ensaning katta nervi (**n. occipitalis major**) I va II bo'yin umurtqalari orasidan chiqib, ensa terisini va **m. semispinalis capitis**, **m. splenus capitis et cervicis**, **m. longissimus capitis** larni innervatsiya qiladi. Qolgan bo'yin, ko'krak, bel, dumg'aza va dum orqa miya nervlarining orqa tarmoqlari orqaning chuqur mushaklari va terisini innervatsiya qiladi. Uchta ustki

bel orqa miya nervlarining orqa tarmoqlarining lateral tarmoqlari dumba sohasining ustki nervlarini (**nn. clunium superiores**) hosil qilib, dumbaning yuqori qismi terisini innervatsiya qiladi. Uchta ustki dumg'aza nervlarining lateral tarmoqlari dumba sohasining o'rta nervlarini (**nn. clunium medii**) hosil qilib, katta dumba mushagini teshib chiqadi va dumba terisini innervatsiya qiladi. IV–V dumg'aza va dum nervlarining orqa tarmoqlari **n. anacoccygei** ga qo'shilib ketadi.

Orqa miya nervlarining oldingi tarmoqlari

Orqa miya nervlarining oldingi tarmoqlari, orqa tarmoqlariga nisbatan uzun va yo'g'on. Ular bo'yin, ko'krak, qorin, qo'l va oyoq mushaklari, hamda terisini innervatsiya qiladi. Qorin terisini pastki qismi tashqi jinsiy a'zolarining taraqqiyotida qatnashgani uchun, tashqi jinsiy a'zolari terisini ham orqa miya nervlarining oldingi tarmoqlari innervatsiya qiladi. Orqa miya nervlarining metamer tuzilishi faqat ko'krak qismida saqlanib qolgan bo'lib, qolgan qismlarda ular o'zaro qo'shilib chigallar hosil qiladi. Bu chigallarda nerv tolalari bir-biri bilan aralashib ketadi va har bir periferik nerv tarkibida orqa miya nervlarining bir nechta tarmog'idan keluvchi tolalar bo'ladi. Odamda bo'yin, yelka, bel, dumg'aza va dum chigallari tafovut qilinadi.

Bo'yin chigali

Bo'yin chigali (**plexus cervicalis**) to'rtta yuqorigi bo'yin (C_I-C_{IV}) nervlarining oldingi tarmoqlaridan hosil bo'ladi. Chigal to'rtta yuqorigi bo'yin umurtqalari sohasida bo'yinning chuqur mushaklarining (kurakni ko'taruvchi, o'rta narvonsimon va boshning tasmasimon) oldingi lateral yuzasida, to'sh-o'mrov-so'rg'ichsimon mushakning orqasida joylashadi. Uning tarmoqari uch: sezuvchi, harakatlantiruvchi va aralash guruhga bo'linadi.

I. Sezuvchi tarmoqlari quyidagilar (325-rasm):

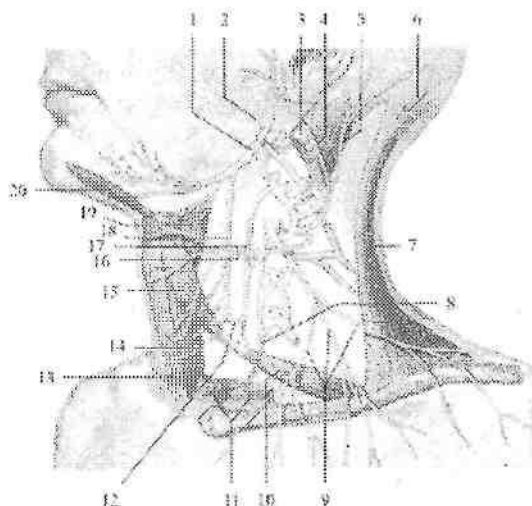
1. Ensaning kichik nervi (**n. occipitalis minor**) to'sh-o'mrov-so'rg'ichsimon mushakning orqa chekkasidan chiqadi (325-rasm). Mushakning orqa chekkasi bo'ylab yuqoriga ko'tarilib, ensa sohasining pastki lateral qismi terisini va quloq suprasining orqa yuzasi terisini innervatsiya qiladi.

2. Quloqning katta nervi (**n. auricularis magnus**) sezuvchi tarmoqlarning eng kattasi. To'sh-o'mrov-so'rg'ichsimon mushakning lateral tomonidan qiyshiq yo'nalib, quloq supراسi va tashqi eshituv yo'li terisini innervatsiya qiladi (325-rasm).

3. Bo'yinning ko'ndalang nervi (**n. transversus colli**) to'sh-o'mrov-so'rg'ichsimon mushakning orqa chekkasidan chiqib, oldinga tomon ko'ndalang yo'nalib ustki va pastki tarmoqlarga (**rr. superiores et inferiores**) bo'linadi (325-rasm). U bo'yinning oldingi va lateral sohasi terisini innervatsiya qiladi. Nervning ustki tarmoqlaridan bittasi yuz nervining bo'yin tarmog'i bilan qo'shilib yuza bo'yin qovuzlog'ini hosil qiladi.

4. O'mrov usti nervlari (**nn. supraclaviculares**) 3-5 ta bo'lib, to'sh-o'mrov-so'rg'ichsimon mushakni orqa chekkasidan chiqadi. Bu nervlar joylashishiga qarab medial o'mrov usti nervlari (**nn. supraclaviculares mediales**), oraliqdagi o'mrov usti nervlari (**nn. supraclaviculares intermedii**) va lateral o'mrov usti nervlariga (**nn. supraclaviculares laterales**) bo'linadi (325-rasm). O'mrov usti nervlari pastga va orqaga qarab yo'nalib, deltasimon va katta ko'krak mushagi sohasi terisini innervatsiya qiladi.

II.Harakatlantiruvchi (mushak) tarmoqlari chigal atrofiga joylashgan mushaklarni: **m. longus colli**, **m.longus capitis**, **mm. scaleni anterior, medius, posterior**, **mm. recti capitis anterior et lateralis**, **m. intertransversari anteriores**, **m. levator scapulae** innervatsiya qiladi.



325-rasm Bo'yin chigalining chizmasi. Chap tomondan ko'rinishi.

1-n. hypoglossus; 2-n. accessorius; 3,11-m. sternocleidomastoideus; 4-n. auricularis magnus; 5-n. occipitalis minor; 6-n. occipitalis major; 7-m. trapezius; 8-n. phrenicus; 9-**nn. supraclaviculares**; 10-**venter inferior m. omohyoidei**; 12-**ansa cervicalis**; 13-m. sternohyoideus; 14-m. sternothyroideus; 15-**venter superior m. omohyoidei**; 16-n. transversus coli; 17-**radix inferior ansae cervicalis**; 18-**radix superior ansae cervicalis**; 19-m. thyohyoideus; 20-m. geniohyoideus.

Harakatlantiruvchi shoxlardan pastki ildiz (*radix inferior*), til osti nervidan chiquvchi yuqorigi ildiz (*radix superior*) bilan qo'shilib, bo'yindagi nerv qovuzlog'ini (*ansa cervicalis*) hosil qiladi (325-rasm). Uning tarmoqlari til osti suyagining ostidagi mushaklarai (to'sh-til osti mushagi, to'sh-qalqonsimon mushagi, kurak-til osti mushagi, qalqonsimon-til osti mushagi) innervatsiya qiladi.

Bundan tashqari bo'yin chigalidan to'sh-o'mrov-so'rg'ichsimon va trapetsiyasimon mushaklarga ham tarmoqlar chiqadi.

Aralash tarmoqqa diafragma nervi (*n. phrenicus*) kiradi. Bu nerv III-IV bo'yin nervlarining oldingi tarmoqlaridan hosil bo'lib, oldingi narvonsimon mushakning oldingi yuzasi bo'ylab pastga tushadi. Ko'krak qafasining ustki aperturasi orqali o'mrov osti arteriyasi va venasining orasidan o'tib ko'krak qafasiga kiradi.

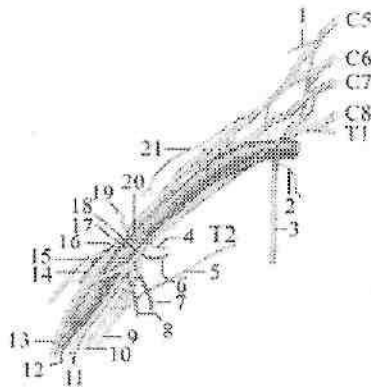
Ko'krak qafasida o'pka ildizining oldidan, perikard bilan mediastinal plevraning o'rtasidan o'tib, diafragmada tarmoqlanadi. Uning harakatlantiruvchi tolalari diafragmani, sezuvchi tolalari plevra va perikardni innervatsiya qiladi. Uning sezuvchi diafragma va qorin tarmog'lari (*rr. phrenicoabdominales*) qorin bo'shlig'iga o'tib diafragmani qoplagan qorinpardani innervatsiya qiladi. O'ng diafragma nervi tolalari jigar kapsulasida tugaydi.

Yelka chigali

Yelka chigali (*plexus brachialis*) to'rtta pastki bo'yin (*C_v - C_{viii}*), qisman IV bo'yin (*C_{iv}*) va I ko'krak (*Th_i*) nervlarining oldingi tarmoqlaridan hosil bo'ladi (326-rasm). Narvonsimon mushaklar oralig'ida bu nervlar o'zaro qo'shilib uchta: yuqorigi poya (*truncus superior*), o'rta poya (*truncus medius*) va pastki poyani (*truncus inferior*) hosil qiladi. Bu poyalar narvonsimon mushaklar oralig'idan pastga tomon yo'nalib o'mrov suyagiga nisbatan ikki: o'mrov usti qismi (*pars supraclavicularis*) va o'mrov osti qismiga (*pars infraclavicularis*) bo'linadi.

Yelka chigalining o'mrov osti qismi qo'ltiq osti arteriyasini uch tomondan o'rab turuvchi uchta tutamga bo'linadi. Arteriyaning medial tomonida medial tutam (*fasciculus medialis*), lateral tomondan lateral tutam (*fasciculus lateralis*), orqa tomonida orqa tutam (*fasciculus posterior*) joylashadi. Yelka chigalidan uzun va qisqa tarmoqlar chiqadi. Qisqa tarmoqlar yelka chigalining o'mrov usti qismidan chiqib, ularga quyidagi nervlar kiradi.

1. Kurakning orqa nervi (**n. dorsalis scapulae**) V bo'yin nervining oldingi tarmog'idan boshlanib orqa narvonsimon va kurakni ko'taruvchi mushakning o'rtasidan orqaga o'tib, kurakni ko'taruvchi va rombsimon mushaklarni innervatsiya qiladi.



326-rasm. Yelka chigalining hosil bo'lishi chizmasi.

1—n. dorsalis scapulae; 2—n. subclavius; 3—n. thoracicus longus; 4—n. pectoralis medialis; 5—n. intercostobrachialis; 6,8—nn. subscapulares; 7—n. thoracodorsalis; 9—n. cutaneus brachii medialis; 10—n. cutaneus antebrachii medialis; 11—n. ulnaris; 12—n. radialis; 13—n. medianus; 14—n. axillaris; 15—n. musculocutaneus; 16—fasciculus lateralis; 17—fasciculus posterior; 18—fasciculus medialis; 19—n. pectoralis lateralis; 20—n. axillaris; 21—n. suprascapularis.

2. Ko'krakning uzun nervi (**n. thoracicus longus**) V va VI bo'yin nervlarining oldingi tarmog'idan boshlanadi. Pastga tomon yelka chigalining orqasidan yo'nalib, ko'krak qafasining lateral arteriyasi bilan oldingi tishchali mushakni tashqi yuzasida yotadi va uni innervatsiya qiladi.

3. O'mrov osti nervi (**n. subclavius**) V bo'yin nervining oldingi tarmog'idan boshlanib o'mrov osti arteriyasining oldidan o'z nomidagi mushakga boradi.

4. Kurak usti nervi (**n. suprascapularis**) V–VII bo'yin nervlarining oldingi tarmog'idan boshlanadi. Orqa tomonga yo'nalib, shu nomli arteriya bilan kurak o'yamasidan kurak o'tkir qirrasida ustidagi chuqurchasiga, so'ngra akromionni aylanib o'tib, kurak o'tkir qirrasida ustidagi chuqurchasiga o'tadi. Bu nerv kurak qirrasida ustidagi va kurak

qirradi ostidagi mushaklarni, shuningdek yelka bo'g'imi xaltasini innervatsiya qiladi.

5. Kurak osti nervlari (**n. subscapularis**) V–VII bo'yin nervlarining oldingi tarmog'idan boshlanadi. Kurak osti mushagini oldidan yo'nalib, o'z nomidagi va katta yumaloq mushakni innervatsiya qiladi.

6. Ko'krakning orqa nervi (**nn. thoracodorsalis**) V–VII bo'yin nervlarining oldingi tarmog'dan boshlanadi. Kurakning lateral chekasi bo'ylab orqaning serbar mushagiga boradi va uni innervatsiya qiladi.

7. Ko'krakning lateral va medial nervlari (**nn. pectoralis lateralis et medialis**) V bo'yin I ko'krak nervlarining oldingi tarmog'idan boshlanadi. Oldinga tomon yo'nalib, katta ko'krak mushagini (medial nerv) va kichik ko'krak mushagini (lateral nerv) innervatsiya qiladi.

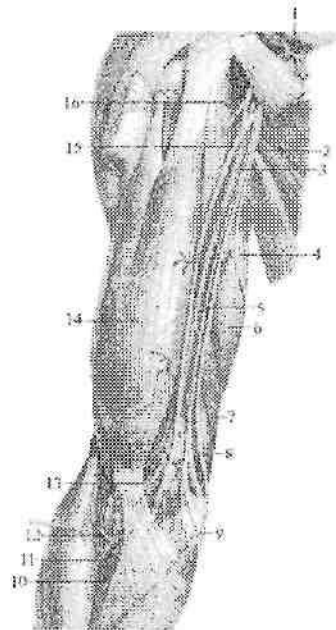
Yelka chigalining o'mrov osti qismidan quyidagi tarmoqlar chiqadi:

8. Qo'ltiq osti nervi (**n. axillaris**) yelka chigalining orqa tutamidan (C_v - C_{viii}) boshlanadi. Nerv kurak osti mushagini oldingi yuzasi bo'ylab pastga va lateral tomonga yo'naladi. Keyin orqaga burilib yelka suyagini o'rovchi orqa arteriya bilan birga to'rt tomondan teshikdan o'tadi. Yelka suyagi xirurgik bo'ynini orqasidan aylanib o'tib deltasimon mushak ostida yotadi. Bu nervning mushak tarmoqlari (**rr. musculares**) deltasimon, kichik yumaloq mushaklarni, sezuvchi tarmoqlari yelka bo'g'imi xaltasini innervatsiya qiladi. Uning oxirgi tarmog'i yelka terisining ustki-lateral nervi (**n. cutaneus brachii lateralis superior**) yelkaning lateral sohasi terisini innervatsiya qiladi.

Yelka chigalining uzun tarmoqlari uning o'mrov osti qismidagi lateral, medial va orqa tutamlardan chiqadi. Lateral tutamdan mushak-teri nervi va o'rtadagi nervning lateral ildizi, medial tutamdan tirsak nervi, o'rtadagi nervning medial ildizi, yelka terisining medial nervi va bilak terisining medial nervi, orqa tutamdan qo'ltiq osti va bilak nervlari chiqadi.

1. Musbak-teri nervi (**n. musculocutaneus**) lateral va past tomonga yo'nalib, tumshuqsimon-yelka mushagini teshib o'tadi (327-rasm) va yelka mushagi bilan yelkaning ikki boshli mushagi o'rtasida yotadi. Yelkada yelkaning ikki boshli, tumshuqsimon-yelka, yelka mushaklarini, hamda tirsak bo'g'imi xaltasini innervatsiya qiladi.

Yelkaning pastki qismida fassiyani teshib o'tib, bilakning oldingi yuzasiga tushadi va bilakning lateral terisining nervi (**n. cutaneus antebrachii lateralis**) nomi bilan bilakning lateral yuzasi terisini bosh barmoq asosidagi tepalik sohasigacha innervatsiya qiladi.

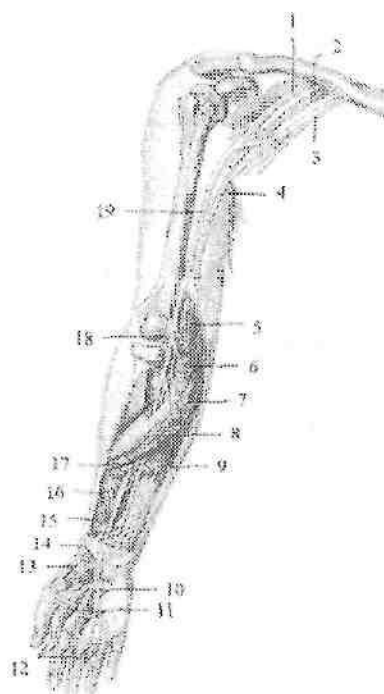


327-rasm. Yelka chigalining uzun tarmoqlari.

1—a. axillaris; 2—n. ulnaris; 3,13—a. brachialis; 4—n. cutaneus brachii medialis; 5,9—n. cutaneus antebrachii medialis; 6—caput longum m. triceps brachii; 7—a. collateralis ulnaris superior; 8—a. collateralis ulnaris inferior; 10—a. ulnaris; 11—a. radialis; 12—a. recurrens radialis; 14—m. biceps brachii; 15—n. medianus; 16—n. musculocutaneus.

2. O'rtadagi nerv (**n. medianus**) lateral va medial tutamlardan chiquvchi ikki: o'rtadagi nervning medial ildizi (**radix medialis nervi mediani**) va lateral ildizining (**radix lateralis nervi mediani**) qo'shilishidan hosil bo'ladi (327,328-rasm). Yelkada o'rtadagi nerv tarmoq bermay, yelka arteriyasi bilan birgalikda tirsak chuqurchasiga tushadi. Tirsak chuqurchasida nerv yelka ikki boshli mushagi aponevrozi ostidan o'tib tirsak bo'g'imiga tarmoq beradi. Bilakda nerv

yuza va chuqur barmoqlarni bukuvchi mushak ortasidan bilak-kafi usti bo'g'imi sohasiga keladi. Bilakda o'rtadagi nervning yirik tarmog'i bo'lgan bilakning suyaklararo oldingi nervi (**n. interosseus antebrachii anterior**) va mushak tarmoqlari (**rr.musculares**) bilakning oldingi guruh mushaklaridan **m.pronator teres**, **m. flexor digitorum superficialis**, **m. flexor pollicis longus**, **m. flexor digitorum profundus** (lateral qismini), **m. palmaris longus**, **m. flexor carpi radialis** va **m. pronator quadratus** larni innervatsiya qiladi.

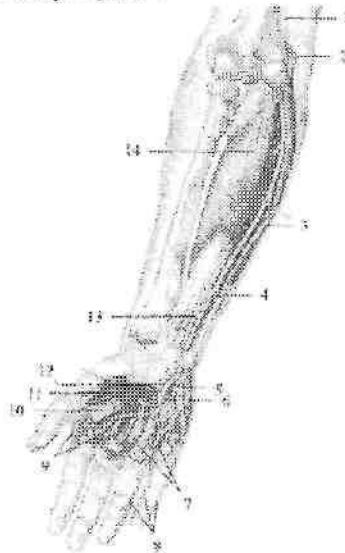


328-rasm. O'rtadagi nervning innervatsiya sohasi.

1-fasciculus lateralis; 2- fasciculus posterior; 3- fasciculus medialis; 4- n. ulnaris; 5-m. pronator teres; 6-m. flexor carpi radialis; 7-m. palmaris longus; 8-m. flexor digitorum superficialis; 9-m. flexor digitorum profundus; 10-nn. digitales palmares communes; 11-nn. lumbricales I et II; 12-nn. digitales palmares proprii; 13-m. adductor pollicis brevis; 14-r. palmaris; 15-m. pronator quadratus; 16-m. flexor pollicis longus; 17-n. interosseus antebrachii anterior; 18-r. articularis; 19-n. medianus.

Qo'l kaftiga o'rtadagi nerv barmoqlarni bukuvchi mushak paylari bilan birga o'tib, kaft aponevrozi ostida oxirgi tarmoqlarga bo'linadi. Kaftda o'rtadagi nerv (328,330-rasm) tarmoqlari besh barmoq mushaklaridan **m. abductor pollicis brevis**, **m. opponens pollicis**, **m. flexor pollicis brevis** ning yuza boshchasini va 1-2 chuvalchangsimon mushaklarni innervatsiya qiladi. Uning oxirgi tarmoqlari uchta kaft yuzasidagi barmoqlarning umumiy nervlari (**nn. digitales palmares communes**) o'z navbatida 7 ta kaft yuzasidagi barmoqlarning xususiy nervlariga (**nn. digitales palmares proprii**) bo'linadi.

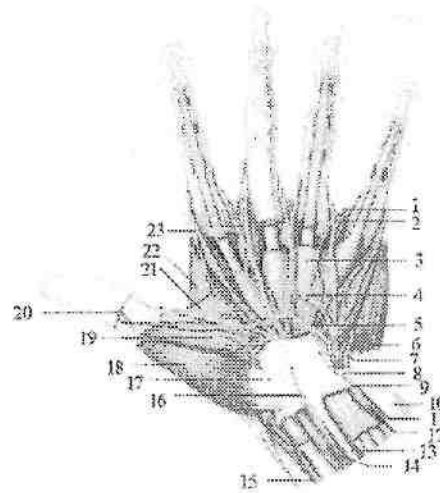
Bu nervlar I, II, III barmoqlar terisini va IV barmoqning lateral yuzasi terisini, hamda II, III barmoqlarning distal falangasi orqa yuzasi terisini innervatsiya qiladi.



329-rasm. Tirsak nervining innervatsiya sohasi.

1-n. ulnaris; 2-epicondylus medialis; 3-m. flexor carpi ulnaris; 4-r. dorsalis n. ulnaris; 5-r. superficialis; 6-m. palmaris brevis; 7-mm. interosseus palmares; 8-nn. digitales palmares proprii; 9-mm. interosseus dorsales; 10-m. adductor pollicis; 11-m. flexor pollicis brevis; 12-r. profundus n. ulnaris; 13-r. palmaris; 14-m. flexor digitorum profundus.

Bundan tashqari o'rtadagi nerv tolalari bilak-kaft usti, ikki qator kaft usti suyaklari o'rtasidagi bo'g'im va I – IV barmoq bo'g'ini ham innervatsiya qiladi.



330-rasm. Chap qo'l kafti qon tomir va nervlari.

1–a. digitalis palmaris propii; 2–n. digitalis palmaris propii; 3–vag. sinovialis comunis mm. flexorum; 4–ramus communicans cum nervo ulnari; 5–arcus palmaris superficialis; 6–m. abductor digiti minimi; 7–r. profundus n. ulnaris; 8–fibroz canal; 9–r. palmaris n. ulnaris; 10–m. flexor carpi ulnaris; 11–n. ulnaris; 12–a. ulnaris; 13– m. palmaris longus; 14–n. medianus; 15–a. radialis; 16–r. palmaris n. medianus; 17–retinaculum musculorum flexorum; 18–m. abductor pollicis brevis; 19–m. flexor pollicis brevis; 20–a. princeps pollicis; 21–m. adductor pollicis; 22–m. interosseus prima; 23–a. radialis indicis.

Yelka chigalining medial tutamidan tirsak nervi, yelka terisining medial nervi va bilak terisining medial nervi boshlanadi:

1. Tirsak nervi (**n. ulnaris**) medial dastadan boshlanib yelkada tarmoq bermaydi (328,329 – rasm). U dastlab o'rtadagi nerv va yelka arteriyasi bilan birga yotadi. Yelkaning o'rta qismida medial tomonga yo'nalib, yelka suyagining medial do'ng usti do'mboqchasiga yetib boradi va uning orqasidagi tirsak nervi egatida yotadi. Bilakda nerv o'z nomidagi arteriya bilan birga tirsak egatida yo'naladi. Uning pastki uchdan birida tirsak nervidan orqa tarmoq (**r. dorsalis**)

chiqqandan so'ng kaftga tomon yo'naladi. Tirsak nervining mushak tarmoqlari (**rr. musculares**) bilakda **m. flexor digitorum profundus** ni (medial qismini) va **m. flexor carpi ulnaris** ni innervatsiya qiladi.

Nerv shuningdek tirsak bo'g'imiga tarmoqlar beradi.

Tirsak nervining orqa tarmog'i kaftning orqa yuzasida dastlab 3 ta, keyin 5 ta barmoqlarning orqa nervlariga (**nn. digitales dorsales**) bo'linadi. Bu nervlar V, IV va III barmoqlarning tirsak tomoni terisini orqa yuzasini innervatsiya qiladi.

Qo'l panjasining kaft yuzasiga tirsak nervi kaftdagi tarmog'i (**r. palmaris**) bo'lib davom etadi. Bu tarmoq bukuvchi mushaklarni ushlab turuvchi bog'ich ostidan o'tganidan keyin yuzaki va chuqur tarmoqlarga bo'linadi. Uning yuzaki tarmog'i (**r. superficialis**) kaft aponevrozi ostida yotadi. Uning boshlang'ich qismidan kaftning kalta mushagiga tarmoq chiqadi.

Keyin yuzaki tarmoq ikkita kaft yuzasidagi barmoqlarning umumiy nervlariga (**nn. digitales palmares communes**), ular esa kaft yuzasidagi barmoqlarning xususiy nervlariga (**nn. digitales palmares proprii**) bo'linib V hamda IV barmoqning medial yuzasi terisini innervatsiya qiladi.

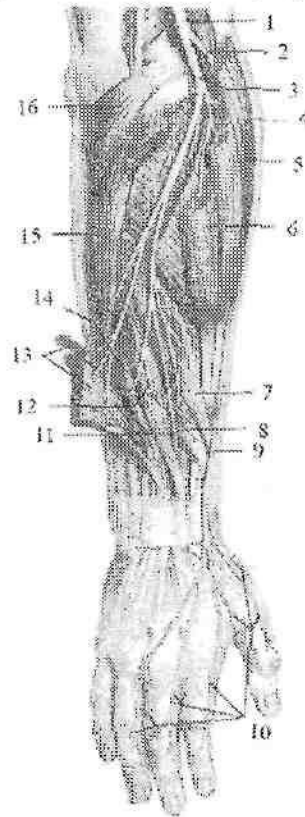
Tirsak nervining chuqur tarmog'i (**r. profundus**) jimjiloqni bukuvchi kalta, jimjiloqni qarama-qarshi qo'yuvchi va jimjiloqni uzoqlashtiruvchi mushaklarni, qo'lning bosh barmog'ini yaqinlashtiruvchi mushakni, qo'lning bosh barmog'ini bukuvchi kalta mushakning chuqur boshchasini, 3-4 chuvalchangsimon mushaklarni, hamda kaft bo'g'imlarini innervatsiya qiladi (330-rasm).

2. Yelka terisining medial nervi (**n. cutaneus brachii medialis**) medial tutamdan boshlanib, yelka arteriyasi bilan birga yonaladi (327-rasm). U 2-3 tarmoq bo'lib yelka fassiyasini teshib o'tadi va yelkaning medial yuzasi terisini innervatsiya qiladi. Qo'lting osti chuqurchasi asosida uning tarmoqlari II-III qovurg'alararo nervlarning teri tarmoqlari bilan qo'shilib qovurg'alararo-yelka nervlarini (**n. intercostobrachiales**) hosil qiladi.

3. Bilak terisining medial nervi (**n. cutaneus antebrachii medialis**) medial dastadan boshlanib yelka arteriyasini yonida yotadi (327-rasm). Yelkaning o'rta qismida fassiyani teshib teri ostiga chiqadi va bilakka yo'nalib uning oldingi medial yuzasi terisini innervatsiya qiladi.

4. Bilak nervi (**n. radialis**) yelka chigalining orqa tutamini bevosita davomidir. Bu nerv yelkaning chuqur arteriyasi bilan yelka-

mushak kanalida yelka suyagini aylanib o'tadi. Yelka mushaklari o'rtasidagi lateral devorni teshib o'tganidan keyin nerv pastga tomon yo'nalib yelka va yelka-bilak mushaklari o'rtasida yotadi. Tirsak bo'g'ini sohasida u yuza va chuqur tarmoqlarga bo'linadi (331-rasm).



331-rasm. Bilak va qo'l kaftida bilak nervining tarmoqlanishi.

1-n. radialis; 2,9-r. superficialis n. radialis; 3-epicondylus lateralis; 4-m. brachioradialis; 5-m. extensor carpi radialis longus; 6-m. extensor carpi radialis brevis; 7-m. abductor pollicis longus; 8-m. extensor pollicis brevis; 10-m. digitales dorsales; 11-n. interosseus antebrachii posterior; 12-m. extensor pollicis longus; 13-mm. extensores digitorum et digiti minimi; 14-m. extensor indicis; 15-m. extensor carpi ulnaris; 16-m. anconeus.

Yelkada bilak nervi yelkaning orqa guruh mushaklarini (yelkaning uch boshli va tirsak mushagi) va yelka bo'g'ini xaltasini innervatsiya

qiladi. Uning yelkaning orqa teri nervi (**n. cutaneus brachii posterior**) tarmog'i yelkani orqa tashqi yuzasi terisini innervatsiya qiladi. Bilak nervining yuzaki tarmog'i (**r. superficialis n. radialis**) bilakning oldingi yuzasiga chiqib, bilak egatida o'z nomidagi arteriyaning tashqi tomonida yotadi. Bilakning pastki uchdan bir qismida nerv yelka-bilak mushagi va bilak suyagi o'rtasidan bilakning orqa yuzasiga o'tadi. Bilak fassiyasini teshib o'tgach yuzaki tarmoq 5 ta barmoqlarning orqa nervlariga (**nn. digitales dorsales**) bo'linadi (331- rasm). Ular I, II va III barmoqni bilak tomoni orqa yuzasi terisini proksimal falangalari sohasigacha innervatsiya qiladi. Bilak nervining chuqur tarmog'i (**r. profundus n. radialis**) bilakning orqa yuzasiga o'tib, barcha orqa guruh mushaklarni innervatsiya qiladi. Uning oxirgi tarmog'i bo'lgan bilak sohasining suyaklararo orqa nervi (**n. interosseus antebrachii posterior**) o'z nomidagi arteriya bilan yo'nalib, atrofida joylashgan mushaklarni innervatsiya qiladi.

Bilak nervidan yelka-mushak kanalida chiqqan bilakning orqa teri nervi (**n. cutaneus antebrachii posterior**) yelka fassiyasini teshib o'tib, yelkaning pastki qismi orqa yuzasi va bilakning orqa yuzasi terisini innervatsiya qiladi.

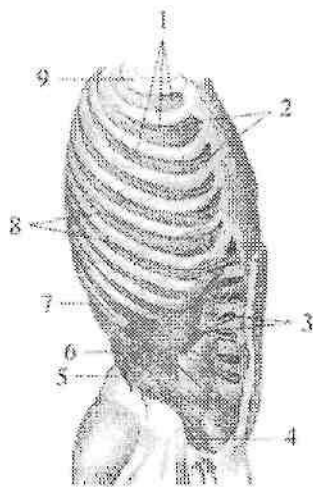
Qo'l terisini innervatsiya qilishda yelka chigalining qisqa va uzun tarmoqlari ishtirok etadi. Yelka sohasi terisini qo'ltiq osti nervining yelka terisining ustki-lateral nervi, yelka terisining medial nervi va bilak nervining yelkaning orqa teri nervi tarmoqlari innervatsiya qiladi. Bilak sohasi terisini mushak-teri nervining bilakning lateral terisining nervi, bilak terisining medial nervi va bilak nervining bilakning orqa teri nervi tarmoqlari innervatsiya qiladi. Qo'l panjasining kaft yuzasini bilak suyagi tomondan 3,5 barmoq terisini o'rtadagi nervning kaft yuzasidagi barmoqlarning xususiy nervlari, tirsak suyagi tomondan 1,5 barmoq terisini tirsak nervining kaft yuzasidagi barmoqlarning xususiy nervlari innervatsiya qiladi. Qo'l panjasining orqa yuzasini bilak suyagi tomondan 2,5 barmoq terisini bilak nervining barmoqlarning orqa nervlari, tirsak suyagi tomondan 2,5 barmoq terisini esa tirsak nervining barmoqlarning orqa nervlari innervatsiya qiladi.

Ko'krak nervlarining oldingi tarmoqlari (qovurg'alararo nervlar)

Ko'krak nervlarining oldingi tarmoqlari (qovurg'alararo nervlar) (332-rasm) 12 juft bo'lib, segmentar joylashgan. Ular qovurg'alar oralig'idan tashqariga va oldingi tomonga yo'naladi. Ustki 11 juft nervlar qovurg'alararo nervlar (**n. intercostales**) deb ataladi, chunki ular qovurg'alar oralig'ida qovurg'alararo tashqi va ichki mushaklar o'rtasida joylashadi. O'n ikkinchi nerv XII qovurg'a ostida joylashgani uchun qovurg'a osti nervi (**n. subcostalis**) deb ataladi. Bu nervlarning barchasi dastlab qovurg'a egatida shu nomli arteriya va vena bilan birga joylashadi. Har bir qovurg'alararo nervdan mushak tarmoqlari, hamda teri tarmoqlari chiqadi.

1. Mushak tarmoqlari (**rr. musculares**) ko'krakning autoxton mushaklarini (**mm. intercostales externi et interni, m. transversus thoracis, m. subcostalis**) va qorin mushaklarini (**m. obliquus internus abdominis, m. obliquus externus abdominis, m. transversus abdominis, m. rectus abdominis, m. quadratus lumborum**) innervatsiya qiladi.

2. Teri tarmoqlari (**rr. cutanei**) lateral va oldingi tarmoqlarga bo'linadi.



332-rasm. Qovurg'alararo nervlar.

1—n. intercostales; 2—rr. cutanei anteriores pectoralis; 3—m. transversus abdominis; 4—n. ilioinguinalis; 5—n. iliohypogastricus; 6—n. subcostalis; 7—costa XI; 8—r. cutaneus lateralis pectoralis; 9—costa I.

1) Lateral teri tarmoqlari (**rr. cutanei laterales**) tarqalgan sohasiga qarab ko'krak sohasining lateral tarmoqlari va qorin sohasining lateral tarmoqlariga bo'linadi.

a) Ko'krak sohasi terisining lateral tarmoqlari (**rr. cutanei laterales pectorales**) oldinga yo'nalib, oldingi qo'ltiq osti chizig'i sohasida qovurg'alararo tashqi mushaklarni teshib o'tadi.

b) Qorin sohasi terisining lateral tarmoqlari (**rr. cutanei laterales abdominales**) qorinning tashqi qiyshiq mushagini teshib o'tadi. So'ng har bir lateral teri tarmoqlari oldingi va orqa tarmoqlarga bo'linib o'ziga tegishli soha terisini innervatsiya qiladi.

IV–VI lateral teri tarmoqlarning oldingi tarmoqlari sut bezining lateral tarmoqlari (**rr. mammarii laterales**) bo'lib, sut bezini innervatsiya qiladi.

II goho III qovurg'alararo nervlarning lateral teri tarmoqlari yelka terisiga yo'nalib yelkaning medial teri nervi tarmoqlari bilan qo'shilib, qovurg'alararo – yelka nervlarini (**nn. intercostobrachiales**) hosil qiladi.

2) Oldingi teri tarmoqlari (**rr. cutanei anteriores**) qovurg'alararo nervlarning oxirgi tarmoqlaridir. Ko'krak sohasida ular qovurg'alararo ichki mushaklarni teshib o'tadi va qovurg'alararo nervlarning ko'krak sohasi terisining oldingi tarmog'i (**r. cutaneus anterior pectoralis**) bo'lib to'sh suyagigacha yetib boradi. Ularning II–IV lari sut bezining medial tarmoqlari (**rr. mammarii mediales**) sut bezini innervatya qiladi.

Pastki besh juft qovurg'alararo va qovurg'a osti nervlari qovurg'alar oralig'idan chiqqanidan keyin qorinning ichki qiyshiq va ko'ndalang mushaklari o'rtasidan yo'nalib, qorin to'g'ri mushagi qinini teshib o'tadi va qorin sohasi terisining oldingi tarmog'i (**rr. cutaneus anterior abdominalis**) bo'lib qorinning oldingi devori terisini innervatsiya qiladi.

Bel, dumg'aza va dum nervlarining oldingi tarmoqlari o'zaro birikib bel va dumg'aza chigalini hosil qiladi.

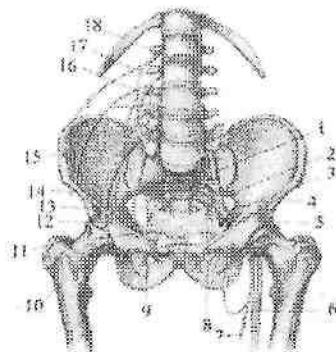
Bel chigali

Bel chigali (**plexus lumbalis**) yuqorigi uchta bel (L_{1-III}), shuningdek qisman XII ko'krak (Th_{XII}) va IV bel (L_{IV}) orqa miya nervlarining oldingi tarmoqlaridan hosil bo'ladi (333-rasm). Bel chigali bel unurtqalarining ko'ndalang o'siqchalarini old tomonida,

belning kvadrat mushagining oldingi yuzasida, katta bel mushagining orqasida joylashadi. Uning tarmoqlari katta bel mushagining chekkalaridan yoki uni teshib chiqib, qorin devoriga, oyoqqa va tashqi jinsiy a'zolariga yo'naladi. Bel chigalidan quyidagi tarmoqlar chiqadi:

1. Mushak tarmoqlari (**rr. musculares**) ko'p sonli bo'lib, belning kvadrat mushagi, belning katta va kichik mushaklari, shuningdek belning ko'ndalang o'siqchalar oralig'dagi mushaklarni innervatsiya qiladi.

2. Yonbosh-qorin osti nervi (**n. iliohypogastricus**) belning kvadrat mushagining oldingi yuzasidan chiqib, tashqi tomonga qovurg'a osti nerviga paralel yo'naladi (333-rasm).



333-rasm. Bel va dumg'aza chigallarining hosil bo'lishi.

1-truncus lumbosacralis; 2-n. gluteus superior; 3-n. gluteus inferior; 4-lig. inguinale; 5-nn. m. quadrates femoris et obturatoris internus; 6-n. ishiadicus; 7-n. cutaneus femoris posterior; 8-n. cutaneus perforantes; 9-n. obturatorius; 10-n. femoralis; 11-ligamentum sacrospinale; 12-r. femoralis n. genitofemoralis; 13-lig. sacrotuberale; 14-n. cutaneus femoris lateralis; 15-n. ilioinguinalis; 16-r. anterior L_{III}; 17-r. anterior L_{II}; 18-r. anterior L_I.

Qorinning ko'ndalang mushagini teshib o'tib, u bilan qorinning ichki qiyshiq mushagi o'rtasida qorin to'g'ri mushagiga yo'naladi. Bu nerv qorinning lateral guruh mushaklari va qorinning to'g'ri mushagini innervatsiya qiladi. Uning oldingi teri tarmog'i (**r. cutaneus anterior**) qorinning oldingi devorini pastki qismi terisini innervatsiya qiladi, lateral teri tarmog'i (**r. cutaneus lateralis**) esa dumbaning ustki lateral yuzasi va sonning lateral yuqori sohasi terisini innervatsiya qiladi.

3. Yonbosh-choy nervi (**n. ilioinguinalis**) yuqoridagi nervga paralel yo'naladi (333-rasm). Bu nerv qorinning ko'ndalang va ichki

qiyshiq mushaklari o'rtasidan o'tib, qorinning lateral guruh mushaklarini innervatsiya qiladi va chov kanaliga kiradi. Chov kanalining tashqi teshigidan chiqqach erkaklarda yorg'oqning oldingi nervlari (**nn. scrotales anteriores**) bo'lib, chov va qov sohasi, erlik olati ildizi, yorg'oq terisini, ayollar jinsiy lablarining oldingi nervlari (**nn. labiales anteriores**) bo'lib katta jinsiy lablar terisini innervatsiya qiladi.

4. Son-jinsiy nervi (**n. genitofemoralis**) katta bel mushagini teshib o'tib ikki: jinsiy va son tarmoqlariga bo'linadi (333-rasm).

Jinsiy tarmog'i (**r. genitalis**) chov kanaliga kirib erkaklarda moyakni ko'taruvchi mushakni, moyakning go'shtdor pardasini va terisini, hamda sonning medial yuzasi terisini innervatsiya qiladi. Ayollarda bachadonning yumaloq boylamini, katta jinsiy lablar terisini, shuningdek son kanali tashqi teshigi sohasi terisini innervatsiya qiladi.

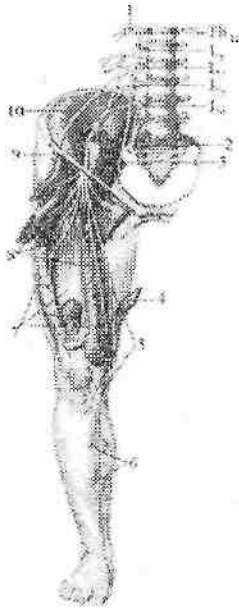Son tarmog'i (**r. femoralis**) tomirlar sohasi botig'idan o'tgach, son uchburchagi sohasi terisini innervatsiya qiladi.

5. Son terisining lateral nervi (**n. cutaneus femoris lateralis**) katta bel mushagining lateral chekkasidan chiqib, yonbosh mushagining oldingi yuzasida pastga va tashqariga yo'naladi. Chov boylamining lateral qismi ostidan songa o'tadi va sonning lateral yuzasi terisini tizza bo'g'imigacha innervatsiya qiladi.

6. Yopqich nerv (**n. obturatorius**) katta bel mushagining medial chekkasidan pastga yo'nalib kichik chanoq bo'shlig'iga tushadi. O'z nomidagi arteriya va vena bilan birga yopqich kanal orqali o'tib sonning yaqinlashtiruvchi mushaklari o'rtasiga chiqadi. Yopqich nerv bu yerda ikki tarmoqqa bo'linadi. Oldingi tarmoqning (**r. anterior**) mushak tarmoqlari (**rr. musculares**) taroqsimon, sonni yaqinlashtiruvchi uzun va kalta mushaklarini innervatsiya qiladi. Uning teri tarmog'i (**r. cutaneus**) sonning medial yuzasi terisini innervatsiya qiladi. Orqa tarmoqning (**r. posterior**) mushak tarmoqlari (**rr. musculares**) sonni yaqinlashtiruvchi kalta mushakni orqasidan yo'nalib, tashqi yopqich va sonni yaqinlashtiruvchi katta mushakni innervatsiya qilsa, uning bo'g'im tarmog'i (**r. articularis**) chanoq-son bo'g'imi xaltasini innervatsiya qiladi.

7. Son nervi (**n. femoralis**) bel chigalining eng katta tarmog'i. U katta bel va yonbosh mushaklarining o'rtasidagi egat bo'ylab yo'nalib, mushaklar sohasi botig'i orqali son uchburchagiga chiqadi (334-

rasm). Chev boylamidan biroz pastroqda son nervi quyidagi tarmoqlarga bo'linadi: a) mushak tarmoqlari (**rr. musculares**) tikuvchilar mushagi, taroqsimon mushak va sonning to'rt boshli mushagini innervatsiya qiladi; b) oldingi teri tarmoqlari (**rr. cutanei anteriores**) 3–5 ta bo'lib, sonning oldingi medial yuzasi terisini innervatsiya qiladi;



334-rasm. Son nervining innervatsiya sohasi.

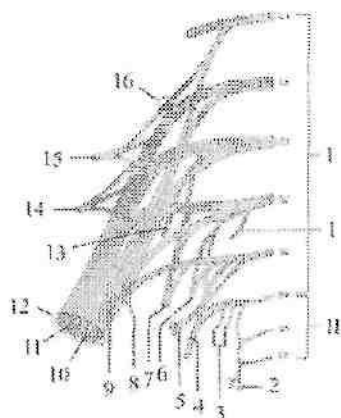
1–n. subcostalis; 2–truncus lumbosacralis; 3–n. obturatorius; 4–m. sartorius; 5– n. saphenus; 6–r. cutanei cruris medialis; 7–m. quadriceps femoris; 8–r. cutanei anteriores; 9–n. femoralis; 10–n. cutaneus femoris lateralis.

d) teri osti nervi (**n. saphenus**) son arteriyasi bilan yaqinlash-tiruvchi kanalga kirib, uning oldingi teshigi orqali chiqadi. So'ngra tikuvchilar mushagi payi ostidan o'tib, son suyagini medial do'ngligi orqasidan pastga yo'naladi va sonning keng fassiyasini teshib o'tadi. Tizza bo'g'imi sohasida tizza bo'g'imini medial yuzasi, tizza qo'pqog'i, boldirning yuqori qismi oldingi yuzasi terisini innervatsiya qiluvchi tizza osti tarmog'ini (**r. infrapatellaris**) beradi.

Teri osti nervi boldirda oyoqning katta teri osti venasining yonidan yoʻnalib, boldirning oldingi medial yuzasi terisini innervatsiya qiluvchi boldir medial terisining tarmoqlarini (**rr. cutanei cruris mediales**) beradi. Oyoq panjasida esa teri osti nervi uning medial chekkasi terisini to bosh barmoqgacha innervatsiya qiladi.

Dumgʻaza chigali

Dumgʻaza chigali (**plexus sacralis**) V bel (L_V), yuqoridagi toʻrtta dumgʻaza ($S_I - S_{IV}$), qisman IV bel (L_{IV}) orqa miya nervlarining oldingi tarmoqlarining qoʻshilishidan hosil boʻladi (335-rasm). Dumgʻaza chigali asosi oldingi dumgʻaza teshiklariga, uchi esa katta quymich teshigiga qaragan uchburchak shaklida boʻlib, chanoq fassiyasi bilan noksimon mushak oʻrtasida yotadi.



335-rasm. Dumgʻaza va dum chigallarining hosil boʻlishi chizmasi.

I—dumgʻaza chigali;

II—dum chigali.

1—n. splanchnicus sacralis; 2—n. anococcygeus; 3—n. anales inferiores; 4—n. pudendus; 5—nn. splanchnici pelvici; 6—n. cutaneus perforans; 7—n. cutaneus femoris posterior; 8—n. musculus obturatorii interni; 9—n. musculus quadrati femoris; 10—pars tibialis; 11—pars fibularis communis; 12—n. ishiadicus; 13—n. musculus piriformis; 14—n. gluteus inferior; 15—n. gluteus superior; 16—truncus lumbosacralis.

Dumgʻaza chigalining tarmoqlari uzun va qisqa guruhlarga boʻlinadi.

Dumg'aza chigalining qisqa tarmoqlariga mushaklarga boruvchi nervlar, dumbaning ustki va pastki nervlari, shuningdek jinsiy nerv kiradi.

1. Mushaklarga boruvchi nervlar (**n. musculi obturatorii interni**, **n. musculi piriformis**, **n. musculi quadrati femoris**) noksimon mushak osti teshigi orqali chiqib shu nomdagi mushaklarni innervatsiya qiladi.

2. Dumbaning ustki nervi (**n. gluteus superior**) chanoq bo'shlig'idan noksimon mushak usti teshigidan shu nomdagi arteriya va vena bilan tashqariga chiqib, o'rta va kichik dumba mushaklari orasida yotadi.

Bu nerv o'rta va kichik dumba, hamda keng fassiyasini taranglovchi mushaklarni innervatsiya qiladi.

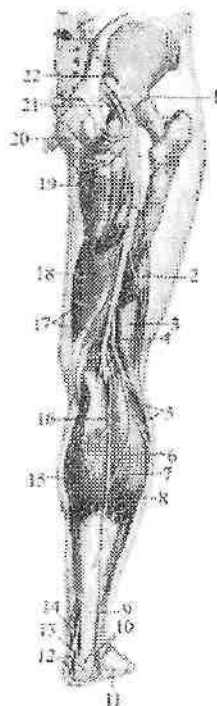
3. Dumbaning pastki nervi (**n. gluteus inferior**) chanoq bo'shlig'idan noksimon mushak osti teshigi orqali o'z nomidagi arteriya va vena, o'tirg'ich nervi, jinsiy nerv va son terisining orqa nervi bilan birga chiqadi. Nerv katta dumba mushagini va chanoq-son bo'g'imi xaltasini innervatsiya qiladi.

4. Jinsiy nerv (**n. pudendus**) chanoq bo'shlig'idan noksimon mushak osti teshigi orqali chiqib, quymich suyagining o'tkir o'sig'ining orqasidan aylanib o'tib, kichik quymich teshigi orqali quymich-to'g'ri ichak chuqurchasiga kiradi. Bu chuqurchada oldinga tomon yo'naladi va undan quyidagi tarmoqlar chiqadi:

a) to'g'ri ichakning pastki nervlari (**nn. rectales inferiores**) orqa teshikni qisuvchi tashqi mushakni va orqa teshik sohasidagi terini innervatsiya qiladi;

b) oraliq nervlari (**nn. perineales**) quymich-g'ovak tana, so'g'on-to'rlangan tana, oraliqning yuza va chuqur ko'ndalang mushaklarini, hamda oraliq terisini innervatsiya qiladi; d) yorg'oqning orqa nervlari (**nn. scrotales posteriores**) erkaklarda yorg'oqning orqa yuzasi terisini; ayollarda ayollar jinsiy lablarining orqa nervlari (**nn. labiales posteriores**) katta jinsiy lablar terisini innervatsiya qiladi. Jinsiy nervning oxirgi tarmog'i erkaklarda erlik olotining orqa nervi (**n. dorsalis penis**), ayollarda klitorning orqa nervi (**n. dorsalis clitoridis**) bo'lib, shu nomdagi arteriya bilan siydik-tanosil to'sig'idan o'tadi.

Erkaklarda erlik olotning g'ovak tanasi va boshchasini, erlik oloti terisini, ayollarda esa klitorning g'ovak tanasini va boshchasini katta va kichik jinsiy lablarni, oraliqning chuqur ko'ndalang mushagi va siydik chiqaruv nayining tashqi sfincterini innervatsiya qiladi. Dumg'aza chigalining uzun tarmoqlariga son terisining orqa nervi va o'tirg'ich nervi kiradi (336-rasm).



336-rasm. O'tirg'ich nervi.

1—n. ischiadicus; 2—caput breve m. biceps femoris; 3—caput longum m. biceps femoris; 4—n. fibularis communis; 5—n. cutaneus surae lateralis; 6—r. communicans fibularis; 7—caput laterale m. gastrocnemius; 8—n. suralis; 9—tendo calcaneus; 10—rr. calcanei lateralis; 11—n. cutaneus dorsalis lateralis; 12—n. plantaris medialis; 13—n. calcanei medialis; 14—n. tibialis; 15—caput mediale m. gastrocnemius; 16—n. cutaneus surae medialis; 17—m. semimembranosus; 18—m. semitendinosus; 19—rr. perineales; 20—n. clunium inferiores; 21—n. cutaneus femoris posterior; 22—foramen ischiadicum majus.

1. Son terisining orqa nervi (**n. cutaneus femoris posterior**) noksimon mushak osti teshigidan pastga yo'naladi. Sonda nerv yarimpayli mushak va sonning ikki boshli mushagi o'rtasidagi egatda sonning keng fassiyasi ostida yotadi. Nerv tarmoqlari keng fassiyani teshib o'tib sonning orqa medial yuzasi terisini taqim osti chuqurchasigacha innervatsiya qiladi. Bu nervdan katta dumba mushagining pastki chekkasida chiqqan dumba sohasining ostki nervlari (**nn. clunium inferioris**) dumba sohasi terisini, oraliq sohasidagi tarmoqlar (**rr. perineales**) oraliq terisini innervatsiya qiladi.

2. O'tirg'ich nervi (**n. ischiadicus**) odam tanasidagi eng katta nerv (336—rasm). Nerv chanoq bo'shlig'idan noksimon mushak osti teshigi orqali dumba sohasiga chiqadi va katta dumba mushagi ostida yotadi. Sonda o'tirg'ich nervi sonning ikki boshli mushagi bilan yarimpayli mushak o'rtasidagi egatda pastga yo'naladi. Sonning pastki qismida (ba'zi hollarda yuqori qismida) o'tirg'ich nervi ikki tarmoqqa: medial tomonda joylashgan kattaroq katta boldir nervi va lateral tomondagi ingichkaroq umumiy kichik boldir nerviga bo'linadi. Sonda o'tirg'ich nervi ichki yopqich, egizak, sonning kvadrat, yarim payli, yarimpardali, sonning ikki boshli mushagini uzun boshchasini va katta yaqinlashtiruvchi mushakning orqa qismini innervatsiya qiladi.

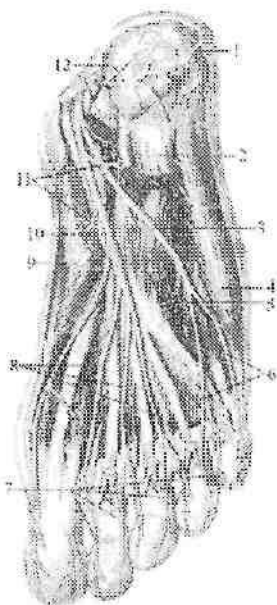
Katta boldir nervi (**n. tibialis**) o'tirg'ich nervning bevosita davomi bo'lib, taqim osti chuqurchasini o'rtasida fassiya ostida yotadi. Taqim osti chuqurchasining pastki burchagida boldir mushagini lateral va medial boshchasi o'rtasidan o'tib, boldir-taqim osti kanalida pastga tomon yo'naladi. Kanaldan chiqqach, medial to'piq orqasida oyoq kaffining lateral va medial nervlariga bo'linadi.

Katta boldir nervidan boldir sohasida boldirning orqa guruh mushaklariga (boldir, kambalasimon, orqa katta boldir, barmoqlarni bukuvchi uzun va oyoqning bosh barmog'ini bukuvchi uzun mushakka) mushak tarmoqlari (**rr. musculares**), tizza bo'g'imiga va boldir terisining medial nervi chiqadi.

Boldir terisining medial nervi (**n. cutaneus surae medialis**) boldirning orqa yuzasida kichik teri osti venasi bilan birgalikda joylashib, boldirning pastki uchdan birida fassiyani teshib teri ostiga chiqadi. Bu sohada u boldir lateral terisining nervi bilan qo'shilib, boldir nervini (**n. suralis**) hosil qiladi.

Boidir nervi lateral to'piqning orqasidan o'tib, oyoq panjasini tashqi chekkasi bo'ylab yo'naladi. Bu nerv oyoq panjasining tashqi chekkasi va kichik barmoqning yon tomoni terisini innervatsiya qiladi.

Oyoq kaftining medial nervi (**n. plantaris medialis**) medial oyoq kafti egatida o'z nomidagi arteriya bilan yo'nalib (337-rasm), kaft suyagi asosida oyoq panjasini medial chekkasiga va bosh barmoq terisiga birinchi kaft yuzasidagi oyoq barmoqlarining xususiy nervini (**n. digitalis plantaris proprius**) va uchta kaft yuzasidagi oyoq barmoqlarining umumiy nervlarini (**nn. digitales plantares communes**) beradi (337-rasm).



337-rasm. Oyoq kafti nervlari.

1-r. calcaneus lateralis; 2-m. flexor digitorum brevis; 3-n. plantaris lateralis; 4-m. abductor digiti minimi; 5-m. quadratus plantae; 6,8-m. digitales plantares communes; 7-nn. digitales plantares proprii; 9-m. abductor hallucis; 10-n. plantaris medialis; 11-rr. musculres; 12-r. calcaneus medialis.

Umumiy barmoq nervi barmoq falangalari asosi sohasida ikkitadan kaft yuzasidagi oyoq barmoqlarining xususiy nervlariga (**nn.**

digitales plantares proprii) bo'linib I–IV barmoqlarning bir-biriga qaragan yuzalari terisini innervatsiya qiladi. Oyoq kaftining medial nervi bundan tashqari oyoq kafti mushaklaridan oyoq bosh barmog'ini uzoqlashtiruvchi, oyoq bosh barmog'ini bukuvchi kalta mushak, barmoqlarni bukuvchi kalta mushak, birinchi va ikkinchi chualchangsimon mushaklarni innervatsiya qiladi.

Oyoq kaftining lateral nervi (**n. plantaris lateralis**) lateral oyoq kafti egatida o'z nomidagi arteriya bilan yotadi va IV kaft suyagi oralig'ining proksimal uchida u chuqur va yuzaki tarmoqqa bolinadi (337-rasm).

Yuzaki tarmoq (**r. superficialis**) V barmoq kaft tomoni lateral yuzasi terisini innervatsiya qiluvchi oyoq kafti yuzasidagi barmoqlarning xususiy nervi (**n. digitals plantaris proprius**) va oyoq kafti yuzasidagi barmoqlarning umumiy nervi (**n. digitales plantares communes**) ga bo'linadi (337-rasm). U esa oyoq kaftini IV–V barmoqlari terisini bir-biriga qaragan yuzasini innervatsiya qiluvchi oyoq kafti yuzasidagi barmoqlarning xususiy nervlari (**n. digitales plantares proprii**) ga bo'linadi.

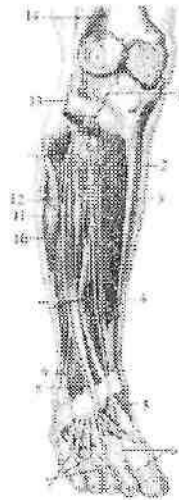
Chuqur tarmoq (**r. profundus**) suyaklararo mushaklarni, 3 va 4 chualchangsimon mushakni, oyoq bosh barmog'ini yaqinlashtiruvchi mushakni, oyoqning bosh barmog'ini bukuvchi kalta mushakning lateral boshchasini, oyoq kaftining kvadrat mushagi va jimjiloq barmoqni uzoqlashtiruvchi mushakni innervatsiya qiladi.

Umumiy kichik boldir nervi (**n. fibularis communis**) o'tirg'ich nervidan ajragandan keyin, lateral tomonga yo'nalib, kichik boldir suyagi boshchasini aylanib o'tadi (338-rasm). U uzun kichik boldir mushagi ichida yuzaki va chuqur kichik boldir nerviga bo'linadi. Bo'linishdan oldin taqim osti chuqurchasida umumiy kichik boldir nervidan boldirning lateral tomoni terisini innervatsiya qiluvchi boldir lateral terisining nervi (**n. cutaneus surae lateralis**) chiqadi. Bundan tashqari umumiy kichik boldir nervi sonda sonning ikki boshli mushagini kalta boshchasini va tizza bo'g'imi xaltasini innervatsiya qiladi.

Yuzaki kichik boldir nervi (**n. fibularis superficialis**) pastga yo'nalib mushak-ëkichik boldir kanalida yotadi (338-rasm). Kanaldan o'tayotganida u uzun va kalta kichik boldir mushaklariga mushak tarmoqlari (**rr. musculares**) beradi. Boldirning pastki qismida nerv kanaldan chiqib fassiyani teshib o'tadi va ikki tarmoqqa bo'linadi.

Birinchi tarmog'i boldir orqa terisining medial nervi (**n. cutaneus dorsalis medialis**) oyoq panjasi va bosh barmoqning medial chekkasi terisini, hamda II–III barmoqlarning bir-biriga qaragan yuzalari terisini innervatsiya qiladi. Ikkinchi tarmog'i boldir orqa terisining oraliq nervi (**n. cutaneus dorsalis intermedius**) oyoq kaftining ustki lateral yuzasi bo'ylab tushadi va oyoq barmoqlarining ustki nervlariga (**n. digitalis dorsalis pedis**) bo'linib, III, IV va V barmoqlarning bir-biriga qaragan yuzasi terisini innervatsiya qiladi.

Chuqur kichik boldir nervi (**n. fibularis profundus**) suyaklararo pardaning oldingi yuzasi bo'ylab oldingi katta boldir arteriyasi bilan birga oyoq kafti ustiga chiqadi (338-rasm). Birinchi kaft oralig'ining distal uchida ikkita oyoq barmoqlarining ustki nervlariga (**nn. digitales dorsales pedis**) bo'linib I va II barmoqlarning bir-biriga qaragan yuzasi terisini innervatsiya qiladi.



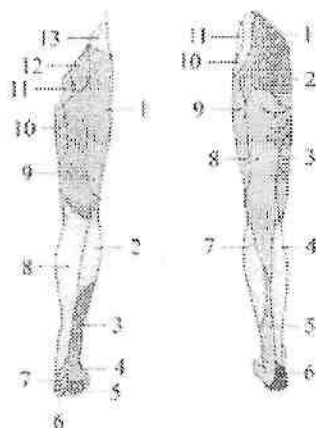
338-rasm. Kichik boldir nervlari.

1–n. recurrens articularis; 2,5–n. fibularis profundus; 3–m. fibialis anterior; 4–m. extensor hallucis longus; 6,7–n. digitalis dorsalis pedis; 8–n. cutaneus dorsalis medialis; 9–n. cutaneus dorsalis intermedius; 10–n. peroneus superficialis; 11–m. extensor digitorum longus; 12–n. cutaneus surae lateralis; 13,14–n. fibularis communis.

Chuqur kichik boldir nervining mushak tarmoqlari (**rr. musculares**) oldingi katta boldir, barmoqlarni yozuvchi uzun, oyoq

bosh barmog'ini yozuvchi uzun, barmoqlarni yozuvchi kalta va oyoqning bosh barmog'ini yozuvchi kalta mushaklarni, hamda boldir-oyoq panja bo'g'imi xaltasini innervatsiya qiladi. Oyoq terisini innervatsiya qilishda bel va dumg'aza chigalining tarmoqlari ishtirok etadi (339-rasm). Dumba sohasi terisini bel va dumg'aza orqa miya nervlarining orqa tarmoqlarining lateral teri tarmoqlari bo'lgan ustki va o'rta dumba nervlari (*nn. clunium superiores et medii*) innervatsiya qiladi. Son sohasi terisini son-jinsiy, yopqich, son, son terisining orqa nervi tarmoqlari innervatsiya qiladi.

Boldir terisini son, katta boldir, umumiy kichik boldir nervi tarmoqlari innervatsiya qiladi.



339-rasm. Oyoq terisining innervatsiyasi.

A. old tomondan ko'rinishi.

1-n. cutaneus femoris lateralis; 2-r. infrapatellaris n. saphenus; 3- n. cutaneus surae lateralis; 4-n. suralis; 5-n. plantaris lateralis; 6-n. plantaris medialis; 7-n. fibularis profundus; 8-n. saphenus; 9-r. cutanei anteriores n. femoralis; 10- r. cutaneus or r. anterior n. obturatorius; 11-n. ilioinguinalis; 12-r. femoralis n. genitofemoralis; 13-a. iliohypogastricus.

B. Orqa tomondan ko'rinishi.

1-nn. clunium superioris; 2-nn. clunium medii; 3-r. anterior n. obturatorius ni teri tarmog'i; 4-n. saphenus; 5-n suralis; 6-tr. calcanei medialis n. tibialis; 7-n. cutaneus surae lateralis; 8-n. cutaneus femoris posterior; 9-n. cutaneus femoris lateralis; 10-r. cutaneus lateralis n. iliohypogastricus; 11-n. auococcygeus.

Oyoq panjasining ust tomonini yuza va chuqur kichik boldir nervi tarmoqlari, oyoq kafti terisini esa medial va lateral kaft nervlari tarmoqlari innervatsiya qiladi.

Pereferik nervlarning tarqalish qonuniyatlari

1. Nervlar markaziy nerv tizimi joylashgan o'rta chiziqdan yon tomonga qarab tarqaladi.
2. Tananing tuzilishi ikki tomonlama simmetriyaga asoslangani uchun nervlar juft bo'lib simmetrik yo'naladi.
3. Tananing metamer tuzilishiga mos ravishda nervlar segmentar tuzilishni saqlaydi.
4. Nervlar miyadan chiqqan joydan a'zogacha qisqa yo'l bilan boradi. Agar a'zo o'zining hosil bo'lgan joydan surilsa, nerv ham uning ketidan yo'naladi (n. phrenicus).
5. Mushaklar nervi orqa miyaning shu miotomlariga mos segmentlardan chiqadi.
6. Agar mushak bir nechta miotomdan hosil bo'lsa, bir nechta nerv bilan innervatsiya qilinadi (qorinning keng mushaklarini qovurgalararo nervlar va bel chigali tarmoqlari innervatsiya qiladi).
7. Yuzaki (teri) nervlar teri osti venalari bilan, chuqur nervlar esa arteriya, vena va limfa tomirlari bilan tomirli-nervli dastalar hosil qiladi.
8. Tomirli-nervli dastalar tarkibidagi nervlar bukilibchi yuzalarda yotadi.

Bosh miya nervlari

Bosh miya nervlari (nn. craniales) bosh miya asosidan chiquvchi 12 juft nervdan iborat (340 – rasm). Ular quyidagilar:

- I juft – hid biluv nervi – **nervus olfactorius**
- II juft – ko'ruv nervi – **nervus opticus**
- III juft – ko'zni harakatlantiruvchi nerv – **nervus oculomotorius**
- IV juft – g'altak nervi – **nervus trochlearis**
- V juft – uch shoxli nerv – **nervus trigeminus**
- VI juft – uzoqlashtiruvchi nerv – **nervus abducens**
- VII juft – yuz nervi – **nervus facialis**
- VIII juft – dahliz-chig'anoq nervi – **nervus vestibulocochlearis**
- IX juft – til-halqum nervi – **nervus glossopharyngeus**
- X juft – adashgan nerv – **nervus vagus**

XI juft – qo‘shimcha nerv – **nervus accessorius**

XII juft – til osti nervi – **nervus hypoglossus**

Bosh miya nervlari tuzilishi jihatidan orqa miya nervlaridan farq qiladi. Bu farq bosh miya hamda kallaning taraqqiyotini tana va orqa miya taraqqiyotidan boshqacha bo‘lishiga bog‘liq.

12 juft bosh miya nervlari tarkibiga qarab bir nechta guruhga bo‘linadi:

I guruhga uchta sezuvchi nerv: I juft – hid biluv nervi, II juft – ko‘ruv nervi, VIII juft – dahliz-chig‘anoq nervi kiradi.

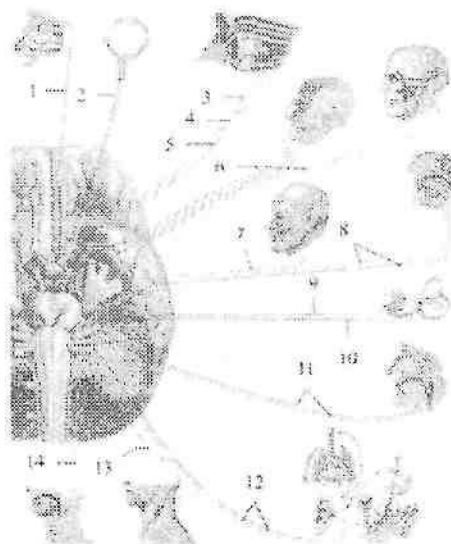
II guruhga beshta harakatlantiruvchi nerv: III juft – ko‘zni harakatlantiruvchi nerv, IV juft – g‘altak nervi, VI juft – uzoqlashtiruvchi nerv, XI juft – qo‘shimcha nerv, XII juft – til osti nervi kiradi.

III guruhga to‘rtta aralash nerv: V juft – uch shoxli nerv, VII juft – yuz nervi, IX juft – til-halqum va X juft – adashgan nerv kiradi. Oxirgi guruh nervlar tarkibida sezuvchi, harakatlantiruvchi va avtonom tolalar bo‘ladi, ammo nervlarning bunday bo‘linishi shartli ravishda, chunki har qanday harakatlantiruvchi nerv tarkibida chuqur sezgi va avtonom tolalar bo‘ladi.

Bosh miya nervlari orqa miya nervlariga o‘xshab orqa va oldingi ildizlar yig‘indisidan iborat bo‘lmay, faqat oldingi yoki orqa ildizlardan hosil bo‘lgani uchun harakatlantiruvchi yoki sezuvchi nervlarga bo‘linadi. Bundan tashqari bosh miya nervlarining hech qaysisi boshqa biroviga o‘xshamaydi. 12 juft bosh miya nervlari taraqqiyotiga qarab bir necha guruhga bo‘linadi:

I. Oldingi miyadan taraqqiy etuvchi I va II juft nervlar. Ular bosh miya o‘simtalari bo‘lib, hid biluv nervi hidlov miyasidan, ko‘ruv nervi esa oraliq miyadan taraqqiy etadi.

II. Bosh miyotomlari bilan aloqada taraqqiy etuvchi (III, IV, VI juft) nervlar. Bu nervlar boshning oldingi uchta somitidan taraqqiy etgan ko‘z olmasi mushaklarini innervatsiya qiladi.



340-rasm. Bosh miya nervlari.

1 - n. olfactorius; 2 - n. opticus; 3 - n. oculomotorius; 4 - n. trochlearis; 5 - n. abducens; 6 - n. trigeminus; 7 - n. facialis; 8 - n. intermedius; 9 - n. cochlearis; 10 - n. vestibularis; 11 - n. glossopharyngeus; 12 - n. vagus; 13 - n. accessories; 14 - n. hypoglossus.

III. Visseral ravoq nervlari (V, VII, IX, X juft). Bu nervlarning tugunlari bo'lib ularda soxta unipolyar hujayralar joylashgan. Ularning taraqqiyoti ortqi miya bilan bog'liq. Ularning tarkibida sezuvchi tolalardan tashqari harakatlantiruvchi tolalar ham bo'lib, visseral apparat tashaklarini innervatsiya qiladi. Shuning uchun ularni visseral ravoqlar nervlari deyiladi.

V juft I visseral ravoq nervi. VII juft II visseral ravoq nervi. IX juft III visseral ravoq nervi. X juft IV va keyingi ravoqlar nervi. XI juft qo'shimcha nerv o'z taraqqiyotida X juft nervdan ajrab chiqqani uchun shu guruhga kiritiladi.

VIII juft nerv taraqqiyoti davrida VII nervdan ajrab chiqqan sezuvchi nerv hisoblanadi.

IV. 3-4 ta orqa miya nervlarining qo'shilishidan hosil bo'ladigan XII juft til osti nervi.

Hid biluv nervi

I juft, hid biluv nervi (**nervus olfactorius**) burun bo'shlig'i hidlov sohasining shilliq pardasida joylashgan hidlov hujayralarining markaziy o'siqlaridan iborat. Ular 15–20 ta ingichka hid biluv ipchalarini (**fila olfactoria**) hosil qilib, g'alvirsimon suyakning g'alvirsimon plastinkasidan o'tib hidlov piyozchasida (**bulbus olfactorius**) tugaydi.

Ko'ruv nervi

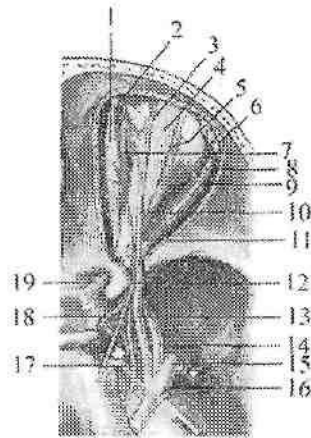
II juft, ko'ruv nervi (**n. opticus**) to'r pardaning ko'r dog' sohasida joylashgan ganglioz hujayralarning aksonlari to'plamidan hosil bo'ladi.

Nerv tomirli va oqliq pardani teshib o'tib (nervning ko'z olmasi ichidagi qismi), ko'z kosasidan (nervning ko'z kosasi ichidagi qismi) ko'ruv nervi kanali orqali (nervning ko'ruv kanali ichidagi qismi) kalla bo'shlig'iga (nervning kalla ichidagi qismi) chiqadi. Bosh miyani tubida ikki tomondan kelayotgan nervlar bir-biriga yaqinlashib, o'zaro to'liq bo'lmagan kesishma (**chiasma opticum**) hosil qilib ko'ruv yo'liga o'tib ketadi.

Ko'zni harakatlantiruvchi nerv

III juft, ko'zni harakatlantiruvchi nerv (**n. oculomotorius**) tarkibida harakatlantiruvchi va avtonom tolalar bor. Ular o'rta miya qoplamasida, to'rt tepalikning yuqorigi tepachasi sohasida, o'rta miyaning suv yo'li tubida joylashgan ko'zni harakatlantiruvchi nerv o'zagi (**nucleus nervi oculomotorii**) va ko'zni harakatlantiruvchi nervning qo'shimcha (Yakubovich) o'zagidan (**nuclei accessorii nervi oculomotorii**) boshlanadi. Juft yirik hujayrali somatik o'zak ko'z olmasi mushaklarini innervatsiya qiladi.

Juft mayda hujayrali avtonom o'zak qorachiqini toraytiruvchi mushakni innervatsiya qiladi. Toq mayda hujayrali avtonom (Perlia) o'zagi kipikli mushakni innervatsiya qiladi. Ko'zni harakatlantiruvchi nerv miya oyoqchalarining medial yuzasidan chiqadi. U oldinga yo'nalib, ko'z kosasining yuqorigi yorig'i orqali ko'z kosasiga kiradi (341-rasm) va ikki tarmoqqa bo'linadi. Yuqori tarmoq (**r. superior**) sof harakatlantiruvchi bo'lib, yuqorigi qovoqni ko'taruvchi mushak (**m. levator palpebrae superioris**) va ko'zning yuqorigi to'g'ri mushagini (**m. rectus superior**) innervatsiya qiladi.



341-rasm. Ko'z kosasi nervlari.

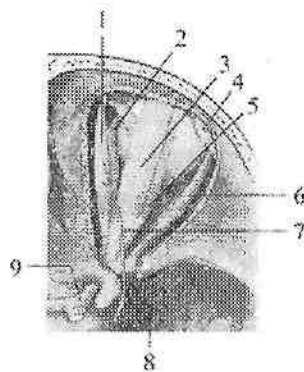
1—m. obliquus superior; 2—n. supratrochlearis; 3—n. supraorbitalis; 4—mm. levator palpebrae superioris; 5—m. rectus superior; 6—glandula lacrimalis; 7—m. rectus medialis; 8—m. rectus lateralis; 9—n. lacrimalis; 10—n. frontalis; 11—n. nasociliaris; 12—n. trochlearis; 13—n. ophthalmicus; 14—n. maxillaries; 15—n. mandibularis; 16—ganglion trigeminale; 17—n. abducens; 18—n. oculomotorius; 19—n. opticus.

Pastki tarmoq (**r. inferior**) aralash. Uning harakatlantiruvchi tolalari ko'zining pastki va medial to'g'ri mushaklarni (**mm. rectus inferior et medialis**), hamda pastki qiyshiq mushakni (**m. obliquus inferior**) innervatsiya qiladi. Avtonom tolalari pastki tarmoq tarkibidan chiqib, kiprikli tugunga yo'naluvchi tarmoqni (**ramus ad ganglion ciliare**) hosil qiladi.

G'altak nervi

IV juft, g'altak nervi (**nervus trochlearis**) harakatlantiruvchi nerv. Uning bitta harakatlantiruvchi o'zagi (**nucleus nervi trochlearis**) o'ra miya qoplamasida pastki tepalik sohasida joylashgan.

Nerv miya asosidan miyaning ustki chodirining lateral tomonidan chiqadi va miya oyoqchasini lateral tomonidan aylanib o'tib oldinga yo'naladi.



342-rasm. G'altak nervi.

1—m. obliquus superior; 2—m. rectus medialis; 3—m. levator palpebrae superior; 4—glandulae lacrimalis; 5—m. rectus superior; 6—m. rectus lateralis; 7—n. trochlearis; 8—fissura orbitalis superior; 9—n. opticus.

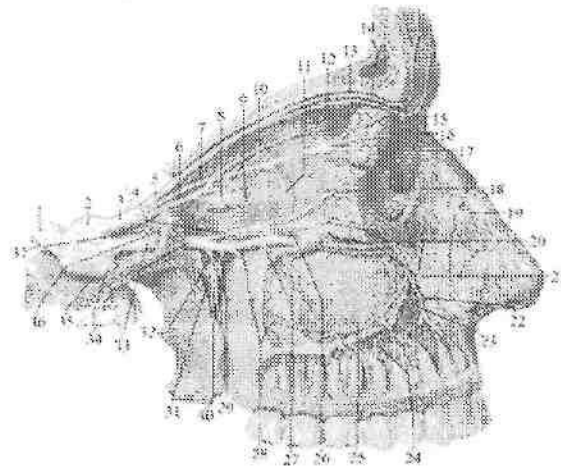
Nerv kalla bo'shlig'idan ko'z kosasining yuqorigi yorig'i orqali ko'z kosasiga kiradi (342-rasm) va ko'zning yuqorigi qiyshiq mushagini (**m. obliquus superior**) innervatsiya qiladi.

Uch shoxli nerv

V juft, uch shoxli nerv (**n. trigeminus**) aralash nerv. Uning harakatlantiruvchi tolalari ko'prikda joylashgan uch shoxli nervning harakat o'zagidan (**nucleus motorius n. trigemini**) boshlanadi. Sezuvi tolalari uch shoxli nerv tugunida (**ganglion trigeminale**) joylashgan soxta unipolyar hujayralarning markaziy o'siqlari bo'lib, ular ko'prikdagi uch shoxli nervning asosiy o'zagi (**nucleus principalis nervi trigemini**), uzunchoq miya va orqa miyaning yuqorigi segmentlarida joylashgan uch shoxli nervning orqa miya o'zagi

(**nucleus spinalis nervi trigemini**) va o'rta miyada joylashgan uch shoxli nervning o'rta miyadagi o'zaklarida (**nucleus mesencephalicus nervi trigemini**) tugaydi. Bu hujayralarning periferik o'siqlari yuz, peshona, chakka sohasi terisi, burun bo'shlig'i, tilning oldingi 2/3 qismi, tishlar, ko'zning kon'yunktivasi shilliq pardasida tugaydi. Uch shoxli nerv miya asosidan ikki ildiz (sezuvchi va harakatlantiruvchi) hosil qilib ko'prik bilan miyachaning o'rta

oyoqchasi orasidan chiqadi. Uning sezuvchi ildizi (**radix sensoria**) harakatlantiruvchi ildiziga (**radix motoria**) nisbatan qalin. Uch shoxli nerv oldinga va biroz tashqariga yo'nalib, chakka suyagi piramidasini oldingi yuzasidagi uch shoxli nerv tugunining botig'ida joylashgan uch shoxli nerv bo'shlig'i (**cavum trigeminale**) ichiga kiradi. Uning ichida uch shoxli nerv tugunini (**ganglion trigeminale**) (Gasser tuguni) hosil qiladi (343-rasm). Bu tugun yarimoysimon shaklda bo'lgani uchun yarimoysimon tugun (**ganglion semilunare**) deb ham ataladi. Uch shoxli nervning harakatlantiruvchi ildizi tugunning pastki tomonidan o'tib, nervning III shoxi tarkibiga kiradi. Tugundan uch shoxli nervning uchta shoxi: 1) ko'z nervi; 2) yuqori jag' nervi; 3) pastki jag' nervi chiqadi (343-rasm).

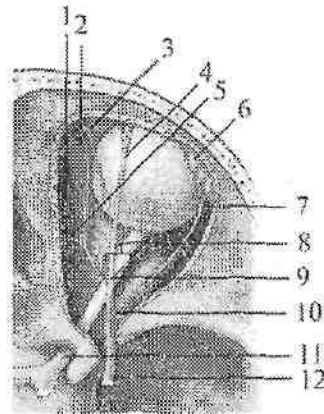


343-rasm. Ko'z va yuqori jag' nervlari.

1–n. trigeminus; 2–ganglion trigeminale; 3–n. ophthalmicus; 4–n. zygomaticus; 5–n. frontalis; 6–n. nasociliaris; 7–n. lacrimalis; 8–ganglion ciliare; 9–nn. ciliares longi et breves; 10–n. ethmoidalis posterior; 11–ramus communicans cum nervo zygomatico; 12–n. ethmoidalis anterior; 13–n. supraorbitalis; 14–n. supratrochlearis; 15–glandula lacrimalis; 16–n. infratrochlearis; 17–ramus cutaneus nervi lacrimalis; 18–ramus zygomaticotemporalis; 19–ramus nasalis externus; 20–ramus zygomaticofacialis; 21,26–n. infraorbitalis; 22–ramus nasalis; 23– rami alveolares superiores anteriores; 24–rami dentales superiores; 25–plexus dentalis superior; 27–ramus alveolaris superior medius; 28–rami alveolares superiores posteriores; 29–rami ganglionares ad ganglion pterygopalatinum; 30–nn. palatini; 31–ganglion pterygopalatinum; 32–n. canalis pterygoides; 33–n. maxillaris; 34–n. mandibularis; 35–foramen ovale; 36–foramen rotundum; 37–ramus meningeus.

1. Ko'z nervi (**n. ophtalmicus**) tugundan boshlanib, ko'z kosasining yuqorigi yorig'i orqali ko'z kosasiga kiradi (343,344-rasm). Ko'z kosasiga kirguncha undan bosh miya pardalariga yo'naluvchi tarmoq (**r. meningeus recurrens**) chiqib miyacha chodiriga tarqaladi. Ko'z nervi ko'z kosasida peshona nervi, ko'z yoshi bezining nervi va burun- kiprik nerviga bo'linadi:

1. Ko'z yoshi bezining nervi (**n. lacrimalis**) ko'z kosasining lateral devori bo'ylab yo'naladi. Uning tarmoqlari ko'z yoshi bezini, ko'zning lateral burchagi, yuqorigi qovoq terisini va kon'yunktivasini innervatsiya qiladi. Nerv ko'z yoshi beziga kirishdan oldin yonoq nerviga qo'shuvchi tarmoq (**r. communicans cum nervo zygomatico**) oladi.



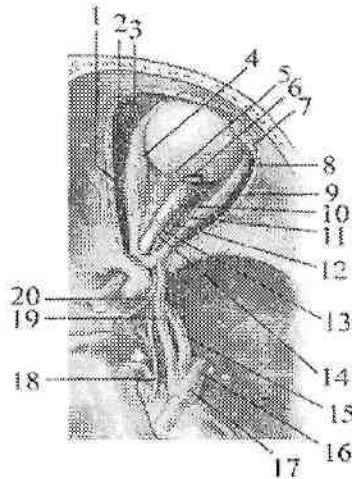
344-rasm. Ko'z nervi.

1-n. ethmoidalis anterior; 2-n. infratrochlearis; 3-n. supratrochlearis; 4-n. supraorbitalis; 5-n. ethmoidalis posterior; 6-glandula lacrimalis; 7-n. lacrimalis; 8-nn. ciliari longi; 9-n. frontalis; 10-n. nasociliaris; 11-n. opticus; 12-n. ophtalmicus.

2. Peshona nervi (**n. frontalis**) ko'z kosasining ustki devori ostida yotib ikki tarmoqqa bo'linadi: a) ko'z kosasi usti nervi (**n. supraorbitalis**) o'z nomidagi o'yma orqali chiqib *medial* (**r. medialis**) va *lateral* (**r. lateralis**) tarmoqlarga bo'linadi. Bu nerv peshona terisini innervatsiya qiladi. b) g'altak usti nervi (**n. supratrochlearis**) ko'z olmasining ustki qiyshiq mushagi ustidan o'tib, burun ildizi,

pehonani pastki qismi, yuqorigi qovoq, ko'zning medial burchagi terisini va kon'yunktivani innervatsiya qiladi.

3. Burun-kiprik nervi (**n.nasociliaris**) ko'zning medial to'g'ri va ustki qiyshiq mushaklari o'rtasidan yo'nalib quyidagi tarmoqlarga bo'linadi (345-rasm):



345-rasm. Burun-kiprik nervi.

1–n.ethmoidalis posterior; 2–n. ethmoidalis anterior; 3–n infratrochlearis; 4–m. rectus medialis; 5–nn. ciliares longi; 6–m. ciliares breves; 7–glandula lacrimale; 8–n. lacrimalis; 9–m. rectus lateralis; 10–ganglion ciliare; 11,18–n. abducens; 12–r. inferior nervi oculomotorii; 13–n. nasociliaris; 14–r. superior nervi oculomotorii; 15–n. maxillaries; 16–n. mandibularis; 17–ganglion trigeminale; 19–n. ophthalmicus; 20–n.oculomotorius.

a) oldingi g'alvirsimon nerv (**n. ethmoidalis anterior**) burun bo'shlig'i va peshona suyagi bo'shligi shilliq pardasiga.

b) burun tarmoqlari (**rr. nasalis**) burun bo'shlig'i oldingi qismi shilliq pardasiga.

d) 2–4 ta uzun kiprik nervlari (**nn. ciliares longi**) oldinga tomon yo'nalib ko'z olmasining oqliq va tomirli pardasiga boradi.

e) g'altak osti nervi (**n. infratrochlearis**) ustki qiyshiq mushak ostidan o'tib ko'zni ichki burchagi pastki qovoq va burun ildizi terisini innervatsiya qiladi.

f) orqa g'alvirsimon nerv (**n. ethmoidalis posterior**) g'alvirsimon katakchalar va ponasimon suyak bo'shlig'i shilliq pardasini innervatsiya qiladi. Uning bosh miya pardalarining oldingi tarmog'i (**r. meningeus anterior**) bosh miya qattiq pardasini innervatsiya qiladi.

g) kiprik tuguni bilan qo'shiluvchi tarmoq (**r. communicans cum ganglio ciliare**) sezuvchi tolalardan iborat bo'lib, kiprikli tugunga boradi.

Kiprik tuguni (**ganglion ciliare**) parasimpatik nerv tizimi tarkibiga kiradi (345-rasm). Undan chiqqan 15–20 ta kalta kiprikli nervlar (**nn. ciliares breves**) ko'z olmasini sezuvchi va avtonom innervatsiya qiladi.

II. Yuqori jag' nervi (**nervus maxillaris**) uch shoxli tugundan boshlanib, oldinga qarab yo'naladi va yumaloq teshik orqali qanot-tanglay chuqurchasiga chiqadi (343-rasm). Teshikka kirishdan oldin undan o'rta kalla chuqurchasi sohasidagi bosh miyaning qattiq pardasini innervatsiya qiluvchi miya pardasiga boruvchi tarmoq (**r. meningeus**) chiqadi. Qanot-tanglay chuqurchasida yuqori jag' nervidan quyidagi tarmoqlar chiqadi:

1. Ko'z kosasidan pastdagi nerv (**n. infraorbitalis**) yuqori jag' nervini bevosita davomi (343-rasm). Ko'z kosasining pastki yorig'i orqali ko'z kosasiga kiradi. Ko'z kosasida ko'z kosasining ostki egatida yotadi va ko'z kosasining ostki kanali orqali ustki jag'ning oldingi yuzasiga chiqadi. Bu yerda nerv quyidagi tarmoqlarni beradi: pastki qovoq terisiga yo'naluvchi pastki qovoq tarmoqlari (**rr. palpebrales inferiores**), tashqi burun terisiga tarqaluvchi burunning tashqi tarmoqlari (**rr. nasales externi**), ustki lab terisini innervatsiya qiluvchi ustki lab tarmoqlari (**rr. labiales superiores**). Bundan tashqari ko'z kosasi ostki egatida va kanalida undan yuqori jag'ning orqa, o'rta va oldingi tish katakchalarining tarmoqlari (**rr. alveolares superiores posteriores, medius et anteriores**) chiqib, ustki jag' ichida yuqori jag' tishlarining chigalini hosil qiladi. Uning yuqori jag' tishlariga boruvchi tarmoqlari (**rr. dentales superiores**) yuqori jag' tishlarini innervatsiya qilsa, ustki jag' milkkiga boruvchi shoxlari (**rr. gingivales superiores**) ustki jag' milkini innervatsiya qiladi. Ko'z kosasidan pastdagi nervning burunning ichki tarmoqlari (**rr. nasales interni**) burun bo'shlig'ini oldingi qismi shilliq pardasini innervatsiya qiladi.

2. Yonoq nervi (**n. zygomaticus**) yuqori jag' nervidan qanot tanglay chuqurchasida boshlanib, ko'z kosasining pastki yorig'i orqali ko'z kosasiga kiradi (343-rasm). Bu yerda ko'z yoshi nerviga qo'shiluvchi parasimpatik tolani beradi. Keyin nerv yonoq suyagining yonoq-ko'z kosasi teshigiga kirib, suyak ichida ikki tarmoqqa bo'linadi. Yonoq-chakka tarmog'i (**r. zygomaticotemporalis**) o'z nomidagi teshik orqali chiqib chakka sohasi va ko'zning tashqi burchagi terisini innervatsiya qiladi. Yonoq-yuz tarmog'i (**r. zygomaticofacialis**) o'z nomidagi teshik orqali chiqib, yonoq sohasi terisini innervatsiya qiladi.

3. Qanot-tanglay tuguniga yonaluvchi tarmoqlar (**rr. ganglionares ad ganglion pterygopalatinum**) tarkibida sezuvchi va parasimpatik tolalar bo'lib, qanot-tanglay tuguni va undan chiquvchi tarmoqlarga qo'shiladi.

Qanot-tanglay tuguni (**ganglion pterygopalatinum**) parasimpatik nerv tizimi tarkibiga kirib, undan quyidagi tarmoqlar chiqadi: a) medial va lateral ustki orqa burun shoxlari (**rr. nasales posteriores superiores mediales et laterales**) ponasimon-tanglay teshigi orqali kirib, burun bo'shlig'i shilliq pardasini va bezlarini innervatsiya qiladi. Uning medial shoxining yirik tarmog'i bo'lgan burun-tanglay nervi (**n. nasopalatinus**) keskich kanal orqali qattiq tanglay shilliq pardasiga tarqaladi. b) katta va kichik tanglay nervlari (**n. palatinus major et minores**) shu nomdagi kanal orqali o'tib, yumshoq va qattiq tanglay shilliq pardasiga boradi. d) pastki orqa burun shoxlari (**rr. nasalis posteriores inferiores**) burun bo'shlig'i pastki qismlari shilliq pardasini innervatsiya qiladi.

Pastki jag' nervi (**n. mandibularis**) tarkibida sezuvchi va harakatlantiruvchi tolalar bo'ladi. U kalla bo'shlig'idan oval teshik orqali chiqib harakatlantiruvchi va sezuvchi tarmoqlarga bo'linadi (346-rasm).

Uning harakatlantiruvchi tarmoqlari quyidagilar:

1. Chaynov nervi (**n. massetericus**) o'z nomidagi mushakni innervatsiya qiladi 2. Chakkaning chuqur nervlari (**nn. temporales profundi**) chakka mushagini innervatsiya qiladi.

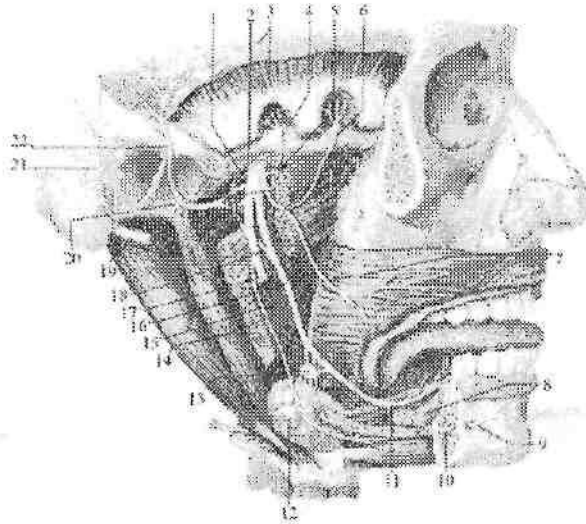
3. Lateral va medial qanotsimon nervlar (**nn. pterygoidei lateralis et medialis**) lateral va medial qanotsimon mushaklarni innervatsiya qiladi.

4. Tanglay chodirini taranglovchi mushak nervi (**n. musculus tensoris veli palatini**) o'z nomidagi mushakni innervatsiya qiladi.

5. Nog'ora pardani taranglovchi mushak nervi (**n. musculus tensoris tympani**) nog'ora pardani taranglaydigan mushakni innervatsiya qiladi.

6. Jag'-til osti nervi (**n. mylohyoideus**) jag'-til osti mushagini innervatsiya qiladi.

7. Ikki qorinchali nerv (**n. digastricus**) ikki qorinchali mushakniq oldingi qorinchasini innervatsiya qiladi.



346-rasm. Pastki jag' nervi. O'ng tomondan ko'rinishi.

1-r. meningeus; 2-foramen ovale; 3-lamina profunda fascia temporalis et m. temporalis; 4-n. temporalis profundi posterior; 5-n. massetericus; 6-n. temporalis profundi anterior; 7- n buccalis; 8-glandula sublingualis; 9-n. mentalis; 10,17- n.alveolaris inferior; 11,16-n. lingualis; 12-glandula submandibularis; 13- ganglion submandibulare; 14- m. pterygoideus medialis; 15- n. mylohyoideus; 18- chorda tympani; 19-n. facialis; 20- n. pterygoideus lateralis; 21-n. auricularis posterior; 22-n. auriculotemporalis.

Pastki jag' nervining sezuvchi' tarmoqlari quyidagilar:

1. Bosh miya pardalariga yo'naluvchi tarmoq (**r. meningeus**) o'tkir qirrali teshik orqali kalla ichiga kirib, o'rta kalla chuqurchasi sohasidagi bosh miyaning qattiq pardasini innervatsiya qiladi.

2. Lunj nervi (**n. buccalis**) lunj mushagining tashqi yuzasida yotadi. Uni teshib o'tib, lunjning shilliq pardasini va og'iz yorig'i burchagi terisini innervatsiya qiladi.

3. Quloq-chakka nervi (**n. auriculotemporalis**) tashqi eshituv yo'lini oldidan yuqori tomonga chakkaning yuza arteriyasi bilan birga yo'naladi (346-rasm). Undan quyidagi tarmoqlar chiqadi:

a) bo'g'im tarmoqlari (**rr. articulares**) chakka-pastki jag' bo'g'imi xaltasiga.

b) tashqi eshituv nayi nervi (**n. meatus acustici externi**) tashqi eshituv yo'li terisi va nog'ora bo'shlig'i shilliq pardasiga.

d) quloqning oldingi nervlari (**nn. auriculares anteriores**) quloq suprasini oldingi qismiga.

e) chakkaning yuza tarmoqlari (**rr. temporales superficiales**) chakka sohasi terisiga.

f) quloq tuguniga yo'naluvch tarmoqlar (**rr. ganglionares ad ganglion oticum**).

g) quloq oldi so'lak bezi tarmoqlari (**rr. parotoidei**).

Quloq tuguni (**ganglion oticum**) pastki jag' nervi oval teshikdan chiqqan joyda uning medial tomonida yotadi.

4. Til nervi (**n. lingualis**) pastga va oldinga tomon yo'nalib ravoq hosil qiladi. Uning tarkibidagi sezuvchi tolalar tilning oldingi 2/3 qismidan, og'iz bo'shlig'i shilliq pardasidan og'riq, harorat sezgisini qabul qiladi. Sezuvchi tugun tarmoqlari (**rr. ganglionares**) va nog'ora toridan qo'shilgan parasimpatik tolalari jag' osti (**ganglion submandibulare**) va til osti tugunlariga (**ganglion sublinguale**) qo'shiladi (346-rasm).

5. Pastki jag' tish katakchalari nervi (**n. alveolaris inferior**) eng katta tarmoq. Pastki jag' kanalidan o'tib engak teshigi orqali chiqadi va engak nervi (**n. mentalis**) bo'lib engak va pastki lab terisini innervatsiya qiladi. Pastki jag' kanalidan o'tayotganida uning tarmoqlari pastki tish nerv chigalini (**plexus dentalis inferior**) hosil qiladi. Bu chigaldan chiquvchi pastki jag' tishlariga boruvchi tarmoqlar (**rr. dentales inferiores**) va pastki jag' milkiga boruvchi tarmoqlar (**rr. gingivales inferiores**) pastki jag' tishlari va milklarini innervatsiya qiladi.

Uzoqlashtiruvchi nerv

VI juft, uzoqlashtiruvchi nerv (**n. abducens**) harakatlantiruvchi nerv. Uning yagona harakatlantiruvchi o'zagi (**nucleus nervi**

abducentis) ko'prikda joylashgan. Nerv miya asosidan ko'prik bilan uzunchoq miyaning o'rtasidagi egatdan chiqadi. U oldinga yo'nalib, ko'z kosasining yuqorigi yorig'i orqali ko'z kosasiga kiradi (345-rasm) va ko'zning lateral to'g'ri mushagini innervatsiya qiladi.

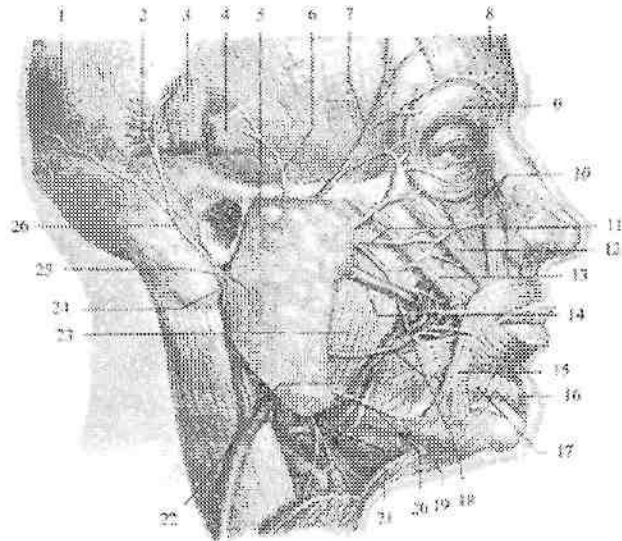
Yuz nervi

VII juft, yuz nervi (**n. facialis**) tarkibiga ikkita nerv: harakatlantiruvchi o'zak hujayralari aksonlaridan hosil bo'lgan xususiy yuz nervi va tarkibida sezuvchi, avtonom tolalari bo'lgan oraliq nervi (**n. intermedius**) kiradi. Yuz nervining sezuvchi yakka yo'lining o'zagi (**nuclei tractus solitarii**), harakatlantiruvchi yuz nervining o'zagi (**nucleus nervi facialis**) va parasimpatik yuqorigi so'lak ajratuvchi o'zagi (**nucleus salivatorius superior**) miya ko'pirtigi sohasida joylashgan. Miya asosidan nerv ko'prikning orqa qirasidan, olivadan tashqariroqdan chiqib, dahliz-chiganoq nervi bilan ichki eshituv yo'liga kiradi. Chakka suyagining piramidasi ichida o'z nomidagi kanal ichida joylashib, bigizsimon-so'tg'ichsimon teshik orqali tashqariga chiqadi. Kanal ichida nerv bukilma – yuz nervi tizzachasi (**geniculum**) va tizza tugunini (**ganglion geniculi**) hosil qiladi. Tizza tuguni soxta unipolyar hujayralardan iborat bo'lib, oraliq nervning sezuvchi qismiga taalluqli. Yuz nervi kanali ichida nervdan quyidagi tarmoqlar chiqadi:

1. Katta toshsimon nerv (**n. petrosus major**) parasimpatik tolalardan iborat bo'lib, kanaldan o'z nomidagi tirqish orqali piramidaning oldingi yuzasiga, bu yerdan o'z nomidagi egatda yo'nalib yirtiq teshik orqali tashqariga chiqadi. Nerv simpatik nerv bilan birga qanotsimon kanalga kirib, qanotsimon kanal nervi (**n. canalis pterygoidei**) nomini oladi va qanot-tanglay tuguniga qo'shiladi.

2. Nog'ora tori (**chorda tympani**) parasimpatik va sezuvchi tolalari bo'lib, sezuvchi tolalar tizza tuguni soxta unipolyar hujayralari o'siqlaridan iborat. Uning periferik qismi tilning oldingi uchdan ikki qismi va yumshoq tanglayda joylashgan ta'm sezuv retseptorlarini hosil qiladi. Nerv kanal ichidan nog'ora tori naychasi orqali nog'ora bo'lig'iga o'tadi. Nog'ora bo'shlig'idan toshsimon-nog'ora yorig'i (**fissura petrotympanica**) orqali chiqib til nerviga qo'shiladi.

3. Uzangi nervi (**n. stapedius**) harakatlantiruvchi tarmoq bo'lib, nog'ora bo'shlig'ida uzangi mushagini innervatsiya qiladi.



347- rasm. Yuz nervi. Quloq oldi chigali.

1-venter occipitalis m. occipitofrontalis; 2-m. auricularis posterior; 3-m. auricularis superior; 4-m. auricularis anterior; 5- glandula parotoidea; 6- r. temporalis posterior; 7-r. temporalis anterior; 8-venter frontalis m. occipitofrontalis; 9-m. orbicularis oculi; 10-m. levator labii superioris; 11-rr. zygomatici; 12-m. zygomaticus minor; 13- m. zygomaticus major; 14-ductus labii inferioris; 15-m. depressor anguli oris; 16-m. mentalis; 17-m. depressor labii inferioris; 18-rr. buccales; 19-m. platysma; 20-r. marginalis mandibulae; 21-r. colli; 22-m. buccinator; 23-m. masseter; 24-n. stylohyoideus; 25- n. facialis; 26- n. auricularis posterior.

Yuz nervi bigizsimon-so'rg'ichsimon teshikdan chiqqanidan keyin quyidagi harakatlantiruvchi tarmoqlarini beradi (347-rasm):

1. Quloqning orqa nervi (**n. auricularis posterior**) peshona-ensa mushagining ensa qorinchasini va orqa quloq mushagini innervatsiya qiladi.

2. Ikki qorinchali tarmoq (**r. digastricus**) ikki qorinchali mushakni orqa qorinchasini innervatsiya qiladi.

3. Bigizsimon-til osti tarmog'i (**r. stylohyoideus**) o'z nomidagi mushakni innervatsiya qiladi. So'ng yuz nervi quloq oldi so'lak bezi ichiga kirib, uning ichida tarmoqlarga bo'linadi va quloq oldi chigalini (**plexus intraparotideus**) hosil qiladi.

Bu chigaldan quyidagi tarmoqlar chiqadi:

1. Chakka tarmoqlari (**rr. temporales**) quloq mushagi, kalla usti mushagining peshona qorinchasini va ko'zning aylanma mushagini innervatsiya qiladi.

2. Yonoq tarmoqlari (**rr. zygomatici**) ko'zning aylanma mushagini va katta yonoq mushagini innervatsiya qiladi.

3. Lunj tarmoqlari (**rr. buccales**) katta va kichik yonoq mushaklari, ustki labni ko'taruvchi mushak, lunj mushagi, og'iz burchagini ko'taruvchi mushak, og'izning aylanma mushagi, burun va kulgu mushaklarini innervatsiya qiladi.

4. Pastki jag' cheti bo'ylab yo'naluvchi tarmoq (**r. marginalis mandibularis**) pastki labni va og'iz burchagini tushiruvchi va engak mushaklarini innervatsiya qiladi.

5. Bo'yin tarmog'i (**r. coli**) bo'yinning teri osti mushagini innervatsiya qiladi.

Dahliz-chig'anoq nervi

VIII juft, dahliz-chig'anoq nervi (**n. vestibulococlearis**) – sezuvchi nerv. U eshituv va muvozanat a'zosidan kelayotgan sezuvchi tolalardan tuzilgan bo'lib, ikki qismdan iborat. Uning dahliz qismi nerv hujayralari ichki eshituv yo'li tubidagi dahliz tugunida (**ganglion vestibularæ**) joylashgan. Ularning periferik o'siqlari ichki quloqning parda labirintida retseptorlar hosil qilib tugaydi. Markaziy o'siqlari esa rombsimon chuqurchada joylashgan vestibulyar o'zaklarga boradi.

Chig'anoq qismi (**pars cochlearis**) spiral kanalda joylashgan chig'anoq tuguni (**ganglion cochleare**) hujayralarining o'siqlaridan iborat. Ularning periferik o'siqlari spiral a'zoda tugasa, markaziy o'siqlari rombsimon chuqurchadagi chig'anoq o'zaklarida tugaydi. Nerv miya asosidan ko'priknig orqasidan, yuz nervi ildizlaridan lateratroqdan chiqadi. Keyin dahliz-chig'anoq nervi ichki eshituv yo'liga kiradi.

Til-halqum nervi

IX juft, til-halqum nervi (**n. glossopharyngeus**) aralash nerv. Uning tarkibida sezuvchi, harakatlantiruvchi va parasimpatik tolalar bor (348-rasm).

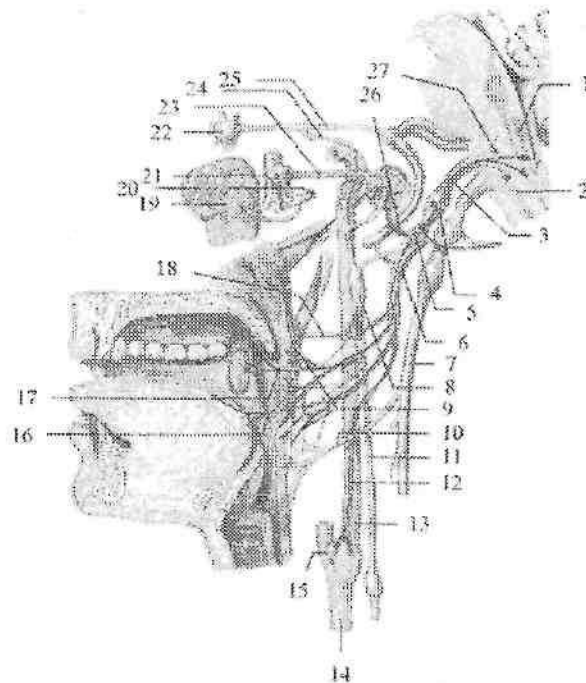
Til-halqum nervining sezuvchi tolalari yakka yo'lning o'zagida (**nuclei tractus solitarii**) tugasa, harakatlantiruvchi tolalari ikki

nervga qarashli umumiy o'zakdan (**nucleus ambiguus**), parasimpatik tolalar esa pastki so'lak ajratuvchi o'zakdan (**nucleus salivatorius inferior**) boshlanadi. Til-halqum nervi o'zaklari uzunchoq miya sohasida joylashgan bo'lib, nerv miya asosida olivaning orqasidan chiqadi. Kalla bo'shlig'idan til-halqum nervi bo'yinturuq teshigi orqali tashqariga chiqadi. Bo'yinturuq teshigi sohasida nerv yuqorigi tugun (**ganglion superius**), chiqqanidan keyin tosh chuqurcha sohasida nisbatan katta pastki tugun (**ganglion inferius**) hosil qiladi. Bu tugunlar tarkibida sezuvchi neyronlar bo'lib, ularning markaziy o'siqlari uzunchoq miyadagi sezuvchi o'zakda tugaydi. Ularning periferik o'siqlari nerv tarmoqlari tarkibida tilning orqa 1/3 shilluq pardasiga, halqumning shilliq pardasiga, o'rta quloqqa, uyqu sinusiga boradi. Bo'yinturuq teshigidan chiqqach til-halqum nervi ichki uyqu arteriyaning orqasida, keyin unung lateral tomonida, shu arteriya bilan ichki bo'yinturuq vena o'rtasida yotadi. So'ng nerv ravoq shaklida pastga va oldinga yo'nalib, bigizsimon-halqum va bigizsimon-til mushaklari orasidan o'tadi. Til ildiziga kirgach u o'zining oxirgi til tarmoqlariga (**rr. linguales**) bo'linadi. Bu tarmoqlar til ustining orqa 1/3 qismi shilliq pardasini innervatsiya qiladi.

Til-halqum nervidan quyidagi tarmoqlar chiqadi:

1. Nog'ora nervi (**n. tympanicus**) pastki tugundan chiqib, chakka suyagining nog'ora kanalchasi orqali nog'ora bo'shlig'iga kiradi va shilliq pardada nog'ora chigalini (**plexus tympanicus**) hosil qilib, nog'ora bo'shlig'i va eshituv nayi shilliq pardasini innervatsiya qiladi. Bu nervning oxirgi tarmog'i kichik toshsimon nerv (**n. petrosus minor**) parasimpatik tolalaridan iborat bo'lib, o'z nomidagi yoriq orqali piramidaning oldingi yuzasiga chiqadi. Kalla bo'shlig'idan ponasimon-toshsimon yoriq (**fissura sphenopetrosa**) orqali o'tib, quloq tuguniga qo'shiladi.

2. Uyqu kengaymasi tarmog'i (**r. sinus carotici**) umumiy uyqu arteriyasi bo'lingan joydagi uyqu kalavasini innervatsiya qiladi.



348-rasm. Til-halqum nervi.

1—nuclei tractus solitarii; 2—nucleus ambiguus; 3,6—n. glossopharyngeus; 4—ganglion superius n. glossopharyngeus; 5—ganglion inferius n. glossopharyngeus; 7—n. vagus; 8—ganglion cervicale superius; 9—rr. pharyngei; 10—ramus pharyngealis n. vagi; 11—truncus sympaticus; 12—ramus sinus carotici; 13—a. carotis interna; 14—a. carotis communis; 15—sinus caroticus; 16—rr. linguales; 17—rr. tonsillares; 18—r. muscoli stylopharyngei; 19—glandula parotidea; 20—n. auriculotemporalis; 21—ganglion oticum; 22—ganglion pterygopalatinum; 23—n. petrosus minor; 24—n. petrosus profundus; 25—n. petrosus major; 26—n. tympanicus; 27—nucleus salivatorius inferior.

3. Halqum tarmoqlari (**rr. pharyngei**) halqum devorida avtonom nerv tolalari bilan halqum chigalini hosil qiladi.

4. Bigiz-halqum mushagiga boruvchi tarmoq (**r. stylopharyngei**) shu nomdagi mushakni innervatsiya qiladi.

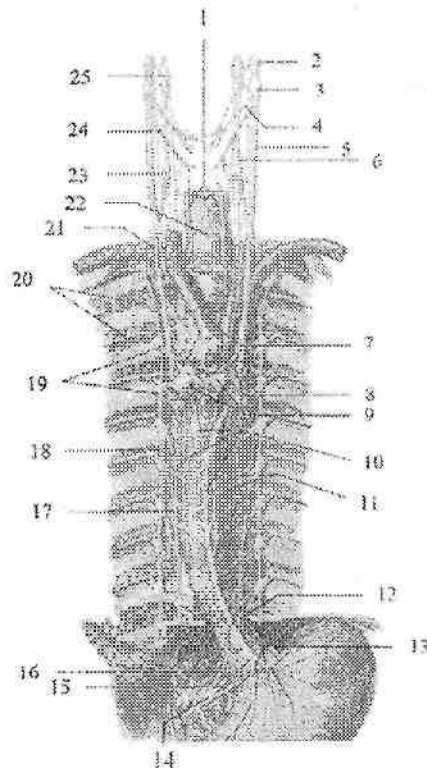
5. Murtak tarmoqlari (**rr. tonsillares**) tanglay murtagini innervatsiya qiladi.

Adashgan nerv

X juft, adashgan nerv (**n.vagus**) aralash nerv (349-rasm). Bu nerv bosh miya nervlari ichida eng uzuni bo'lib, uning tolalari odam organizmining ko'p sohasiga tarqalgan. Nerv tarkibidagi harakatlantiruvchi tolalar ikki nervga qarashli umumiy o'zakdan (**nucleus ambiguus**), avtonom tolalar uning orqa o'zagi (**nucleus posterior nervi vagi**) hujayralari aksonlaridan iborat. Sezuvchi tolalari ustki va pastki tugunlarda (**ganglion superius et inferius**) joylashgan sezuvchi neyronlarning markaziy o'siqlari yakka yo'lning o'zagida (**nuclei tractus solitarii**) tugaydi. Ularning periferik o'siqlari bosh miya qattiq pardasiga, tashqi eshituv yo'li terisiga va ichki a'zolarga boradi. Adashgan nervning parasimpatik tolalari nervning ko'p qismini tashkil qilib bo'yin, ko'krak va qorin bo'shlig'i a'zolari faoliyatini boshqaradi.

Adashgan nerv uzunchoq miyaning orqa yon egatidan bir nechta ildiz hosil qilib chiqadi. Ular o'zaro birikib bo'yinturuq teshigiga qarab yo'naladi. Teshikda va undan chiqqanidan keyin yuqorigi va pastki tugunlarni (**ganglion superius et ganglion inferius**) hosil qiladi. Teshikdan chiqqanidan so'ng adashgan nerv ichki bo'yinturuq vena va ichki uyqu arteriyasi o'rtasida pastga tomon yo'naladi. Ko'krak qafasining ustki aperturasi orqali u ko'krak bo'shlig'iga kiradi. Ko'krak qafasiga kirishda o'ng adashgan nerv o'mrov osti arteriyasi va venasi o'rtasidan o'tadi. Chap adashgan nerv umumiy uyqu va o'mrov osti arteriyalari o'rtasidan o'tib aorta ravog'ini oldiga yo'naladi. Keyin o'ng va chap nervlar o'pka ildizi orqasidan o'tib, o'ng adashgan nerv qizilo'ngachning orqa, chap nerv oldingi yuzasiga o'tadi. Ular tarmoqlanib qizilo'ngach chigalini hosil qiladi. Bu chigaldan oldingi va orqa adashgan nerv poyalari hosil bo'lib, qizilo'ngach bilan birga qorin bo'shlig'iga o'tadi.

Oldingi adashgan nerv poyasi (**truncus vagalis anterior**) oshqozonning oldingi yuzasida joylashsa, orqa adashgan nerv poyasi (**truncus vagalis posterior**) uning orqa yuzasida joylashadi. Adashgan nerv juda katta sohaga tarqalgani uchun uni to'rt: kalla, bo'yin, ko'krak va qorin qismlariga bo'lib o'rganamiz. Adashgan nervning kalla qismidan quyidagi tarmoqlar chiqadi:



349-rasra. Adashgan nervning yoʻnalishi.

1-n. laryngeus recurrens; 2-ganglion superius nervi vagi; 3- ganglion inferius nervi vagi; 4-r. pharyngealis; 5- n. vagus; 6-truncus sympathicus; 7-n. laryngeus recurrens sinister; 8-r.et n. cardiaci thoracici; 9-plexus pulmonalis; 10-plexus esophageus anterior; 11-rr. esophagei; 12-truncus vagalis anterior; 13-rr. gastrici anteriores; 14-ganglia coeliaca; 15-n.splanchnicus major sinister; 16-r.coeliacus; 17-n. splanchnicus major dexter; 18-truncus sympathicus; 19-ganglia thoracica; 20-mn. intercostales; 21-n.laryngeus recurrens dexter; 22-esophagus; 23-ganglion cervicale medium; 24-n. laryngeus superior; 25-ganglion cervicale superius.

1. Miya pardalariga boruvchi tarmoq (**r. meningeus**) yuqorigi tugundan boshlanib, orqa kalla chuqurchasi sohasidagi bosh miya qattiq pardasini, koʻndalang va crisa vena sinuslari devorini innervatsiya qiladi.

2. Quloq tarmog'i (**r. auricularis**) nog'ora-so'rg'ichsimon yorig' orqali kalladan chiqib, tashqi eshituv yo'lining orqa devori va quloq suprasi orqa terisini innervatsiya qiladi.

Adashgan nervning bo'yin qismidan quyidagi tarmoqlar chiqadi:

1. Halqum tarmog'i (**r. pharyngealis**) halqum devorida til-halqum va simpatik poya tolalari bilan birga halqum nerv chigalini (**plexus pharyngealis**) hosil qiladi. Bu tarmoqlar halqumning shilliq pardasini, siquvchi mushaklarni va yumshoq tanglay mushaklarini (tanglay chodirini taranglovchi mushakdan tashqari) innervatsiya qiladi.

2. Bo'yindagi yurakka yo'naluvchi yuqorigi tarmoqlar (**rr. cardiaci cervicales superiores**) pastga tomon yo'nalib, yurak chigalini hosil qilishda ishtirok etadi.

3. Yuqorigi hiqildoq nervi (**n. laryngeus superior**) pastki tugundan boshlanib, ikki tarmoqqa bo'linadi. Tashqi tarmoq (**r. externus**) hiqildoqning uzuksimon-qalqonsimon mushagini, ichki tarmoq (**r. internus**) hiqildoqning shilliq pardasini ovoz tirqishidan yuqori qismini va til ildizi shilliq pardasini bir qismini innervatsiya qiladi.

4. Hiqildoqning qaytuvchi nervi (**n. laryngeus recurrens**). Chap tomonda bu nerv aorta ravog'i sohasida boshlanib, uni past tomonidan aylanib o'tsa, o'ng tomonda o'mrov osti arteriyasini past tomonidan aylanib o'tib yuqoriga ko'tariladi. Undan: traxeyaga yo'naluvchi tarmoqlar (**rr. tracheales**), qizilo'ngachga yo'naluvchi tarmoqlar (**rr. esophagei**) va bo'yindagi yurakka yo'naluvchi pastki tarmoqlar (**rr. cardiaci cervicales inferiores**) chiqadi. Uning oxirgi tarmog'i pastki hiqildoq nervi (**n. laryngeus inferior**) hiqildoqning shilliq pardasining ovoz tirqishidan pastki qismini va hiqildoq mushaklarining (uzuksimon-qalqonsimon mushakdan tashqari) barchasini innervatsiya qiladi.

Adashgan nervning ko'krak qismidan quyidagi tarmoqlar chiqadi:

1. Ko'krak sohasidan yurakka boruvchi tarmoqlar (**rr. cardiaci thoracici**) yurak chigaliga boradi.

2. Bronxlarga boruvchi tarmoqlar (**rr. bronchiales**) simpatik poya tarmoqlari bilan qo'shib bronxlarni o'rab o'pkaga kiruvchi o'pkaning nerv chigalini (**plexus pulmonalis**) hosil qiladi.

3. Qizilo'ngachning nerv chigalidan (**plexus esophagealis**) qizilo'ngachga yo'naluvchi tarmoqlar (**rr. esophagei**) chiqadi.

Adashgan nervning qorin qismida oldingi adashgan nerv poyasidan oshqozonning oldingi tarmoqlari (**rr. gastrici anteriores**) va jigarga yo'naluvchi tarmoqlar (**rr. hepatici**) chiqadi. Orqa adashgan nerv poyasidan oshqozonning orqa tarmoqlari (**rr. gastrici posteriores**), hamda qorin tarmoqlari (**rr. coeliaci**) chiqadi. Qorin tarmoqlari oshqozonning chap arteriyasi bo'ylab yo'nalib, qorin chigaliga qo'shiladi. Undan adashgan nerv tolalari jigar, taloq, oshqozon osti bezi, buyrak, ingichka ichak va yo'g'on ichakning chamber ichakning chap bukimasigacha boradi.

Qo'shimcha nerv

XI juft, qo'shimcha nerv (**n. accessorius**) – harakatlantiruvchi nerv. Uni ikkita o'zagi bo'lib, bittasi uzunchoq miya sohasida, ikkinchisi orqa miyada joylashgan. Uzunchoq miyadan nerv kalla sohasidagi ildizlari, orqa miyadan esa orqa miya sohasidagi ildizini hosil qilib chiqadi.

Orqa miya sohasidagi ildiz (**radices spinales**) yuqoriga ko'tarilib katta teshik orqali kalla ichiga kiradi va kalla sohasidagi ildizlar (**radices craniales**) bilan qo'shiladi. Hosil bo'lgan qo'shimcha nerv poyasi (**truncus nervi accessorii**) ikki tarmoqqa bo'linadi. Ichki tarmoq (**r. internus**) adashgan nervga qo'shiladi. Tashqi tarmoq (**r. externus**) bo'yinturuq teshigi orqali tashqariga chiqadi. Teshikdan chiqqanidan so'ng nerv orqa tomonga yo'nalib trapetsiyasimon va to'sh-o'mrov-so'rg'ichsimon mushaklarga yo'naluvchi tarmoqlar (**rr. musculares**) beradi.

Til osti nervi

XII juft, til osti nervi (**n. hypoglossus**) harakatlantiruvchi nerv. Uning bitta harakatlantiruvchi o'zagi (**nucleus nervi hypoglossi**) uzunchoq miyada joylashgan. Nerv uzunchoq miyadan piramida bilan olivaning o'rtasidan chiqadi. Kalla bo'shlig'idan o'z nomidagi kanal orqali chiqib, ravoq hosil qilib oldinga va yuqoriga tilga qarab yo'naladi. Til ichida til shoxlariga (**r. linguales**) bo'linib, til mushaklarini innervatsiya qiladi. Til osti nervidan chiquvchi yuqorigi ildiz (**radix superior**) bo'yin chigalining pastki ildizi bilan qo'shilib, bo'yin sirtmog'ini hosil qiladi. Uning tarmoqlari til osti suyagining ostidagi mushaklarni innervatsiya qiladi.

Avtonom nerv tizimi

Avtonom nerv tizimi organizmning o'sishda ishtirok etadigan a'zolar faoliyatini boshqaradi. U a'zolar faoliyatini kuchaytiradi yoki pasaytiradi, natijada a'zolarning tonusi o'zgaradi.

Avtonom tizimi ikki: markaziy va periferik qismlarga bo'linadi. Uning markaziy qismi bosh va orqa miyaning ayrim sohalarida joylashgan to'rt qismdan iborat:

1. Mezensefal qism – o'rta miyada, ko'zni harakatlantiruvchi nervning qo'shimcha (Yakubovich) o'zagi.

2. Bulbar qism – uzunchoq miya va ko'prikda joylashgan VII, IX, X juft bosh miya nervlarining avtonom o'zaklari.

3. Torakolyumbal qism – orqa miyani $C_{VIII} - Th_1 - L_{III}$ segmentlarining oraliq lateral ustunlaridagi avtonom o'zaklar.

4. Sakral qism – orqa miyaning $S_{II} - IV$ segmentlari sohasida joylashgan oraliq medial o'zaklar.

Bu markazlardan mezensefal, bulbar va sakral qismlari parasimpatik qismiga taalluqli. Bu avtonom nerv tizimi markazlari o'z navbatida oliy avtonom markazlar ta'siri ostida bo'ladi. Bu markazlar bosh miyaning quyidagi qismlarida joylashgan.

1. Ortqi miyada – IV qorinchaning tubida qon tomirlar harakati markazi.

2. Miyachada – qon tomirlar harakati refleksi, teri trofikasi, yaralarni bitish tezligi markazlari.

3. O'rta miyaning kulrang moddasida, silviy suv yo'li atrofida.

4. Oraliq miyada – gipotalamusda. Gipotalamus bosh miyaning qadimiy qismlaridan bo'lib, avtonom faoliyatlarni boshqarishda katta ahamiyatga ega. Bu soha barcha o'simlik hayoti a'zolarining faoliyatini boshqaradi va ularni bir-biri bilan bog'lab turadi.

5. Oxirgi miya – targ'il tanada issiqlik va uglevod almashinuvini boshqaruvchi markazlar joylashgan.

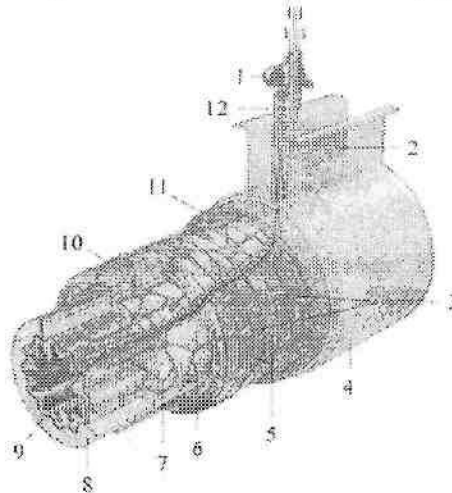
Avtonom nerv tizimining periferik qismi tarkibiga:

1. Avtonom nervlar, ularning tarmoqlari va tolalari. Avtonom tolalar tugun oldi (pregaglionar) va tugun orqa (postganglionar) tolalarga bo'linadi. Tugun oldi tolalar markazdan to avtonom tugungacha borsa, tugun orqa tolalar tugundan to a'zolangacha boradi.

2. Avtonom nerv tugunlari joylashishiga qarab:

a) .Paravertebral tugunlar – umurtqa pog'onasining yon tomonida joylashadi.

- b).Prevertebral tugunlar – umurtqa pog‘onasining old tomonida joylashadi. Bu ikki guruh tugunlar simpatik qismga taalluqli.
- d).Intramural tugunlar – ichki a‘zolar devorida joylashadi.



350-rasm. Avtonom nervlarning ichak devoridagi qismi.

1–prevertebral simpatik tugun; 2–ichak tutqich; 3–aurbax tugunlari; 4–qorinparda; 5–mushak parda chigallari; 6–meysner tugunlari; 7–shilliq osti asos chigallari; 8–shilliq osti asos; 9–shilliq pardaning mushak plastinkasi; 10–halqali mushak qavat; 11–bo‘ylama mushak qavat; 12–qon tomir.

Ular mushak pardada (harakatlantiruvchi, Aurbax), shilliq osti (sezuvchi, Meysner) va seroz osti asosda (sezuvchi, Vorobev) joylashgan tugunlariga bo‘linadi.

e).Oxirgi yoki a‘zolar yaqinida (uch shoxli nerv yo‘nalishida) joylashgan tugunlar. Bu ikki guruh tugunlar parasimpatik qismga taalluqli.

3. Avtonom nerv chigallari bo‘shliqlarda qon tomirlar va a‘zolar atrofida joylashadi.

Avtonom va somatik nerv tizimining o‘zaro farqi

1. Somatik yoki animal nervlar miya so‘g‘oni va orqa miyaning boshidan oxirigacha har bir segmentdan chiqadi va segmentar tarqaladi. Avtonom nervlar markaziy nerv tizimining to‘rt qismidan chiqadi.

2. Reflektor yoyda avtonom nerv tizimining oraliq neyroni hujayralari orqa miyaning yon shoxlarida joylashib, ularning aksonlari tugun oldi

tolalarini hosil qiladi. Ular mielin parda bilan qoplangan. Avtonom nerv tizimining effektor neyroni tugunlardan boshlanib, tugun orqa tolalarini hosil qiladi. Somatik nerv tizimining effektor neyroni markazdan to a'zoga hech qayerda uzilmaydi.

3. Somatik nerv tolalari ustidan mielin parda bilan qoplangan bo'lsa, avtonom nerv tolalarida mielin parda juda yupqa yoki umuman bo'lmaydi.

Simpatik va parasimpatik qismlarning o'zaro farqi

1. Parasimpatik qism markazlari bir-biridan uzoqda va kichik sohada joylashgan. Simpatik qism markazi bitta katta sohada joylashgan.

2. Simpatik qism barcha ichki a'zolari va ko'z olmasining silliq mushaklarini innervatsiya qiladi, parasimpatik qism esa siydik nayi va ba'zi bir yirik qon tomirlarda bo'lmaydi.

3. Parasimpatik qism tugunlari ichki a'zolar devori ichida yoki a'zoga yaqin joylashsa, simpatik qism tugunlari esa umurtqa pog'onasi yonida yoki oldida joylashadi.

4. Parasimpatik qismning preganglionar tolalari uzun, postganglionar tolalari qisqa bo'lsa, simpatik qismning preganglionar tolalari qisqa, postganglionar tolalari uzun bo'ladi.

Simpatik va parasimpatik qismlar organizmga qarama-qarshi ta'sir ko'rsatadi. Shunga qaramasdan bu ikki qism o'zaro hamkorlikda faoliyat ko'rsatadi. Masalan: parasimpatik qism ta'sirida yurak harakati sekinlashsa, tomirlarni toraytiruvchi simpatik qism faoliyati pasayib qon tomirlar shunga mos ravishda kengayadi va qon oqishi sekinlashadi.

Avtonom nerv tizimining simpatik qismi

Avtonom nerv tizimining simpatik qismining (*pars sympathica*) markazini orqa miyaning $S_{VIII} - Th_1 - L_{II}$ segmentlarining oraliq lateral ustunda joylashgan avtonom o'zaklar hosil qiladi. Uning periferik qismi tarkibiga: 1) o'ng va chap simpatik poya (*truncus sympathicus*); 2) qo'shuvchi tolalar (*rr. communicantes*); 3) umurtqa pog'onasi oldida va yonida, shuningdek yirik qon tomirlar atrofida joylashgan simpatik tugunlar; 4) shu tugunlardan a'zolariga boruvchi nervlar; 5) avtonom nerv chigallari va ulardan a'zolariga boruvchi nervlar; 6) a'zolar va qon tomirlar avtonom chigallari; 7) somatik nervlar tarkibida a'zolar va to'qimalarga boruvchi nervlar kiradi.


Simpatik qismning preganglionar tolalari orqa miyaning yon ustunlari hujayralarining o'siqlaridan iborat. Bu o'siqlar orqa miyadan oldingi ildiz

tarkibida chiqib, orqa miya nervidan umurtqalararo teshikdan o'tgach oq qo'shuvchi tarmoq (*r. communicans albus*) bo'lib ajraydi. Bu tarmoqlar yaqinida joylashgan simpatik poya tugunlariga qo'shiladi. Oq qo'shuvchi tarmoqlar VIII bo'yin, barcha ko'krak va ikkita yuqoriga bel nervlari tarkibida bo'ladi. Bu tarmoqlar barcha ko'krak (yulduzsimon tugunga ham) va ikkita yuqorigi bel tugunlariga birikadi. Simpatik poyaning qolgan tugunlariga oq qo'shuvchi tarmoqlar bormaydi. Ularga preganglionar tolalar simpatik poyaning ko'krak va bel tugunlaridan tugunlararo tolalar orqali uzilmasdan boradi.

Simpatik poya

Simpatik poya (*truncus sympathicus*) juft a'zo bo'lib, umurtqa pog'onasining yon tomonida joylashgan. U kalla asosidan boshlanib, pastga tomon yo'naladi. Ularning pastki uchlari bir-biriga yaqinlashib, birinchi dum umurtqasining oldingi yuzasida joylashgan toq tugunda (*ganglion impar*) tugaydi. Simpatik poyani 20–25 ta simpatik tugunlar va ularni o'zaro biriktiruvchi tugunlararo tarmoqlar (*rr. interganglionares*) hosil qiladi. Simpatik poya tugunlari duksimon, oval, uchburchak va ko'p burchakli shakllarda uchraydi. Topografiya jihatidan simpatik poyada to'rt bo'yin, ko'krak, bel va dumg'aza qismlari tafovut qilinadi (351-rasm).

Simpatik poyaning bo'yin qismi kalla asosidan to I qovurg'a bo'ynigacha davom etadi. Bu qismda simpatik poya bo'yinning chuqur mushaklarini oldida, umurtqa oldi fassiyasining orqasida yotadi. Bo'yin qismida uchta tugun tafovut qilinadi. Bu tugunlarga preganglionar tolalar orqa miyaning VIII bo'yin va yuqorigi 6–7 ko'krak segmentlarining avtonom o'zaklaridan tugunlararo tarmoqlar orqali keladi.



351-rasm. Simpatik poyaning qismlari.

1—ganglia cervicales; 2—ganglia thoracica;
3—ganglia lumbales; 4—ganglia sacralia;
5—ganglion impar.

Bo'yinning ustki tuguni (**ganglion cervicale superius**) eng katta simpatik tugun. U duk shaklida bo'lib, uzunligi 2 sm, kengligi 0,5 sm. Bu tugun II-III bo'yin umurtqalari sohasida boshning uzun mushagi oldida, ichki uyqu arteriyasining orqasida va adashgan nervning medial tomonida yotadi (352-rasm). Ustki bo'yin tugunidan quyidagi tarmoqlar chiqadi:

1. Kulrang qo'shuvchi tarmoqlar (**rr. communicantes grisei**) I-IV bo'yin nervlarining oldingi tarmoqlariga qo'shiladi.

2. Ichki uyqu nervi (**n. caroticus internus**) ichki uyqu arteriyasi atrofida chigal hosil qilib, uyqu kanali orqali kallaning ichiga kiradi. Kanalda arteriyaning uyqu nog'ora tarmog'i bo'ylab ketgan nervlar nog'ora bo'shlig'i shilliq pardasini innervatsiya qiladi. Kanaldan o'tgach chuqur tosh nervi (**n. petrosus profundus**) ajralib chiqib yirtiq teshik orqali ponasimon suyakning qanotsimon kanaliga boradi. Bu yerda u katta toshsimon nerv bilan qo'shilib qanotsimon nay nervini (**n. canalis pterygoidei**) hosil qiladi va qanot-tanglay tugunida tugaydi. Undan simpatik tolalar yuqori jag' nervi tolalari tarkibida tarqalib og'iz, burun bo'shlig'i shilliq pardasi bezlari, ko'z yoshi bezi, pastki qovoq kon'yunktivasi va yuz terisi qon tomirlarini innervatsiya qiladi. Ko'z arteriyasi atrofida chigal hosil qilib kirgan nervning tolalari kiprikli tugun orqali o'tib kalta kiprikli nervlar tarkibida ko'z olmasi qon tomirlarini va qorachiqni kengaytiruvchi mushakni innervatsiya qiladi.

Kalla ichida uning tarmoqlari ichki uyqu arteriyasi tarmoqlari bo'ylab tarqaladi.

3. Tashqi uyqu nervlari (**nn. carotici externi**) 2-3 ta bo'lib, tashqi uyqu arteriyasi atrofida chigal hosil qilib, uning tarmoqlari bo'ylab tarqaladi. Uning tarmoqlari boshning qon tomirlari, bezlari va silliq mushak to'qimalarni innervatsiya qiladi. Ichki va tashqi uyqu chigallari qo'shilib, umumiy uyqu arteriyasi chigalini hosil qiladi.

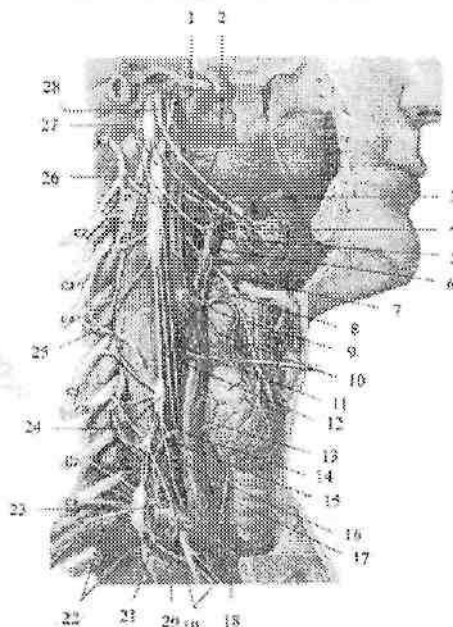
4. Bo'yinturuq nervi (**n. jugularis**) ichki bo'yinturuq venasi bo'ylab ko'tariladi. Bo'yinturuq teshigi sohasida uning tarmoqlari adashgan nervning ustki va pastki tugunlariga, til-halqum nervining pastki tuguni va til osti nerviga qo'shiladi. Buning natijasida simpatik tolalar IX, X, va XII juft bosh miya nervlari tarkibida a'zolar va qon tomirlarga tarqaladi.

5. Hiqildoq-halqum tarmoqlari (**rr. laryngopharygei**) hiqildoq-halqum chigalini hosil qiladi. Uning tarmoqlari hiqildoq va halqumning qon tomirlari va shilliq pardasini simpatik innervatsiya qiladi.

6. Yurakka yo'naluvchi ustki bo'yin nervi (**n. cardiacus cervicalis superior**) simpatik poyaga paralel yo'naladi. O'ng nerv yelka-bosh poyasini yoqalab o'tib, aorta ravog'i orqa yuzasida joylashgan chuqur

yurak chigaliga qo'shiladi. Chap tomondagi nerv chap umumiy uyqu arteriyasi bo'ylab yo'nalib, aorta ravog'i bilan o'pka poyasi bifurkatsiyasi o'rtasida joylashgan yurak chigalining yuza qismiga qo'shiladi.

Bo'yinning orta tuguni (**ganglion cervicale medium**) doimiy emas. U uncha katta bo'lmay, VI bo'yin umurtqasining ko'ndalang o'siqchasi oldida, pastki qalqonsimon arteriyaning orqasida yotadi (302-rasm). Uni pastki bo'yin tuguni bilan qo'shib turuvchi tugunlararo tarmoq o'mrov osti arteriyasini ikki tomonidan o'tib, o'mrov osti qovuzlog'ini (**ansa subclavia**) hosil qiladi. O'rta bo'yin tugunidan quyidagi tarmoqlar chiqadi:



352-rasm. Simpatik poyaning bo'yin qismi.

1-n. caroticus internus; 2-rr. laryngopharyngei; 3-r.pharyngealis n. vagi; 4-plexus pharyngealis; 5-a. carotis externa; 6-plexus caroticus externus; 7-n. laryngeus superior; 8-a. carotis interna; 9-r. sinus carotici; 10-glomus caroticum; 11-r. cardiacus cervicalis superior n.vagi; 12-- n. cardiacus cervicalis superior; 13-plexus carotis communis; 14- a.carotis communis; 15-- n. cardiacus cervicalis medius; 16-ganglion vertebrales; 17-n. laryngeus recurrens; 18,26-n. vagus; 19-rr. cardiaci thoracici; 20-n. cardiacus cervicalis inferior; 21-ansa subclavia; 22-a. subclavia; 23-ganglion cervicothoracicum; 24-ganglion cervicale medium; 25-rr. communicantes grisei; 27-ganglion cervicale superius; 28-n. glossopharyngeus.

1. Kulrang qo'shuvchi tarmoqlar (**rr. communicantes grisei**) V va VI bo'yin nervlarining oldingi tarmog'iga qo'shiladi.

2. Yurakka yo'naluvchi o'rtta bo'yin nervi (**n. cardiacus cervicalis medius**) ustki bo'yin yurak nerviga paralel va lateralroqda yo'nalib, yurak chigalining chuqur qismiga qo'shiladi.

3. Qalqonsimon tarmoqlar (**rr. thyreoidei**) pastki qalqonsimon arteriya atrofida chigal hosil qilib yo'nalib, qalqonsimon va qalqon oldi bezlariga boradi.

Pastki bo'yin tuguni ko'pincha birinchi ko'krak tuguni bilan qoshilib boyin-ko'krak tuguni (**ganglion cervicothoracicum**) yoki yulduzsimon tugunni (**ganglion stellatum**) hosil qiladi (302-rasm). Bu tugun VII bo'yin umurtqasi va I qovurg'a bo'yni sohasida, o'mrov osti arteriyasidan umurtqa arteriyasi chiqqan joyda yotadi. Yulduzsimon tugundan quyidagi tarmoqlar chiqadi:

1. Kulrang qo'shuvchi tarmoqlar (**rr. communicantes grisei**) VII va VIII bo'yin nervlarining oldingi tarmog'iga qo'shiladi.

2. O'mrov osti tarmoqlari (**rr. subclavii**) o'mrov osti arteriyasi atrofida chigal (**plexus subclavius**) hosil qilib, uning tarmoqlari bo'ylab yo'naladi.

3. Umurtqa nervi (**n. vertebralis**) umurtqa arteriyasi atrofida chigal hosil qilib bosh, orqa miya qon tomirlarini va pardalarini innervatsiya qiladi.

4. Yurakka yo'naluvchi pastki bo'yin nervi (**n. cardiacus cervicalis inferior**) o'ng tomonda yelka-bosh poyasi, chap tomonda aortaning orqasidan yo'nalib, yurak chigalining chuqur qismiga qo'shiladi.

Simpatik poyaning ko'krak qismi qovurg'alarning bo'yni sohasida umurtqalarning lateral tomonida joylashgan bo'lib, ustidan parietal plevra qoplagan (353-rasm). Bu qism 10-12 ta uchburchak shaklli, o'ichamlari 3-5 mm bo'lgan ko'krak tugunlardan iborat. Bu tugunlarga barcha ko'krak orqa miya nervlaridan chiquvchi preganlionar tolalardan iborat oq qo'shuvchi tarmoqlar keladi.

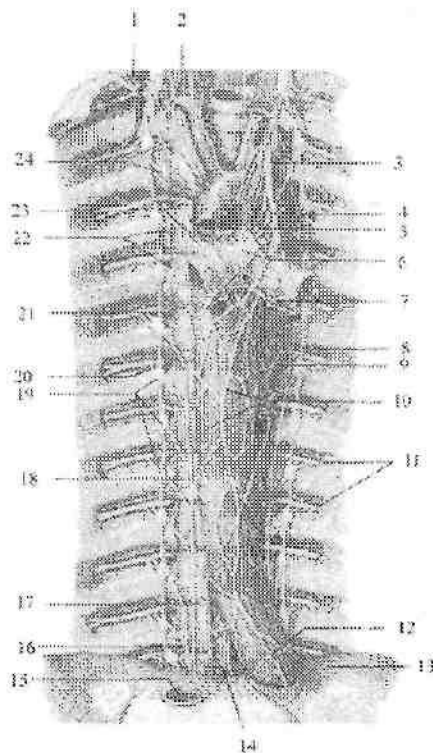
Simpatik poyaning ko'krak qismidan quyidagi tarmoqlar chiqadi:

1. Kulrang qo'shuvchi tarmoqlar (**rr. communicantes grisei**) tugun orqa tolalaridan iborat bo'lib ko'krak nervlarining oldingi tarmog'iga qo'shiladi.

2. Yurakka yo'naluvchi ko'krak tarmoqlari (**rr. cardiaci thoracici**) II-V ko'krak tugunlaridan boshlanib, yurak chigalini hosil

qilishda ishtirok etadi.

3. O'pkaning ko'krak tarmoqlari (**rr. pulmonales thoracici**) o'pka chigalini hosil qilishda ishtirok etadi.



353-rasm. Ko'krak bo'shlig'ining avtonom nervlari.

1-ganglion cervicothoracicum; 2-ansa subclavia; 3-n.vagus sinister; 4-n. laryngeus recurrens sinister; 5-r. cardiacus thoracicus n. vagi; 6-plexus cardiacus; 7-plexus pulmonalis posterior; 8-truncus sympathicus sinister; 9-plexus aorticus thoracicus; 10-plexus esophageales; 11-nn. intercostales; 12-truncus vagalis anterior; 13-diafragma; 14-v. azygos; 15-v. cava inferior; 16-n. splanchnicus minor; 17-ducus thoracicus; 18-n. splanchnicus major; 19-ganglia thoracica; 20-ramus communicans griseus et albus; 21-truncus sympathicus dexter; 22-nn. cardiaci thoracici; 23-rr. cardiaci thoracici n. vagi et plexus pulmonalis; 24-rr. cardiaci thoracici truncus sympathici.

4. Aorta taqirmoqlari (**rr. aortici**) ko'krak aortasi tarmoqlari atrofida chigallar hosil qilib yo'nalib qizilo'ngach, ko'krak limfa yo'li,

toq va yarim toq venalar devorini ham innervatsiya qiladi.

5. Ichki a'zolarning katta nervi (**n. splanchnicus major**) 5-9 ko'krak tugunlari tarmoqlarining X ko'krak umurtqasi sohasida bitta dastaga yig'ilishidan hosil bo'ladi. Nerv diafragmaning bel qismi mushak dastalari o'rtasidan qorin bo'shlig'iga o'tib, qorin chigalini hosil qilishda ishtirok etadi.

6. Ichki a'zolarning kichik nervi (**n. splanchnicus minor**) X-XI ko'krak tugunlari tarmoqlaridan hosil bo'ladi. Diafragmaning bel qismidan qorin bo'shlig'iga o'tib, qorin chigalini hosil qilishda ishtirok etadi.

7. Agarda 12 ko'krak tuguni bo'lsa, ichki a'zolarning eng pastdagi nervi (**n. splanchnicus imus**) hosil bo'ladi. U diafragmaning bel qismidan o'tib buyrak chigaliga qo'shiladi.

Simpatik poyaning bel qismi 3-5 ta duk shaklidagi o'lchamlari 6 mm bo'lgan bel tugunlardan (**ganglia lumbalia**) iborat.

Ular bel umurtqalari tanasini oldingi yon tomonida, katta bel mushagining medial chekkasida bir-biriga juda yaqin joylashgan bo'lib, oldindan qorinparda orqa fassiyasi qoplaydi.

O'ng va chap tomondagi bel tugunlari o'zaro umurtqalarning old tomonida joylashgan ko'ndalang qo'shuvchi tarmoqlar vositasida birikkan. Yuqorigi ikkita bel tuguniga I va II bel nervlaridan oq qo'shuvchi tarmoqlar keladi. Bel simpatik tugunlaridan quyidagi tarmoqlar chiqadi:

1. Kulrang qo'shuvchi tarmoqlar (**rr. communicantes grisei**) tugun orqa tolalaridan iborat bo'lib bel nervlarining oldingi tarmog'iga qo'shiladi.

2. Bel sohasidagi ichki a'zo nervlari (**nn. splanchnici lumbales**) qorin, aorta, buyrak usti bezi va buyrak chigallarini hosil qilishda ishtirok etadi. Bu chigallardan simpatik tolalar qon tomirlar bo'ylab a'zolarga boradi.

Simpatik poyaning chanoq qismi kattaligi 5 mm bo'lgan 4 ta duk shaklidagi dumg'aza tugunlardan (**ganglia sacralia**) iborat (354-rasm).

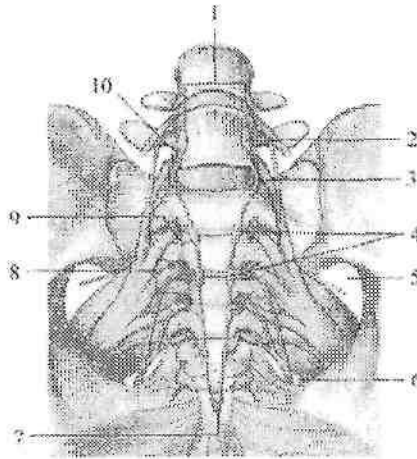
Ular dumg'aza suyagining chanoq yuzasida oldingi dumg'aza teshiklarining medial tomonida joylashgan (354-rasm). Bu tugunlar ham bel tugunlari kabi ko'ndalang tarmoqlar vositasida birikkan. Dumg'aza simpatik tugunlardan quyidagi tarmoqlar chiqadi:

1. Kulrang qo'shuvchi tarmoqlar (**rr. communicantes grisei**)

dumg'aza nervlarining oldingi tarmog'iga qo'shiladi. Ular tarkibida tugun orqa tolalari dumg'aza nervlari tarqaladigan sohalardagi qon tomirlar, bezlar, a'zolar va to'qimalarni innervatsiya qiladi.

2. Dumgaza sohasidagi ichki a'zolar nervlari (**nn. splanchnici sacrales**) ustki va pastki qorin osti chigallarini hosil qilishda ishtirok etadi.

³Simpatik poyaning chanoq qismiga Th_x-L₁₁ segmentlaridan chiquvchi preganglionar tolalardan iborat bo'lib ular oldingi ildiz tarkibida orqa miyadan chiqadi.



354-rasm. Simpatik poyaning dumg'aza qismi.

1-trunci sympathicus; 2-ganglion lumbalis; 3-r. interganglionares; 4-ganglia sacralia; 5-foramen suprapiriformis; 6-foramen infrapiriformis; 7-ganglion impar; 8-nn.splanchnici sacrales; 9,10-r. communicans griseus.

Postganglionar tolalar qorin osti sohaning yuqorigi va pastki chigallari tarmoqlari bo'lib: qon tomirlarni innervatsiyalaydi, orqa teshikni qisuvchi ichki mushak va siydik chiqaruv nayining ichki sfinktorini qisqarishini ta'minlaydi, jinsiy a'zolar silliq mushaklarini qisqarishini, ejakulyatsiya vaqtida jinsiy bezlar suyuqliklarini aralashuvi va spermani siydik chiqarish nayiga chiqarishda katta

³ Richard L. Drake, A. Wayne Vogl, Adam W.M. Mitchell. Gray's Anatomy for students (third edition) 2014. 494 bet.

ahamiyatga ega.

Avtonom nerv tizimining parasimpatik qismi

Avtonom nerv tizimining parasimpatik qismi bosh miya va orqa miyaning dumg'aza qismlariga bo'linadi.

Uning bosh qismi ko'zni harakatlantiruvchi, yuz (oraliq), til-halqum va adashgan nervlarining avtonom o'zakkari, ulardan chiquvchi preganglionar tolalar, kiprikli, qanot-tanglay, quloq, jag' osti va til osti tugunlari, shuningdek ichki a'zolar devorida joylashgan intramural tugunlar va ulardan chiquvchi postganglionar tolalardan iborat (355-rasm). Dumg'aza qismi orqa miyaning II–IV dumg'aza segmentlarida joylashgan parasimpatik o'zaklar, chanoq tugunlari va chanoqdagi ichki a'zo nervlaridan iborat.

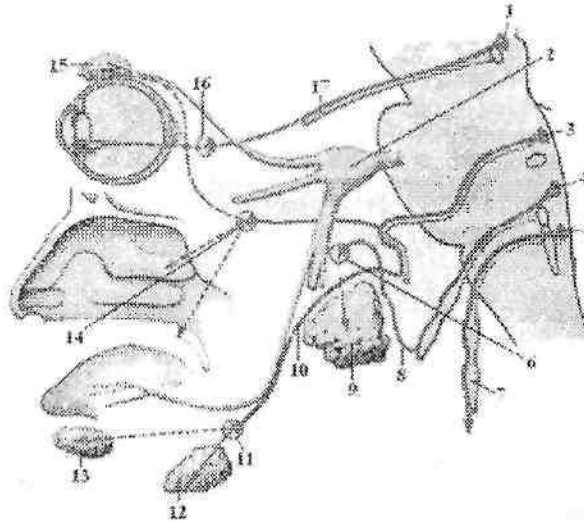
1. Ko'zni harakatlantiruvchi nervning parasimpatik qismi uning juft qo'shimcha (Yakubovich) va toq parasimpatik (Perlia) o'zakkari, kiprikli tugun va ularda joylashgan hujayralar o'siqlaridan iborat. Bu o'zak hujayralari aksonlari (preganglionar tolalar) ko'zni harakatlantiruvchi nerv tarkibida ko'z kosasiga kirib undan ajraydi va kiprikli tugun hujayralarida tugaydi.

Kiprikli tugunning (**ganglion ciliare**) uzunligi 2 mm bo'lib, ko'ruv nervini tashqi tomonida yotadi. Kiprikli tugun parasimpatik nerv tizimining ikkinchi neyron hujayralaridan tashkil topgan bo'lib, undan chiqqan postganglionar tolalar kalta kiprikli nervlar (**nn. cilliares breves**) tarkibida kiprikli va qorachiqni toraytiruvchi mushaklarga boradi. Bundan tashqari tugundan uch shoxli nervning sezuvchi tolalari va simpatik postganglionar tolalari tranzit holatda o'tadi.

2. Yuz (oraliq) nervning parasimpatik qismi yuqorigi so'lak ajratuvchi o'zak, qanot-tanglay, jag' osti tugunlari va ularda joylashgan hujayra o'siqlaridan iborat. Yuz nervi tarkibida yo'nalgan yuqorigi so'lak ajratuvchi o'zakning preganglionar tolalarining bir qismi nervning tizzasi sohasida katta toshsimon nerv (**n. petrosus major**) bo'lib ajrab, o'z nomidagi yoriq orqali kalla ichiga kiradi. U chakka suyagi piramidasidagi o'z nomidagi egat bo'ylab yo'nalib, yirtiq teshik orqali kalladan chiqqach simpatik nerv bilan qo'shilib qanotsimon nay nervini hosil qiladi va qanot-tanglay tuguni hujayralarida tugaydi.

Qanot-tanglay tuguni (**ganglion pterygopalatinum**) noto'g'ri shaklda o'lchamlari 4–5 mm bo'lib, qanot-tanglay chuqurchasida

yuqorigi jag' nervi tagida yotadi. Tugun hujayralaridan boshlangan postganglionar tolalar ko'z yoshi bezi, burun bo'shlig'i, tanglay va halqum shilliq pardasi bezlarini innervatsiya qiladi. Preganglionar tolalarning boshqa qismi nog'ora tori (**chorda tympani**) tarkibida kalladan tosh-nog'ora yorig'i orqali o'tib, til nervi tarkibida jag' osti va til osti tugunlariga boradi.



355-rasm Parasympatik qismining bosh sohasidagi qismi.

1-nuclei accessorii nervi oculomotorii; 2-ganglion trigeminale; 3-nucleus salivatorius superior; 4-nucleus salivatorius inferior; 5-nucleus posterior nervi vagi; 6-ganglion oticum; 7-n.vagus; 8-n. tympanicus; 9-glandula parotidea; 10-chorda tympani; 11-ganglion submandibulare; 12-glandula submandibularis; 13-glandula sublingualis; 14-ganglion pterygopalatinum; 15-glandula lacrimalis; 16-ganglion ciliare; 17-n. oculomotorius.

Pastki jag' osti tuguni (**ganglion submandibulare**) o'lchamlari 3–3,5 mm noto'g'ri shaklda bo'lib, pastki jag' osti so'lak bezining ichki tomonida yotadi.

Til osti tuguni (**ganglion sublinguale**) doimiy bo'lmay, til osti so'lak bezining lateral yuzasida yotadi va pastki jag' osti tugunidan kichik. Bu tugun hujayralaridan boshlangan postganglionar tarmoqlar pastki jag' osti va til osti so'lak bezlarini innervatsiya qiladi.

3. Til-yutqin nervining parasimpatik qismi pastki so'lak ajratuvchi

o'zak, quloq tuguni va ularda joylashgan hujayralar o'siqlaridan iborat. Til-halqum nervi tarkibida yo'nalgan pastki so'lak ajratuvchi o'zakning preganglionar tolalari bo'yinturuq teshigi orqali kalla bo'shlig'dan chiqadi. Bu teshikning pastki chekkasida parasimpatik tugun oldi tolalari nog'ora nervi (**n. tympanicus**) tarkibida nog'ora bo'shlig'iga kiradi. Keyin bu tolalar nog'ora bo'shlig'idan kichik tosh nervi yorig'i orqali kichik toshimon nerv (**n. petrosus minor**) bo'lib kalla ichiga chiqadi. Chakka suyagi piramidasidagi o'z nomidagi egatda yo'nalib, kalladan ponasimon-tosh yorig'i orqali chiqadi va quloq tuguniga qo'shiladi.

Quloq tuguni (**ganglion oticum**) 3–4 mm kattalikda, yumaloq shaklda bo'lib, oval teshik tagida joylashgan. Bu tugunning hujayralaridan boshlangan postganglionar tolalar quloq-chakka nervi tarkibida quloq oldi so'lak beziga boradi.

4. Adashgan nervning parasimpatik qismi adashgan nervning orqa o'zagi, a'zolar devorida joylashgan ko'p sonli nerv tugunlari va ularning o'siqlaridan iborat. Adashgan nerv tarkibida yo'nalgan orqa o'zakning preganglionar tolalari a'zolar yonida va devori ichida joylashgan (intramural) avtonom tugunlariga boradi. Bu tugunlarda joylashgan hujayra aksonlari postganglionar tolalarni hosil qilib, ichki a'zolarning silliq mushaklari va bezlari faoliyatini innervatsiya qiladi.

5. Parasimpatik nerv tizimining dumg'aza qismi orqa miyaning II–IV dumg'aza segmentlari sohasidagi oraliq medial o'zaklar, chanoq parasimpatik tugunlari va ularning o'siqlaridan iborat. Dumg'aza parasimpatik o'zaklari hujayralarining o'siqlari dumg'aza nervlarining oldingi ildizlari tarkibida oldingi dumg'aza teshiklari orqali chiqqach, undan ajralib chanoqdagi ichki a'zo nervlarini (**nn. splanchnici peivici**) hosil qiladi. Bu nervlar qorin osti sohaning pastki chigaliga qo'shiladi, va uning tarmoqlari tarkibida siydik va jinsiy a'zolari, yo'g'on ichakning chap bukilmasidan pastki qismi devoridagi va a'zolar yonidagi tugunlarda tugaydi. Bu tugun hujayralari aksonlari postganglionar tolalarni hosil qiladi.

⁴Bu tolalar qon tomirlarni kengaytiradi, siydik qopi qisqarishini va erektsiyani stimullaydi, yo'g'on ichakning distal qismi faoliyatini faollashtiradi.

⁴ Richard L. Drake, A. Wayne Vogl, Adam W.M. Mitchell. Gray's Anatomy for students (third edition) 2014. 494 bet.

Qorin va chanoq bo'shlig'i avtonom nerv chigallari

Qorin va chanoq bo'shlig'ida nerv tolalarining o'zaro birikishidan hosil bo'lgan va tarkibida nerv tugunlari bo'lgan turli kattalikdagi avtonom nerv chigallari joylashadi. Bu chigallar tugunlarida ikkinchi neyron hujayralari tanalari joylashgan bo'lib, ularning o'siqlari ichki a'zolar va qon tomirlarni innervatsiya qiladi. Avtonom chigallarning postganglionar tolalari ko'proq qon tomirlar atrofida nerv chigali hosil qilib yo'naladi.

Qorin bo'shlig'idagi avtonom nerv chigallarning eng kattasi qorin aortasi atrofida joylashgan va uning tarmoqlariga davom etgan qorin aortasi atrofidagi chigal (**plexus aorticus abdominalis**).

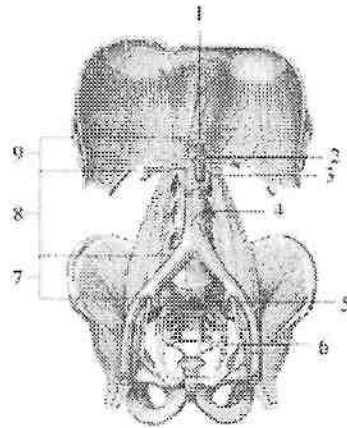
Qorin aortasi atrofidagi chigalning qismlaridan asosiysi qorin chigali yoki quyosh chigalidir (**plexus coeliacus**). U qorin aortasining oldingi yuzasida qorin poyasi atrofida joylashgan ko'p sonli nerv va yirik avtonom tugunlardan iborat. Qorin chigali tarkibiga qorin poyasining o'ng va chap tomonida yotgan juft yarimoysimon qorin tuguni (**ganglia coeliaca**), buyrak arteriyasining aortadan boshlangan joyida yotgan juft aorta-buyrak tuguni (**ganglia aorticorenalia**) va ustki ichaktutqich arteriyasining boshlanish joyida yotgan toq yuqorigi tutqich tuguni (**ganglion mesentericum superius**) kiradi (356-rasm). Qorin chigaliga simpatik poyadan chiquvchi ichki a'zolarning katta, kichik nervlari va bel sohasidagi ichki a'zo nervlari qo'shiladi. Bundan tashqari qorin chigaliga o'ng diafragma nervining sezuvchi va o'ng adashgan nervning parasimpatik qismining preganglionar tolalari kelib uzilmasdan o'tib ketadi. Qorin chigali tugunlaridan boshlangan postganglionar simpatik tolalar va preganglionar parasimpatik tolalar qon tomirlar bilan birga a'zolarga yo'naladi. Ular qon tomirlar atrofida periarterial avtonom chigallar hosil qiliadi. Qorin chigali tugunlaridan bir necha guruh tarmoqlar chiqadi. Juft qorin tugunlaridan:

1. Pastki diafragma arteriyasi atrofida avtonom nerv chigali hosil qilib yo'naluvchi tarmoqlar diafragmani qoplovchi qorinparda va uning qon tomirlarini simpatik innervatsiya qiladi.

2. Qorin poyasi tarmoqlari atrofida yo'nalib taloq, jigar, oshqozon va oshqozon osti bezi chigallarini hosil qilgan tarmoqlari tarkibida o'ng diafragma nervining sezuvchi tarmoqlari ham bo'ladi.

3. Qorin tugunlarining lateral tomonidan chiqqan tarmoqlar juft buyrak usti bezi chigalini hosil qilib buyrak usti beziga yo'naladi. Bu tarmoqlar tarkibida buyrak usti bezining mag'iz qismiga boruvchi

preganglionar tolalar bor.



356-rasm. Qorindagi prevertebral chigallar va tugunlar.

1—ganglia coeliaca; 2—ganglia aorticorenalia; 3—ganglion mesentericum superius; 4—ganglion mesentericum inferius; 5—n. hypogastricus; 6—plexus hypogastricus inferior; 7—plexus hypogastricus superior; 8—plexus aorticus; 9—plexus coeliacus.

Qorin va aorta-buyrak tugunlaridan chiqib buyrak arteriyasi atrofida buyrak chigalini hosil qilgan tarmoqlar buyrak va siydik nayini innervatsiya qiladi.

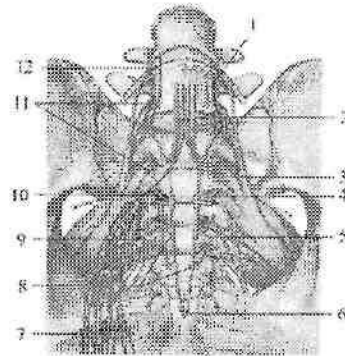
Yuqorigi tutqich tuguni hamda aorta chigali tarmoqlari ustki tutqich arteriyasi atrofida ustki tutqich chigalini hosil qiladi. Uning ichak arteriyalari bo'ylab yo'nalgan tarmoqlari ingichka ichak, ko'r ichak, ko'tariluvchi va ko'ndalang chambar ichaklarni innervatsiya qiladi. Qorin aortasi atrofida chigalning tarmoqlari jinsiy bezlar qon tomirlari atrofida chigallar hosil qilib yo'nalib, jinsiy bezlarga boradi. Pastki tutqich chigali (**plexus mesentericus inferior**) o'z nomidagi arteriya va uning tarmoqlari bo'ylab pastga tushuvchi, sigmasimon chambar va to'g'ri ichakning yuqori qismini innervatsiya qiladi.

Qorin osti sohasining yuqorigi chigali (**plexus hypogastricus superior**) nerv tolalari va tugunlaridan tashkil topgan bo'lib, oxirgi bel umurtqasi oldida joylashgan (357-rasm). Uning tarkibiga simpatik poyaning pastki bel va dumg'aza qismi tugunlaridan chiqqan tarmoqlar ham qo'shiladi. Bu chigal pastga tomon ikkiga bo'linib, to'g'ri ichakning yon tomonida joylashgan qorin osti sohasining pastki

chigalini (**plexus hypogastricus inferior**) hosil qiladi. Bu chigalga dung'aza tugunlaridan keluvchi dung'aza sohasidagi ichki a'zolar nervlari qo'shiladi. Bu chigal ichki yonbosh arteriyasi tarmoqlari va a'zolar atrofida chigallar hosil qiladi.

Qorin osti sohaning pastki chigali tarkibiga parasimpatik qismining dung'aza markazidan chiquvchi chanoqdagi ichki a'zo nervlarini hosil qiluvchi preganglionar tolalar ham kiradi.

⁵Pastki qorin osti chigali tarmoqlari qon tomirlar bilan birga yo'nalib, chanoq bo'shlig'i a'zolari atrofida bir nechta: to'g'ri ichakning o'rta va pastki chigallari, siydik qopi chigali, erkaklarda prostata chigali va urug' olib ketuvchi nay chigallarini, ayollarda esa bachadon va qin chigallarini hosil qiladi. Pastki qorin osti chigalining oxirgi tarmoqlari oraliqni teshib o'tadi va erkaklarda erlik olati g'ovak qismining nervlari (**n. cavernosi penis**), ayollarda klitor g'ovak qismining nervlari (**nn. cavernosi clitoridis**) bo'lib, erkaklarda erlik olatini, ayollarda esa klitorning g'ovakli tanasini innervatsiya qiladi. ⁶ Shu nervlarning qo'zg'olishi erlik olati va klitorning g'ovakli tanasining katakchalariga qon oqishini kuchaytiradi va erlik olati va klitorning erektsiyasini chaqiradi.



357-rasm. Avtonom nerv tizimining chanoq qismi chigallari.

1-ganglion lumbalis; 2-plexus hypogastricus superior; 3-n. hypogastricus; 4,5,11-r. communicans griseus; 6-ganglion impar; 7-plexus

⁵ Richard L. Drake, A.Wayne Vogl, Adam W.M. Mitchell. Gray's Anatomy for students (third edition) 2014. 494 bet.

⁶ Richard L. Drake, A.Wayne Vogl, Adam W.M. Mitchell. Gray's Anatomy for students (third edition) 2014. 508 bet.

hypogasticus inferior; 8–ganglia sacralia; 9–nn. splanchnici peivici; 10–nn. splanchnici sacrales; 12–r. interganglionaris.

SEZUV A'ZOLARI

Umumiy ma'lumotlar

Sezuv a'zolari organizmning tashqi muhit bilan aloqasini bog'lovchi murakkab tuzilishga ega hosilalardir. Ular tashqi ta'sir energiyasini qabul qilib, uni nerv impulsiga aylantirib miyaga yetkazib beruvchi anatomik tuzilmalardan iborat. Sezuv a'zolariga tushayotgan tashqi muhitning turli ta'siri natijasi bosh miya yarim pallasi po'stlog'i ishtirokida dunyoni sezishning turli: sezish, qabul qilish va faraz qilish shakllarida paydo bo'ladi. Har turli tashqi ta'sirot teri, ko'rish, eshitish, hid sezuv va ta'm sezuv a'zolari bilan qabul qilinadi. Sezuv a'zolari vositasida odam tashqi muhitni sezadi, unga moslashadi va uning ta'siriga ma'lum bir harakat bilan javob beradi. Ba'zi bir tashqi ta'sirot buyumga bevosita tekkan vaqtda seziladi (kontakt sezgi): bunga teri sezgisi (og'riq, harorat), tilning shilliq pardasidagi so'rg'ichlar ovqatni mazasini biladi. Boshqa bir ta'sirotlar uzoqdan seziladi (distant sezgi): ko'rish a'zosi nurni, eshitish a'zosi tovushni, hid sezuv a'zosi turli hidlarni. Sezgi a'zolari faqat tashqi ta'sirotlarni qabul qiladi. Bu ta'sirotlarning tahlili esa bosh miya po'stlog'ida bo'lib, bu yerga ta'sirot nervlar orqali boradi. Ta'sirotlarni qabul qilish, o'tkazish va tahlil qilishda ishtirok etadigan elementlar yig'indisini (sezuv a'zolarini) I.P. Pavlov analizator deb ataydi. Analizator tashqi muhitning murakkab ta'sirini alohida elementlarga ajratadi. Analizator uch qismdan iborat:

1. Periferik qism – retseptor, kimyoviy va fizik ta'sirot energiyasini qabul qilib, nerv qo'zg'olishiga aylantirib beradi.

2. O'tkazuvchi qism – konduktor, qo'zg'olishni retseptordan po'stloq osti markazi, keyin esa bosh miya yarim pallasi po'stlog'iga o'tkazadi.

3. Analizatorning po'stloq markazida kelayotgan qo'zg'olishlar tahlil qilinadi va boshqa markazlar bilan aloqalar paydo bo'ladi. Markaz qancha yuqori joylashsa, qo'zg'olishlar shuncha nozik tahlil qilib ma'lum bir sezgi paydo bo'ladi.

Sezgilar ikki guruhga bo'linadi:

1. Atrof muhitdagi hodisalar va predmetlarning xususiyatlarini sezish (og'riq, bosim va harorat sezgisi, eshitish, ko'rish, ta'm sezish, hid sezish sezgisi).

2. Tananing ayriru qismlari harakati va ichki a'zolar holatini sezish (harakat sezgisi, tana muvozanati sezgisi, a'zolar va to'qimalar sezgisi). Shularga asosan sezgi a'zolari ikki guruhga bo'linadi.

1. Tashqi sezgi a'zolari impulsni ekstraretseptorlardan qabul qiladi. Ular beshta: teri sezgisi, eshitish, ko'rish, ta'm sezuv va hid sezuv

a'zolari.

2. Ichki sezgi a'zolari:

a) impulsni propriotseptiv sohadan: mushaklar, bo'g'imlar va muvozanat a'zosi (ichki quloq) propriotseptorlaridan qabul qiluvchi.

b) Intratseptiv soha ichki a'zolar va qon tomirlardagi interoretseptorlardan qabul qiladi. Ichki a'zolardan keluvchi impuls mutadil holatda sezilmaydi. Ular ma'lum bir kasalliklarda og'riq shaklida bilinadi.

Ko'rish a'zosi

Ko'rish a'zosi (**organon visus**) odam hayotida uni tashqi muhit bilan aloqasida katta ahamiyatga ega. Ko'rish a'zosi ko'z kosasida joylashgan bo'lib, ko'z va uning yordamchi hosilalaridan iborat.

Ko'rish a'zosining taraqqiyoti

Odamda ko'z olmasi bir nechta manbaadan: yorug'lik sezuvchi to'r parda miya pufagining yon devoridan, ko'z gavhari – ektodermadan, tomirli va fibroz pardalar – mezenximadan taraqqiy etadi.

Homila taraqqiyotining 2 oyi boshlarida birinchi miya pufagining yon devorida bir juft o'simta ko'z pufagi paydo bo'ladi. Uning uchi kengayib ektodermaga qarab o'sadi. Miyaga qo'shilgan oyoqchalari torayib ko'ruv nervini hosil qiladi. Taraqqiyotning keyingi oylarida ko'z pufagining oldingi devori ichkariga botib kirib ikki qavatli ko'z jomini hosil qiladi. Jomning tashqi devori keyinchalik to'r pardaning tashqi pigment moddali qismiga, ichki devori esa yorug'lik sezuvchi nerv hujayrali qismiga aylanadi. Shu davrda ko'z jomi oldida turgan ektoderma avval qalinlashadi, keyin unda gavhar chuqurchasi paydo bo'lib, gavhar pufagiga aylanadi.

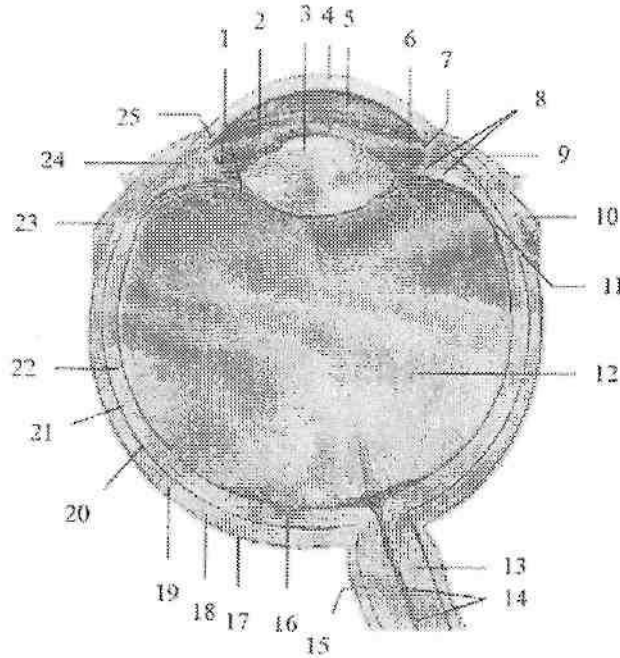
Homila hayotining 2 oyida ko'z jomi ichiga mezenxima hujayralari o'sib kirib, ko'z jomining ichki tomonida ko'z olmasining qon tomirli pardasini, tashqi tomonida esa ko'z olvasining fibroz pardasini va qon tomirlar to'rini hosil qiladi. Fibroz pardaning oldingi qismi rangsizlanib muguz pardaga aylanadi. Homila hayotining 3 oyida yuqorigi va pastki qovoqlar ektoderma burmalari holida paydo bo'ladi. Ko'zning birlitiruvchi to'qimali pardasi (kon'yunktiva) epiteliyasi ham ektodermadan taraqqiy etadi. Ko'z yoshi bezi kon'yunktiva epiteliyasining o'simtlaridan homila hayotining 3 oyida qovoqlarning tashqi qismida taraqqiy etadi.

Ko'z

Ko'z (**oculus**, grekcha **ophthalmos**) ko'z olmasi va ko'ruv nervidan iborat.

Ko'z olmasi (**bulbus oculi**) yumaloq shaklga (358-rasm) ega bo'lib, unda oldingi qutbi (**polus anterior**) va orqa qutbi (**polus posterior**) tafovut qilinadi. Oldingi qutbi muguz pardaning eng chiqqan joyiga to'g'ri kelsa, orqa qutbi ko'ruv nervining chiqish sohasidan lateralroq joylashgan. Shu ikki nuqtani birlashtirgan chiziq ko'z olmasining tashqi o'qi (**axis bulbi externus**) deb atalib, uzunligi 24 mm.

Ko'z olmasining ichki o'qi (**axis bulbi internus**) muguz pardaning orqa yuzasidan to'r pardagacha bo'lib, uzunligi 21,75 mm. Ko'z olmasining vertikal o'lchami 23,5 mm, ko'ndalangi 23,8 mm. Ko'zning oldingi qutbi bilan to'r pardaning markaziy chuqurchasini bog'lovchi chiziq ko'zning ko'ruv o'qi (**axis opticus**) deb ataladi.



358-rasm. Chap ko'z olmasi. Gorizontol kesma.

1—zonula ciliaris; 2—iris; 3—lens; 4—cornea; 5—camera anterior bulbi; 6—camera posterior bulbi; 7—angulus iridocornealis; 8—processus ciliares; 9—tunica conjunctiva bulbi; 10—tendo m. recti medialis; 11—ora serrata; 12—corpus vitreum; 13—n. opticus; 14— a. et v. centralis retinae; 15—vagina externa nervi optici; 16—fovea centralis; 17—spatium episclerale; 18—vagina bulbi; 19—sclera; 20—spatium perichoroideale; 21—chorioidea; 22—pars optica

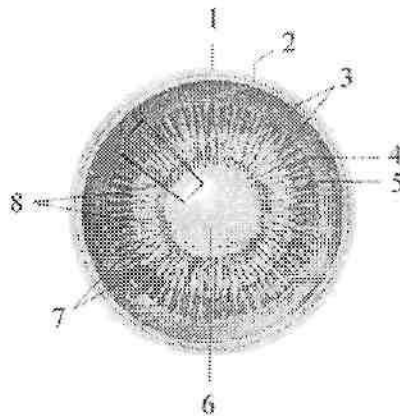
retinae; 23—tendo m. recti lateralis; 24— corpus ciliare; 25—sinus venosus sclerae.

Ko'z olmasi ko'zning ichki muhiti (oldingi va orqa bo'lmalar suyuqligi, ko'z gavhari, shishasimon tana) va uni qoplagan uch qavat pardadan iborat.

Tashqi ko'z olmasining fibroz pardasi (**tunica fibrosa bulbi**) himoya vazifasini bajaradi. U ikki: oldingi muguz va orqadagi skleradan iborat. Ularning o'rtasida uncha chuqur bo'lmagan sklera egati (**suleus sclerae**) bor.

Muguz parda (**cornea**) tiniq bo'lib, soat oynasiga o'xshash ko'rinishga ega. Uning diametri 12 mm, qalinligi 1 mm. Muguz pardada oldingi yuza (**facies anterior**) va orqa yuza (**facies posterior**) tafovut qilinadi. Uning skleraga qaragan chekkasi muguz pardaning cheti (**limbus corneae**) deyiladi.

Sklera (**sclera**) pishiq tolali biriktiruvchi to'qimadan iborat. Uning orqa tomonida ko'ruv nervi tolalari chiqadigan teshiklar bor. Sklera bilan muguz parda chegarasida vena qoni bilan to'lgan tor aylanma kanal skleradagi venos bo'shliq (**sinus venosus sclerae**) (shlem kanali) bor.



359-rasm Ko'z gavhari va uning ushlab turuvchi hosilalari. Ko'z olmasining frontal kesmasi.

1—sclera; 2—choroidea; 3—pars optica retinae; 4—ora serata; 5—orbicularis ciliaris; 6—lens; 7—fibrae zonulares; 8— processus ciliares.

O'rta ko'z olmasining qon tomirli pardasi (**tunica vasculosa bulbi**) qon tomirlarga va pigmentga boy. U bevosita sklerani ostida joylashib, ko'ruv nervi chiqadigan sohada unga birikib ketadi. Ko'z olmasining qon

tomirli pardasi uch qismdan: xususiy qon tomirli parda, kiprikli tana va rangdor pardadan iborat.

Xususiy qon tomirli parda (**choroidea**) orqa katta sohani tashkil qiladi. U bilan oqliq parda o'rtasida tomirlar atrofidagi oraliq (**spatium perichoroideale**) bor.

Kiprikli tana (**corpus ciliare**) ko'z olmasining qon tomirli pardasining qalinlashgan qismi bolib, muguz pardani skleraga o'tish sohasida aylana shaklida joylashgan.

Uning orqa qismi kiprik doirachasi (**orbiculus ciliaris**) xususiy qon tomirli pardaga o'tib ketadi. Kiprikli tananing oldingi qismi 70 yaqin radiar yo'nalgan uzunligi 3 mm bo'lgan kiprikli o'simtalar (**processus ciliaris**) hosil qiladi (359-rasm). Kiprikli tana ichida tolalari meridonial, radiar, bo'ylama va doirasimon yo'nalishdagi silliq mushak tolalaridan iborat kiprikli mushak (**m. ciliaris**) joylashgan. Bu mushak qisqarganida ko'zni akkomodatsiya qiladi.

Rangdor parda (**iris**) ko'z olmasining qon tomirli pardasini oldingi qismi. U qalinligi 0,4 mm bo'lgan aylana shakliga ega bo'lib, o'rtasida qorachiq (**pupilla**) bor. Rangdor pardaning tashqi qorachiqni chegaralovchi qorachiq cheti (**margo pupillaris**) va kiprikli tanaga yaqin cheti (**margo ciliaris**) bor. Rangdor pardani oldingi yuzasi (**facies anterior**) muguz pardaga qaragan bo'lib undan ko'z olmasining oldingi bo'lmasi (**camera anterior bulbi**) bilan ajrab turadi. Uning orqa yuzasi (**facies posterior**) esa ko'z gavhariga qaragan, undan ko'z olmasining orqa bo'lmasi (**camera posterior bulbi**) bilan ajralgan. Rangdor pardada pigment bo'lib, ko'zning rangi uning miqdoriga bog'liq, agar pigment ko'p bo'lsa rangi qoramtir, kamroq bo'lsa zangori, pigment bo'lmasa qizil rangda boladi. Rangdor parda ichida qorachiq atrofini halqa shaklida o'ragan, qorachiqni toraytiruvchi mushak (**m. spincter pupillae**) va radiar joylashgan qorachiqni kengaytiruvchi mushak (**m. dilatator pupillae**) bor. Rangdor parda bilan muguz parda orasidagi burchakda rangdor va muguz pardalar orasidagi bo'shliq (**spatia anguli iridocornealis**) bor.

Ko'z olmasining ichki pardasi (**tunica interna bulbi**) yoki to'r parda (**retina**) tomirli pardani ichki tomoniga ko'ruv nervi chiqadigan joydan to qorachiq chekkasigacha yopishib turadi. To'r pardada tashqi pigment moddali qism (**stratum pigmentosum**) va ichki murakkab tuzilgan nur sezuvchi nerv hujayrali qism (**stratum nevrosum**) tafovut qilinadi. Nur sezish faoliyatiga qarab orqa katta nur sezuvchi hujayralar (tayoqchalar va kolbachalar) joylashgan to'r pardaning ko'ruv qismi (**pars optica**

retinae) va oldingi kichik ko'ruv hujayralari bo'lmagan to'r pardaning ko'r qismiga (**pars caeca retinae**) bo'linadi. Bu qismlarning bir-biriga o'tish joyi xususiy tomirli pardani kiprikli tanaga o'tish sohasiga (**ora serrata**) to'g'ri keladi. To'r pardaning orqa qismiga ko'z olmasining tubiga oftalmoskop bilan qaraganda ko'ruv nervining diski (**discus nervi optici**), uning markazda esa to'r pardaga kirayotgan to'r pardaning markaziy arteriyasi (**a. centralis retinae**) ko'rinadi. Ko'ruv nervi diskidan lateralloqda orqa qutb sohasida sariq dog' (**macula lutea**) va uning markaziy chuqurchasi (**fovea centralis**) ko'rinadi. Markaziy chuqurchada faqat kolbachalar to'plangan bo'lib, eng yaxshi ko'rish sohasi hisoblanadi.

Yangi tug'ilgan chaqaloqda ko'z olmasi nisbatan katta bo'lib, bo'ylama o'lchami 17,5mm, ko'ndalang o'lchami esa 16,7 mm bo'ladi. U bola hayotining birinchi yilida tez o'sadi. Ko'z o'lchamlari hayot davomida 50% o'ssa, og'irligi 5 yoshda 70%, 20–25 yoshda esa 3-marta kattalashadi.

Muguz parda yangi tug'ilgan chaqaloqda nisbatan keng va yassi bo'lib, egriligi hayot davomida o'zgarmaydi. U oqliq pardadan aniq ajralgan. Oqliq parda yangi tug'ilgan chaqaloqda yupqa bo'lib, undan tomirli parda havo rang soya berib ko'rinib turadi.

Ko'z olmasining qon tomirli pardasida rangli modda kam bo'lib, yangi tug'ilgan chaqaloqning ko'zi kulrang yoki zangori rangda bo'ladi. Doimiy rang 2 yoshlarda paydo bo'ladi. Qorachiq mushaklari yaxshi taraqqiy etmagani uchun u tor (1,5–2 mm) bo'ladi. Bola 5–6 yoshlarga to'lganida qorachiq kengayadi, keyinchalik esa toraya boradi. Rangdor parda oldinga qarab qavargani uchun ko'z olmasining oldingi bo'lmasi kichik.

Kiprikli tana yangi tug'ilgan chaqaloqda kam taraqqiy etgan bo'ladi. Unda biriktiruvchi to'qima kam bo'lib, o'siqlari ingichka. Kiprikli mushak yupqa va qisqa bo'ladi. Kiprikli mushakni o'sishi va takomillashuvi ancha tez o'tadi, ammo gavharining nerv apparati yaxshi rivojlanmagani uchun uning moslashuvi kuchsiz.

Uning moslashuv qobiliyati 10 yoshlarda butunlay taraqqiy etib bo'ladi.

Yangi tug'ilgan chaqaloqda to'r parda nisbatan yupqa va pigment hujayralari kam. Unda to'r pardaning markaziy chuqurchasidan tashqari qismlari rivojlanishi tugallanmagan bo'lib, markaziy chuqurcha taraqqiyoti bola hayotining 6 oylarida tugaydi.

Ko'zning nur sindiruvchi apparati

Ko'zning nur sindiruvchi apparati tarkibiga muguz parda, ko'z gavhari va shishasimon tana kiradi.

Ko'z gavhari (**lens**) ikki tomoni qavariq linzaga o'xshaydi (359-rasm) va kuchli nur sindirish qobiliyatiga ega. Uning oldingi yuzasi (**facies anterior**) va oldingi uchi (**polus anterior**) ko'z olmasining orqa bo'lmasiga qaragan. Orqa yuzasi (**facies posterior**) qabariqroq bo'lib, orqa uchi (**polus posterior**) bilan shishasimon tanaga tegib turadi. Gavharning uchlarini qo'shib turuvchi uzunligi 4 mm bo'lgan shartli chiziq gavhar o'qi (**axis lentis**), uning oldingi va orqa yuzalari qo'shilgan chekkasi gavhar ekvatori (**equator lentis**) deyiladi.

Gavhar moddasi rangsiz, qattiq, qon tomir va nervlari bo'lmaydi. Uning xususiy to'qimasi gavhar moddasi (**substantia lentis**) deyiladi. Gavharning ichki qismi— gavhar o'zagi (**nucleus lentis**), periferik qism gavhar پوستlog'iga (**cortex lentis**) nisbatan qattiq. Ko'z gavhari tashqi tomondan tiniq, elastik gavhar g'ilofi (**capsula lentis**) bilan qoplangan bo'lib, gavharning oldingi va orqa yuzalaridan boshlanuvchi sinnon boylamlari vositasida kiprikli tanaga birikadi. Gavharni kiprikli tana bilan birikish qirrasiga kiprikli belbog' (**zonulla ciliaris**) deyiladi. Kiprikli mushak qisqarganida xususiy tomirli parda oldinga suriladi va kiprikli tana gavharning ekvatoriga yaqinlashadi, sinnon boylami bo'shashib, gavharning oldingi-orqa o'lchami kattalashadi. Uning qavariqligi oshib, nur sindirish qobiliyati ortadi. Kiprikli mushak bo'shashganida kiprikli tana gavhar ekvatoridan uzoqlashadi, sinnon boylami taranglashib, gavhar yassilashadi va uning nur sindirish qobiliyati kamayadi.

Shishasimon tana (**corpus vitreum**) gavharning orqa tomonida joylashadi. U tiniq, qon tomirlar va nervlari yo'q quyuc massadan iborat. Tahsqi tomondan tiniq shishasimon tana pardasiga (**membrana vitrea**) o'ralib, shishasimon tana stromasi (**stroma vitreum**) va shishasimon (tiniq) suyuqlikdan (**humor vitreus**) iborat. Ko'z gavhari botib turgan joyda shishasimon tana chuqurchasi (**fossa hyaloidea**) bor. Uning nur sindirish qobiliyati ko'z olmasi bo'lmalari suyuqligi ko'rsatkichiga yaqin.

Ko'z olmasida muguz parda bilan rangdor parda o'rtasida ko'z olmasining oldingi bo'lmasi, rangdor parda bilan gavhar o'rtasida ko'z olmasining orqa bo'lmasi mavjud bo'lib, ularda joylashgan suv kabi suyuqlik (**humor aqueus**) ham nur sindiruvchi apparat tarkibiga kiradi. Muguz va rangdor pardalarni o'zaro birikkan joyda oldingi bo'lma taroqsimon boylam (**lig. pectinatum iridis**) bilan chegaralangan. Uning tolalari orasida yassi hujayralar bilan chegaralangan rangdor va muguz

pardalar orasidagi bo'shliq (*spatia anguli iridocornealis*) bo'lib, u orqali suyuqlik ko'z olmasining oldingi bo'lmasidan skleradagi venoz bo'shliqqa, u yerdan oldingi kiprikli venalarga oqadi. Oldingi va orqa bo'lmalari o'zaro qorachiq teshigi orqali qo'shiladi. Ko'z olmasining orqa bo'lmasi kiprikli belbog' tolalari orasidagi petit kanali bilan qo'shilgan. Bu bo'shliq belbog' oralig'i (*spatia zonularia*) deyilib, ko'z gavhari atrofida halqa shaklida yotadi.

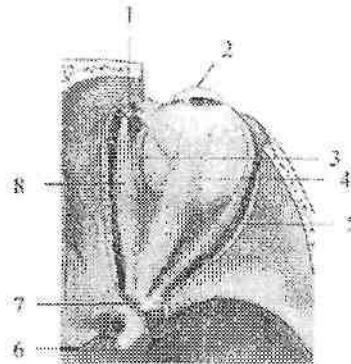
Yangi tug'ilgan chaqaloq ko'z gavhari shar shaklida bo'lib, uning oldingi va orqa egriliklarining qalinligi bir xil. U elastik bo'lmay, qattiq o'zagi yo'q. Gavhar xaltasi va sinnon boylarni yupqa bo'ladi. Ko'z gavhari bola hayotining birinchi yilida tez o'sadi.

Ko'z olmasi va uning hosil qiluvchi qismlari bola hayotining birinchi yilida tez o'sib, keyin sekinlashadi.

Ko'zning yordamchi hosilalari

Ko'zning yordamchi hosilalariga ko'z olmasining mushaklari, qovoqlar, kon'yunktiva, ko'z yoshi apparati kiradi.

Ko'z olmasining harakati (360,361-rasm) to'rtta to'g'ri va ikkita qiyshiq ko'z olmasining tashqi mushaklari vositasida bajariladi. Ular ko'ndalang targ'il mushaklar turkumiga kirib, beshtasi (pastki qiyshiq mushakdan boshqqa) ko'z kosasi tubida, ko'ruv kanali atrofidagi suyak va suyak pardaga mustahkamlangan umumiy pay halqasidan (*annulus tendineus communis*) boshlanadi.



360-rasm. O'ng ko'z olmasining tashqi mushaklari.

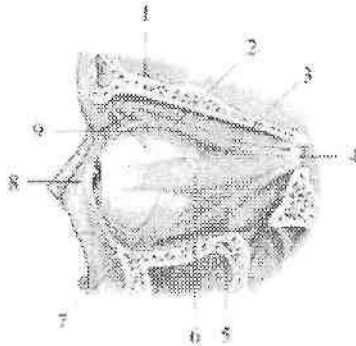
Ust tomondan ko'rinishi.

1—trochlea; 2—cornea; 3—m. rectus medialis; 4—m. rectus superior; 5—m. rectus lateralis; 6—canalis opticus; 7—annulus tendineus communis; 8—m. obliquus superior.

Bu umumiy pay halqadan yuqorigi qovoqni ko'taruvchi mushak (**m. levator palpebrae superioris**) ham boshlanadi. Ko'z olmasining yuqorigi to'g'ri mushagi (**m. rectus superior**), pastki to'g'ri mushagi (**m. rectus inferior**), lateral to'g'ri mushagi (**m. rectus lateralis**) va medial to'g'ri mushaklari (**m. rectus medialis**) ko'z kosasi devorlari bo'ylab yo'naladi va qisqa pay vositasida muguz pardaning chekkasidan 5–8 mm orqaroqda skleraga birikadi. Ko'z olmasining to'g'ri mushaklari qisqarganida ko'z olmasini o'z tomoniga tortadi va qorachiqni o'sha tomonga qaratadi.

Yuqorigi qiyshiq mushak (**m. obliquus superior**) yuqorigi va medial to'g'ri mushaklar o'rtasida yo'nalib, ingichka pay bilan g'altak ustidan aylanib o'tadi va ko'z olmasining ustki lateral yuzasiga ekvatorning orqasiga birikadi. Pastki qiyshiq mushak (**m. obliquus inferior**) ustki jag' suyagining ko'z kosasi yuzasidan burun- ko'z yoshi kanali teshigi yonidan boshlanadi. U ko'z olmasining pastki to'g'ri mushagi o'rtasidan yuqoriga va orqaga qiyshiq yo'nalib, ko'z olmasini lateral yuzasiga ekvatorning orqasida birikadi. Yuqorigi qiyshiq mushak ko'z olmasini va qorachiqni pastga va lateral tomonga bursaa, pastki qiyshiq mushak yuqoriga va lateral tomonga buradi.

Yangi tug'ilgan chaqaloqda ko'z olmasi mushaklari pay qismidan tashqari yaxshi rivojlangan bo'ladi. Shuning uchun ularda ko'zning harakati bo'lib, ammo ularning muvofiqlasgan harakati bola 2 oylik bo'lganida boshlanadi. Yangi tug'ilgan chaqaloqda fiziologik qiyshiq ko'zlik bo'lib, birinchi oyning oxirida o'lib ketadi.



361-rasm. Chap ko'z olmasining tashqi mushaklari.

Yon tomondan ko'rinishi.

1–**m. levator palpebrae superioris**; 2–**m. rectus superior**; 3–**m. rectus medialis**; 4–**annulus tendineus communis**; 5–**m. rectus inferior**; 6–**m. rectus lateralis**; 7–**m. obliquus inferior**; 8–**cornea**; 9–**m. obliquus superior**.

Ko'z kosasi ichki tomondan suyak parda (**periorbita**) bilan qoplangan. U ko'ruv nervi kanali va ko'z kosasining ustki yorig'i sohasida bosh miyaning qititiq pardasiga birikkan.

Koz olmasini tashqi tomondan sklera bilan bo'sh birikkan ko'z olmasi qini (**vagina bulbi**) yoki tenon xaltasi o'ragan. Sklera bilan tenon xaltasi o'rtasida episkleral bo'shliq (**spatium episclerale**) bor. Ko'z olmasining qini bilan ko'z kosasini qoplagan suyak parda o'rtasidagi bo'shliq ko'z kosasidagi yog'simon tana (**corpus adiposum orbitae**) bilan to'lib turadi. Bu tana ko'z olmasi uchun elastik yostiqlik vazifasini bajaradi. Yangi tug'ilgan va emizikli bolalarda ko'z olmasi qini yupqa, ko'z kosasining yog' tanasi kam taraqqiy etgan bo'ladi.

Yuqorigi va pastki qovoqlar (**palpebra superior et inferior**) ko'z olmasini old tomondan qoplab turgan teri burmalaridir. Ular yopilgan vaqtda ko'z olmasini himoya qiladi. Yuqorigi qovoqni peshona bilan chegarasida ko'ndalang bolish shaklidagi tuklar bilan qoplangan qosh (**supercilium**) joylashgan. Qovoqlarning oldingi yuzasi (**facies anterior palpebrae**) qavariqlik bo'lib, terisi yupqa va nozik. Ko'z olmasiga qaragan qovoqlarning orqa yuzasi (**facies posterior palpebrae**) botiqlik bo'lib, kon'yunktiva (**tunica conjunctiva**) bilan qoplangan. Ularning oldingi chekkasida 2-3 qator kipriklar (**cilia**) joylashadi. Orqa chekkasiga yaqin joyda meybomiy bezlarining teshiklari ochiladi. Yuqorigi va pastki qovoqlarning ichida zichligi tog'aynikiga o'xshagan biriktiruvchi to'qimali qatlam yuqorigi qovoqdagi tog'ay (**tarsus palpebrae superior**) va pastki qovoqdagi tog'ay (**tarsus palpebrae inferior**), ko'zning aylanma mushagi, qon tomirlar va yuqori qovoqni ko'taruvchi mushak tutamlari yotadi. Yuqorigi va pastki qovoqlarning chekkalari ko'ndalang qovoqlar orasidagi tirqishni (**rima palpebrarum**) chegaralaydi. Ular medial va lateral tomonda birikib, qovoqlar orasidagi medial bitishma (**commissura medialis palpebrarum**) va qovoqlar orasidagi lateral bitishmani (**commissura lateralis palpebrarum**) hosil qiladi.

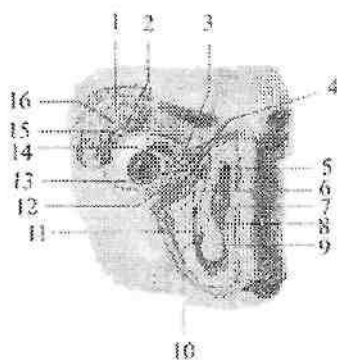
Yangi tug'ilgan chaqaloqning qovoq tog'aylari yaxshi rivojlangan bo'ladi. Uning balandligi katta odamnikining yarmiga teng bo'lib, 5 yoshda o'zining doimiy o'lchamini egallaydi. Qovoqning uzunligi esa 18-19 mm. Kipriklar ingichka va kattalarga nisbatan ko'p. Bola tug'ilganidan keyin uning qovoqlari yaxshi ochilib, yopilib turadi.

Yangi tug'ilgan chaqaloqning ko'z tirqishi tor, medial burchagi buralgan bo'ladi. Keyinchalik ko'z tirqishi tez kattalashadi.

Kon'yunktiva (**tunica conjunctiva**) och pushti rangli biriktiruvchi to'qimadan iborat parda bo'lib, unda qovoqlarning ichidan qoplovchi

qovoqlarning kon'yunktiva qavati (**tunica conjunctiva palpebrarum**) va ko'z olmasining kon'yunktiva qavati (**tunica conjunctiva bulbi**) tafavut qilinadi. Ularning biridan biriga o'tgan joyida botiqlik kon'yunktivaning yuqori gumbazi (**fornix conjunctivae superior**) va kon'yunktivaning pastki gumbazi (**fornix conjunctivae inferior**) hosil bo'ladi.

Ko'z olmasining oldidagi kon'yunktiva bilan chegaralangan bo'shliq kon'yunktiva xaltasi (**saccus conjunctivalis**) deb ataladi. U ko'z yumilganida yopiladi. Ko'zning lateral burchagi (**angulus oculi lateralis**) o'tkir, medial burchagi (**angulus oculi medialis**) esa yumaloqroq. U ko'zning medial burchagidagi botiqlik ko'z yoshi ko'lini (**lacus lacrimalis**) chegaralab turadi. Shu yerda uncha katta bo'lmagan tepalik ko'z yoshi etchasi (**caruncula lacrimalis**) joylashgan.



362-rasm. Ko'z yoshi apparati

1—os frontale; 2—pars palpebralis glandulae lacrimalis; 3—papilla lacrimalis superior; 4— canaliculi lacrimalis; 5—saccus lacrimalis; 6—ductus nasolacrimalis; 7—concha nasalis media; 8—cavitas nasi; 9—concha nasalis inferior; 10—meatus nasi inferior; 11—ductus nasolacrimalis ni quyiladigan joyi; 12—papilla lacrimalis inferior; 13—caruncula lacrimalis; 14—plica semilunaris conjunctivae; 15—ductuli excretorii glandulae lacrimalis; 16—pars orbitalis glandulae lacrimalis.

Ko'z yoshi ko'ldan lateralroqda yuqorigi va pastki qovoqlarning erkin chekkalarida ko'z yoshi so'rg'ichi (**papilla lacrimalis**) bo'lib, uning uchida ko'z yoshi nuqtasi (**punctum lacrimale**) joylashgan.

Ko'z yoshi apparati (**apparatus lacrimalis**) ko'z yoshi bezi, uning kon'yunktiva qopchasiga ochiladigan chiqaruv naychalari va ko'z yoshi naychasidan iborat (362- rasm).

Ko'z yoshi bezi (**glandula lacrimalis**) murakkab alveolyar naysimon bez tunkumiga kirib, ko'z kosasi ustki devorining lateral burchagida yotadi. Yuqorigi qovoqi ko'taruvchi mushak payi bezni yuqorigi katta ko'z kosasidagi qismi (**pars orbitalis glandulae lacrimalis**) va pastki kichik qovoq qismiga (**pars palpebralis glandulae lacrimalis**) bo'ladi. Uning 15 ga yaqin chiqaruv naychalari (**ductuli excretorii**) kon'yunktivaning yuqori gumbazining lateral qismida kon'yunktiva qopchasiga ochiladi. Ko'z yoshi ko'z olmasining oldingi qismini yuvib, qovoqlar chekkasi bo'ylab ko'zning medial burchagiga ko'z yoshi ko'liga tomon oqadi.

Undan ustki va pastki ko'z yoshi naychalari (**canaliculi lacrimales**) orqali ko'z yoshi xaltachasiga (**saccus lacrimalis**) o'tadi. Ko'z yoshi xaltachasi o'z nomidagi chuqurchada yotib, burun-ko'z yoshi nayi (**ductus nasolacrimalis**) orqali pastki burun yo'lining oldingi qismiga ochiladi.

Ko'z yoshi apparati bola tug'ilgan davrda rivojlanmagan bo'lib, ko'z yoshi bola 2 oylik bo'lganida chiqa boshlaydi. Bunga sabab bosh miya markazlarining yaxshi taraqqiy etmaganidir. Ko'z yoshi bezi kichik, chiqaruv naychalari teshigi tor, devori qalin va biriktiruvchi to'qimasi ko'p bo'ladi. Burun-ko'z yoshi nayi keng va qisqa.

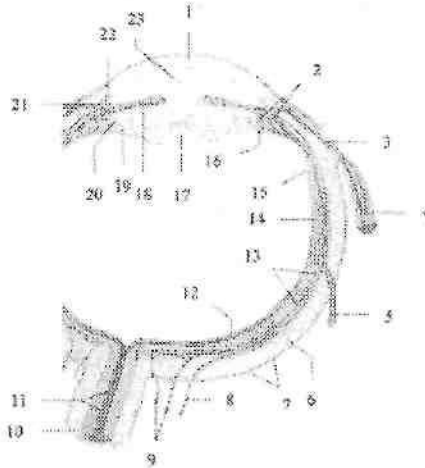
Ko'rish a'zosining qon bilan ta'minlanishi

Ko'rish a'zosini ichki uyqu arteriyasini tarmog'i bo'lgan ko'z arteriyasi qon bilan ta'minlaydi. Ko'z kosasiga ko'ruv nervi kanali orqali ko'ruv nervi bilan birga kirgan arteriya dastlab nervning pastki yuzasida yotadi. Keyin u nervni tashqi tomonidan aylanib o'tib, uning uski yuzasida yotadi va ravoq hosil qiladi. Bu ravoqdan uning tarmoqlari chiqadi. Ko'z olmasini qon bilan ta'minlashda quyidagi tarmoqlar ishtirok etadi:

Ko'zning to'r pardasidagi markaziy arteriya (**a. centralis retinae**) ko'z olmasiga 10-12 mm yetmasdan ko'ruv nervi ichiga kiradi va uning tarkibida ko'z olmasi ichiga kiradi. Ko'ruv nervi diski sohasida to'r pardani qon bilan ta'minlovchi yuqorigi va pastki tarmoqlarga bo'linadi.

Ko'zning qon tomirli pardasida kalta va uzun orqa va oldingi kiprikli arteriyalar tarmoqlanadi. Orqa kiprikli arteriyalar ko'z arteriyasidan chiqib, ko'z olmasining orqa qismiga boradi. Ko'ruv nervi atrofiga skleraga kirib, ular qon tomirli pardada tarqaladi. Kalta orqa kiprikli arteriyalar 4-6 ta, ular sklerani teshib o'tib ko'p sonli tarmoqlarga bo'linadi va xususiy tomirli pardani hosil qiladi (363-rasm). Sklerani orqa kalta kiprikli arteriyalar qon bilan ta'minlaydi. Uzun orqa kiprikli

arteriyalar ko'z ichida sclera bilan tomirli parda orasida kiprikli tanaga qarab yo'naladi (363-rasm). Kiprikli mushakning oldingi uchida har bir arteriya ikki tarmoqqa bo'linadi. Bu arteriyalarning tarmoqlari rangdor parda ichida ikkinchi arteriyaning tarmoqlari bilan anastomozlashadi. Ular rangdor pardaning kiprikli tana chekkasida rangdor pardaning katta arterial halqasini, rangdor pardaning qorachiq chekkasida rangdor pardaning kichik arterial halqasini hosil qiladi.



363-rasm. Ko'z olmasining qon tomirlari.

1—cornea; 2—vasa corporis ciliaris; 3—a. ciliaris anterior; 4—m. rectus lateralis; 5—v. vorticiosa; 6—sclera 7—a. et v. episcleratis; 8—a. ciliaris posterior longa; 9—aa. ciliares posteriores breves; 10—vagina externa n. optici; 11—a. et v. centralis retinae; 12—arteriola nasalis retinae; 13—choroidea; 14—ora serrata; 15—pars ciliaris retinae; 16—processus ciliaris; 17—lens; 18—iris; 19—zonula ciliaris; 20—camera posterior; 21—angulus iridocornealis; 22—sinus venosus sclerae; 23—camera anterior.

Rangdor parda to'qimasiga katta arterial halqadan tarmoqlar boradi.

Oldingi kiprikli arteriyalar mushak arteriyalarning davomidir (363-rasm). Oldingi kiprikli arteriyalar to'pta to'g'ri mushaklarning payida tugamasdan ko'z olmasining yuzasi bo'ylab episkleral to'qimaga boradi va muguz pardani chetigan 3–4 mm orqaroqda ko'z olmasiga teshib kiradi. Ular orqa kiprikli arteriyalar bilan anastomozlashib, rangdor pardani katta arterial halqasini hosil qilishda va rangdor pardani qon bilan ta'minlashda ishtirok etadi.

Qovoqlarni va konyunktivani medial va lateral qovoqlar arteriyalari qon bilan ta'minlaydi. Ular qovoqlar ichida anastomozlashib yuqorigi va pastki qovoqlar ravogini hosil qiladi. Ko'z yoshi bezini o'z nomidagi arteriya qon bilan ta'minlaydi.

Ko'z olmasi va uning yordamchi hosilalaridan vena qoni shu nomdagi venalar orqali o'tadi. To'r pardaning markaziy venasi va uning oqimlari o'z nomidagi arteriyani yonida yo'naladi. Ko'z olmasining xususiy tomirli pardasi vena to'ridan 4-6 vortiqoz venalar hosil bo'ladi. Ular sklerani teshib o'tib, ko'z venalariga quyiladi. Oldingi kipriki venalar kiprikli tana, rangdor parda va skleradan qon yig'adi. Qovoqlar va konyunktiva venalari ko'z va yuz venalariga quyiladi.

Ko'ruv o'tkazuv yo'li

Ko'ruv o'tkazuv yo'li (*tractus opticus*) ko'ruv sezuvchi va ko'ruv reflektor yo'llarga bo'linadi.

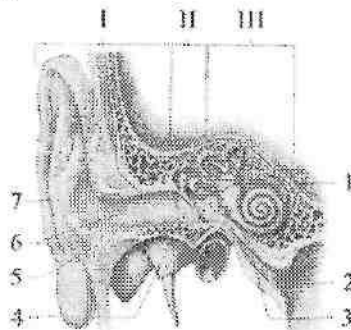
Ko'ruv sezuvchi yo'li to'rt neyronidan iborat. Uning birinchi neyroni ko'z olmasi to'r pardasining tayoqchalar va kolbachalardan iborat. Ularda hosil bo'lgan nerv impulsi to'r pardadagi ko'ruv sezuvchi yo'lining ikkinchi neyroni bipolyar hujayralarga, ulardan esa uchinchi neyronning ganglioz hujayralariga o'tadi. Ganglioz hujayralarning o'siqlari ko'ruv nervini hosil qiladi. Hosil bo'lgan ko'ruv nervi o'z nomidagi kanal orqali ko'z kosasidan kalla bo'shlig'iga kiradi. Kalla bo'shlig'ida turk egarining oldingi chekkasida nerv tolalari qisman kesishib, ko'ruv nervi kesishmasini (*chiasma opticum*) hosil qiladi. Kesishmada o'ng va chap ko'zning to'r pardasini medial yarmidan kelayotgan tolalar ishtirok etadilar. Ko'zning to'r pardasini lateral (chakka) qismidan kelayotgan tolalar esa o'z tomonida qoladi va kesishmada ishtirok etmaydi. Shuning uchun ko'ruv nervi kesishmasidan keyin hosil bo'lgan ko'ruv trakti tarkibida o'z tomonidagi ko'zning lateral qismi tolalari va qarama-qarshi tomonidagi ko'zning medial qismi tolalari bo'ladi. Ko'ruv trakti po'stloq osti ko'ruv markazlari bo'lgan tashqi tizzasimon tana va ko'ruv bo'rtig'i yostiqchasida tugaydi. Po'stloq osti ko'ruv markazi hujayralari aksonlaridan hosil bo'lgan to'rtinchi neyron ichki g'ilofning orqa oyoqchalari orqali o'tib, bosh miya ensa bo'lagining medial yuzasida pix egati (*sulcus calcarinus*) sohasi po'stloq'ida joylashgan ko'ruv markazida tugaydi. To'r pardaga tushgan tasvir 0,05 sek. davomida ko'ruv markaziga yetib boradi. Ko'ruv analizatorining po'stloq osti markazlari va ko'ruv trakti bir tomonlama jarohatiansa ko'rish faoliyati shu tomondagi ko'zning lateral qismida, qarama-qarshi tomondagi

ko'zning medial qismida yo'qoladi. Agarda ko'ruv kesishmasi sohasida jarohatlansa ikkala ko'zning medial qismlarini ko'rish faoliyati yo'qoladi. Ko'ruv nervi sohasida jarohatlanish ro'y bersa shu tomondagi ko'z to'liq ko'rmay qoladi.

Ko'ruv reflektor yo'li olti neyronidan iborat. Bu yo'lning birinchi neyroni tayoqchalar va kolbachalar, ikkinchi neyroni bipolyar hujayralar, uchunchi neyroni ganglioz hujayralar. Ganglioz hujayralarning aksonlari ko'ruv nervi tarkibida to'rt tepalikni yuqorigi tepaligida tugaydi. To'rt tepalik hujayralaridan boshlangan to'rtinchi neyron tolalari silviy suv yo'li ostida kesishib Yakubovich o'zagida tugaydi. Bu o'zak hujayralari beshinchi neyronni hosil qiladi: uning tolalari ko'zni harakatlantiruvchi nerv tarkibida ko'z kosasida joylashgan kiprikli tugunda tugaydi. Bu tugun hujayralari oltinchi neyronni hosil qilib, uning tolalari qorachiqni toraytiruvchi va kiprikli mushaklarda tugaydi. Bu yo'l qorachiqni yorug'likka to'g'ri va hamkor reaksiyasini ta'minlaydi. Bu yo'lning buzilishi qorachiqni kengayishiga olib keladi.

Dahliz-chig'anoq (eshituv va muvozanat) a'zosi

Dahliz-chig'anoq a'zosi (*organum vestibulocochleare*) tuzilishi va faoliyati jihatidan bir-biri bilan bog'langan uch qism: tashqi, o'rta va ichki quloqdan iborat.



364-rasm. Dahliz-chig'anoq a'zosining umumiy ko'rinishi.

I-tashqi quloq; II-o'rta quloq; III- ichki quloq.

1-meatus acusticus internus; 2-pharynx; 3-tuba auditiva; 4- membrana tympanica; 5-cartilago meatus acustici; 6-meatus acusticus externus; 7- auricula.

Tashqi quloqqa quloq chig'anog'i va tashqi eshituv yo'li; o'rta quloqqa nog'ora bo'shlig'i, so'rg'ichsimon katakchalar va eshituv nayi

kiradi. Ancha murakkab tuzilishga ega ichki quloq suyak va parda labirintdan iborat bo'lib, u eshituv (chig'anoq) va muvozanat (dahliz va yarim doira kanallar) qismlariga bo'linadi. Tashqi va o'rta quloq vazifasiga ko'ra eshituv a'zosiga tegishli.

Dahliz-chig'anoq a'zosining taraqqiyoti

Dahliz-chig'anoq a'zosi homila taraqqiyotida juda erta paydo bo'ladi. Parda labirintning kurtagi homila hayotining 3 haftasida nerv plastinkasining yon tomonida ektodermaning kengaymasi shaklida vujudga keladi. 4-haftada ektoderma plastinkasi bukilib eshituv chuqurchasini hosil qiladi. U esa eshituv pufagiga aylanib ektodermadan ajraydi va 6-haftada ichkariga botadi. Murakkab takomillashuv yo'li bilan pufakchadan uchta yarim doira kanallar, bachadoncha va qopcha hosil bo'ladi. Homila hayotining 3 oyida parda labirint asosan hosil bo'lgan bo'lib, ovoz qabul qiluvchi apparat – kortiy a'zosi esa hosil bo'la boshlaydi. Oltinchi oyda esa uning tuzilishi murakkablashadi. Parda labirint taraqqiyoti bilan birga uni atrofida mezenxima to'planib keyin tog'ayga aylanadi. Tog'ay va parda labirint o'rtasida suyuqlik bilan to'lgan perilymfa bo'shlig'i hosil bo'ladi. Keyinchalik tog'ay kapsula suyakka aylanadi. Ichki quloq taraqqiyoti bilan bir vaqtda tovush o'tkazuvchi apparat (o'rta quloq) ham hosil bo'ladi. Birinchi visseral ravoqning distal qismidan nog'ora bo'shlig'i va eshituv nayi hosil bo'ladi. Eshituv suyakchalari I–II visseral ravoqlarning tog'ay qismidan rivojlanadi. Quloq chig'anog'i esa ektoderma egati atrofida joylashgan mezenxima orolchalaridan rivojlanadi.

Tashqi quloq

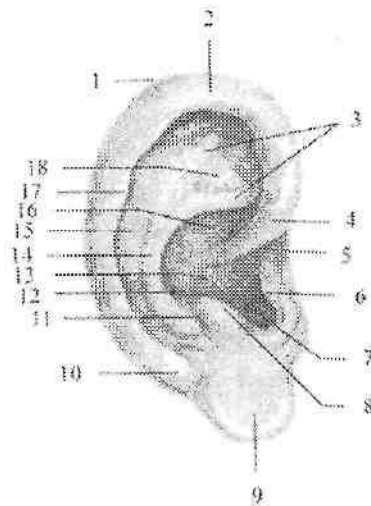
Tashqi quloq (*auris externa*) quloq chig'anog'i va tashqi eshituv yo'lidan iborat. Quloq chig'anog'i (*auricula*) elastik quloq chig'anog'ining tog'ayidan (*cartilago auriculare*) tuzilgan bo'lib, usti teri bilan qoplangan, murakkab shaklga ega (365-rasm). Uning pastki qismida tog'ay o'rnida yog' to'qimasi bo'lgan yumshoq qismi quloq chig'anog'ining bo'lakchasi (*lobulus auriculæ*) bor. Quloq chig'anog'i tog'ayining erkin qirrasida buralib burma (*helix*) hosil qiladi. Uning oldingi qismi tashqi eshituv yo'li ustida burma oyoqchasi (*crus helicis*) bo'lib tugaydi.

Burmaning ichki yuzasining orqa yuqori qismida quloq chig'anog'ining do'mbog'i (*tuberculum auriculare*) bor.

Burmadan ichkariroqda unga paralel yo'nalishda burma qarshisidagi burma (**antihelix**) yotadi. Ularning o'rtasida qayiqcha (**scapha**) bor. Tashqi eshituv yo'lining oldida supacha (**tragus**) joylashgan. Burma qarshisidagi burmaning pastki qismida supachaga qarama-qarshi quloq supachasiga qarshi do'mboqcha (**antitragus**) joylashgan. Orqa tomondan burma qarshisidagi burma, old tomondan supachaning o'rtasida tashqi eshituv yo'liga davom etuvchi botiqlik – chig'anoq bo'shlig'i (**cavitas conchae**) bor.

Yangi tug'ilgan chaqaloq quloq chig'anog'ining tog'ayi yumshoq, uni qoplagan teri yupqa bo'ladi. U aylana shaklida bo'lib, balandligi 34 mm bo'lsa, 1 yoshda 48 mm, 3 yoshda 53 mm va 14–15 yoshda 70 mm atrofida bo'ladi. Quloq chig'anog'ning bo'lakchasi uncha katta emas. Quloq chig'anog'i bola hayotining birinchi ikki yilida va 10 yoshdan keyin eniga nisbatan bo'yiga tez o'sadi.

Tashqi eshituv yo'li (**meatus acusticus externus**) gorizontal sathda joylashib «S» shaklida bo'ladi.



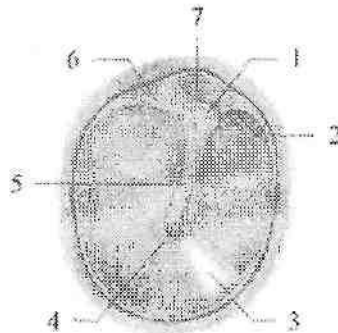
365-rasm. Quloq chig'anog'i. O'ng tomondan ko'rinishi.

1–apex auriculæ; 2–helix; 3–crura anthelicis; 4–crus helicis; 5–incisura anterior auriculæ; 6–tragus; 7–incisura intertragica; 8–antitragus; 9–lobulus auriculæ; 10–cauda helicis; 11–sulcus posterior auriculæ; 12–meatus acusticus externus; 13–cavitas conchæ; 14–antihelix; 15–scapha; 16–cymba conchæ; 17–tuberculum auriculare; 18–fossa triangularis;

Uning tashqi tomoni ochiq bo'lib, ichkarida nog'ora parda vositasida o'rta quloqdan ajralib turadi. Tashqi eshituv yo'lining o'rta uzunligi 35 mm, kengligi boshlanish sohasida 9 mm, tog'ay qismini suyak qismiga o'tish joyidagi tor qismida 6 mm. Tashqi eshituv yo'lining tog'ayli qismi (**meatus acusticus externus cartilagineus**) quloq chig'anog'ining davomi bo'lib, uning uzunligini 1/3 qismini tashkil qiladi. Uning suyak qismi esa 2/3 qismini tashkil qilib, chakka suyagi piramidasi ichida joylashgan. Tashqi eshituv yo'li teri bilan qoplangan bo'lib, u yupqalashib nog'ora pardaga o'tib ketadi. Tashqi eshituv yo'lining tog'ay qismi terisida alohida turdagi oltingugurtga boy modda ishlab chiqaruvchi seruminoz bezlar (**glandulae ceruminosae**) bor.

Tashqi eshituv yo'li yangi tug'ilgan chaqaloqda tor va uzun (15 mm), qiya joylashgan. Uning devorini halqasidan boshqa qismi tog'aydan iborat. Uni qoplagan teri yupqa va nozik. Bir yoshda tashqi eshituv yo'lining uzunligi 20 mm bo'lsa, 5 yoshda 22 mm bo'ladi.

Nog'ora pardasi (**membrana tympanica**) oval shaklidagi o'lchamlari 11x9 mm bo'lgan yupqa plastinkadan iborat (366-rasm). U tashqi eshituv yo'lining oxirida chakka suyagining nog'ora qismi egatida joylashib, tashqi eshituv yo'lini nog'ora bo'shlig'idan ajratib turadi.



366-rasm. O'ng nog'ora pardasi.

1—processus lateralis mallei; 2—plica mallearis anterior; 3—pars tensa; 4—umbo membranæ tympanicae; 5—manibrium mallei; 6—plica mallearis posterior; 7—pars flaccida.

Nog'ora pardasining pastki keng tarang qismi (**pars tensa**) va ustki 2 mm kenglikdagi chakka suyagining palla qismiga tegib turgan salqi (bo'sh) qismi (**pars flaccida**) tafovut qilinadi.

Nog'ora pardasining o'rtasida bolg'achaning dastasi birikishidan hosil bo'lgan botiqlik nog'ora parda kindigi (**umbo membranae tympanicae**) bor.

Nog'ora pardasi tashqi eshituv yo'li pastki devoriga nisbatan 45–55° hosil qilib qiya joylashadi. Nog'ora pardasining tarang qismida fibroz qavat bo'lib, u tashqi tomondan teri, ichki tomondan shilliq parda bilan qoplangan. Salqi qismida esa fibroz qavat bo'lmay, faqat teri va shilliq pardadan iborat.

Nog'ora pardasi yangi tug'ilgan chaqaloqda nisbatan katta, uning balandligi 9 mm, kengligi 8 mm bo'ladi. Nog'ora pardas uch yoshgacha gorizontol holatga yaqin eshituv yo'li ustki devoriga 170° burchak hosil qilib joylashadi. Tashqi eshituv yo'lining shakli va o'lchamlari o'zgarishi natijasida nog'ora pardasining joylashish burchagi 140° ga kamayadi. Yosh bolada nog'ora pardasining rangi to'q kulrang bo'lib, kattalarga nisbatan birmuncha qalin bo'ladi.

O'rta quloq

O'rta quloq (**auris media**) tarkibiga nog'ora bo'shlig'i va eshituv (Evstaxiy) nayi kiradi. Nog'ora bo'shlig'i (**cavitas tympani**) chakka suyagi piramidasi ichida joylashgan, ichi shilliq parda bilan qoplangan, hajmi 1 sm³ ga teng havo bilan to'la bo'shliq. Uning oltita devori tafovut qilinadi:

1. Yuqorgi tomli devori (**paries tegmentalis**) nog'ora bo'shlig'ini kalla bo'shlig'idan ajratib turuvchi yupqa suyak plastinkadan (**tegmen tympani**) iborat.

2. Pastki bo'yinturuq venasiga qaragan bo'yinturuq devori (**paries jugularis**) bo'yinturuq chuqurchasi sohasiga to'g'ri keladi.

3. Medial labirintga qaragan labirintli devori (**paries labyrinthicum**) nog'ora bo'shlig'ini suyak labirintdan ajratib turadi. Bu devor o'rtasida nog'ora bo'shlig'iga turtib chiqqan tumshuq (**promontorium**) bor. Undan yuqoriroq va biroz orqaroqda dahlizga olib boruvchi oval teshik – dahliz darchasi (**fenestra vestibuli**) joylashgan bo'lib, uni uzangi asosi berkitib turadi. Tumshuqdan orqada va pastroqda yumaloq shakldagi chig'anoq darchasi (**fenestra cochleae**) bor. U nog'ora bo'shlig'ini nog'ora narvonidan ajratib turuvchi ikkilamchi nog'ora parda (**membrana tympanica secundaria**) bilan qoplangan.

4. Orqa so'rg'ichsimon devorni (**paries mastoideus**) pastki qismida piramidasiimon tepacha (**eminentia pyramidalis**) bo'lib, uning ichidan uzangi mushagi (**m.stapedius**) boshlanadi. Orqa devorining yuqori

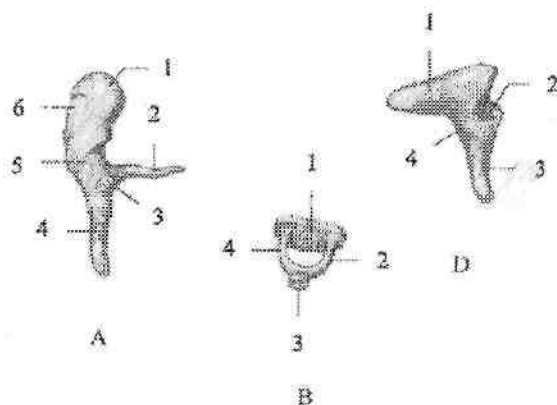
qismida nog'ora bo'shlig'i so'rg'ichsimon o'siqdagi bo'shliq (g'or)ga (**antrum mastoideum**) davom etadi.

5. Oldingi uyqu devori (**paries caroticus**) nog'ora bo'shlig'ini ichki uyqu arteriyasi kanalidan ajratib turadi. Bu devorning yuqori qismida eshituv nayini ichki teshigi bor.

6. Lateral pardali devorni (**paries membranaceus**) nog'ora pardasi va chakka suyagining uni o'ragan qismi hosil qiladi.

Yangi tug'ilgan chaqaloqda nog'ora bo'shlig'i shilliq osti qavati qalin bo'lgani uchun nisbatan kichik va qiya joylashgan. Bola tug'ilgan davrda u suyuqlik bilan to'la bo'lib, bola nafas olgan vaqtda eshituv nayi orqali halqunga siqib chiqarib yuboriladi. Nog'ora boshlig'ining devorlari, ayniqsa yuqori qismi yupqa bo'ladi. Uning pastki devori biriktiruvchi to'qimadan iborat. Orqa devorida so'rg'ichsimon bo'shliqqa olib kiruvchi keng teshik bor. So'rg'ichsimon o'simta yaxshi rivojlanmagani uchun yangi tug'ilgan chaqaloqda so'rg'ichsimon katakchalar bo'lmaydi. Ularda nog'ora bo'shlig'i shilliq pardasida burmalar bo'ladi.

Nog'ora bo'shlig'ida uchta eshituv suyakchalari, boylamlar va mushaklar joylashgan.



367-rasm. Eshituv suyakchalari.

A-Bolg'acha. 1-caput mallei; 2-processus anterior; 3-processus lateralis; 4-manubrium mallei; 5-collum mallei; 6-facies articularis.

B-Uzangi. 1-basis stapedis; 2-crus anterior; 3-caput stapedis; 4-crus posterior.

D-Sandoncha. 1-crus breve; 2-facies articularis; 3-crus longum; 4-corpus incudis.

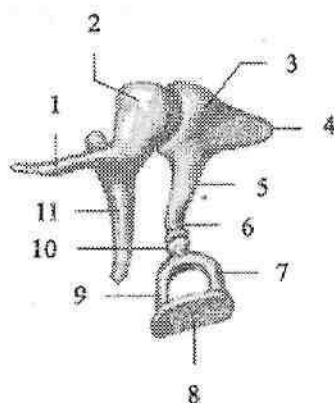
Eshituv suyakchalari (**ossicula auditus**) (367-rasm) mayda suyakchalat bo'lib, o'zaro birikib, nog'ora pardadan oval teshikkacha tortilgan suyaklar zanjirini hosil qiladi.

Bolg'achada (**malleus**) bolg'acha boshchasi (**caput mallei**), bolg'achaning bo'yni (**collum mallei**), bolg'acha dastasi (**manubrium mallei**), lateral va oldingi o'siqchalari (**processus lateralis et anterior**) tafovut qilinadi.

Sandonchada (**incus**) bolg'achaning boshi bilan bo'g'im hosil qiladigan bo'g'im yuzasi bo'lgan sandoncha tanasi (**corpus incudus**) va ikkita: qisqa va uzun oyoqchalari (**crus breve et longum**) tafovut qilinadi.

Uzun oyoqchasining kengaygan uchi yasmiqsimon o'simta (**processus lenticularis**) deyilib, u uzangining boshchasi bilan birlashadi.

Uzangida (**stapes**) uzangi boshchasi (**caput stapedis**), oldingi va orqa oyoqchalar (**crus anterior et crus posterior**) bor bo'lib, ular uzangi asosi (**basis stapedis**) vositasida birikkadi. Uzangining asosi dahliz darchasiga uning aylanma boylami (**lig. anulare stapediale**) vositasida mustabkamlanadi.



368-rasm. Eshituv suyakchalarining birlashuvi.

1-processus anterior; 2-caput mallei; 3-incus; 4-crus breve; 5-crus longum; 6-processus lenticularis; 7-crus posterior; 8-basis stapedis; 9-crus anterior; 10-caput stapedis; 11-manubrium mallei.

Bolg'achaning dastasi nog'ora pardaga birikadi. Uning boshchasi bilan sandonchaning bo'g'im yuzasi o'rtasida sandoncha va bolg'acha orasidagi bo'g'im (**articulatio incudomallearis**) hosil bo'lib (368-rasm),

u uchta: bolg'achaning oldingi, yuqorigi va lateral boylamlari (**ligg. mallei anterior, superior et laterale**) vositasida mustahkamlanadi.

Sandonchanning yasmiqsimon o'simtasi bilan uzangini boshchasi o'rtasida sandoncha va uzangi orasidagi bo'g'im (**articulatio incudostapedialis**) hosil bo'ladi. Bu bo'g'imni mustahkamlasda sandonchanning yuqorigi va orqa boylamlari (**ligg. incudis superior et posterior**) ishtirok etadi. Suyakchalar o'rtasidagi bo'g'im juda mayda boylamlar bilan mustahkamlanib, nog'ora pardaning tebranishini oval teshikka o'tkazib beruvchi suyaklar zanjirini hosil qiladi.

Suyaklar harakatini ikkita: nog'ora pardani taranglaydigan mushak (**m. tensor tympani**) va uzangi mushagi (**m. stapedis**) boshqarib turadi.

Eshituv suyakchalari o'z hajmini 4 oylik bolada egallagan bo'lib, yoshga qarab o'zgarmaydi.

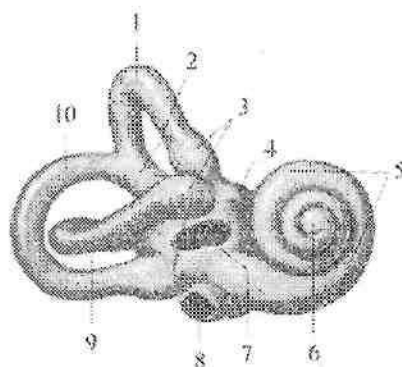
Eshituv nayining (**tuba auditiva**) o'rtacha uzunligi 35 mm, kengligi 2 mm. U halqumdan nog'ora bo'shlig'iga havo o'tishini va nog'ora bo'shlig'i bosimini tashqi bosim bilan bir xil turishini ta'minlaydi. Eshituv nayini suyak qismi (**pars ossea tubae auditivae**) va tog'ay qismi (**pars cartilaginea tubae auditivae**) qismlardan iborat. Bu qismlarning o'zaro qo'shilgan joyda eshituv nayi torayib, eshituv nayining siqig'ini (**isthmus tubae auditivae**) hosil qiladi. Suyak qismi nayning yuqori 1/3 qismini tashkil qilib, nog'ora bo'shlig'iga eshituv nayining nog'ora bo'shlig'iga ochiladigan teshigi (**ostium tympanicum tubae auditivae**), tog'ay qismi nayning pastki 2/3 qismini tashkil qilib, halqumning burun qismiga eshituv nayining halqumga ochiladigan teshigi (**ostium pharyngeum tubae auditivae**) bo'lib ochiladi. Nayning shilliq pardasi kiprikli epiteliy bilan qoplangan bo'lib, bo'ylama burmalar hosil qiladi. U limfoid to'qimaga boy bo'lib nay bo'lishi oldida nay murtagini hosil qiladi.

Eshituv nayi yangi tug'ilgan chaqaloqda to'g'ri, keng, qisqa (17 mm) bo'lib, suyak qismi ko'proq rivojlangan. Bola hayotining birinchi yilida eshituv nayi sekin o'sadi. Uning uzunligi bir yoshda 20 mm, 2 yoshda 30 mm, 5 yoshda 35 mm bo'ladi. Eshituv nayining teshigi yoshga qarab torayib boradi. 6 oylik bolada 2,5 mm bo'lsa, 6 yoshda 1-2 mm bo'ladi.

Ichki quloq

Ichki quloq (**auris interna**) chakka suyagi piramidasi ichida joylashgan suyak (369-rasm) va parda labirintdan iborat. Suyak labirintni (**labyrinthus osseus**) devori suyak to'qimadan iborat bo'lib, nog'ora bo'shlig'i, bilan ichki eshituv yo'li o'rtasida yotadi. Suyak labirintning

uzunligi 20 mm. Unda dahliz, chig'anoq va yarim doira kanallar tafovut qilinadi.



369-rasm. O'ng suyak labirint. Oldingi lateral tomondan ko'rinishi.

1—canalis semicircularis anterior; 2—crus osseum commune; 3—crura ossea ampullaria; 4—vestibulum; 5—cochlea; 6—cupula cochleae; 7—fenestra vestibuli; 8—fenestra cochleae; 9—canalis semicircularis lateralis; 10—canalis semicircularis posterior.

Dahliz (**vestibulum**) uncha karta bo'lmagan noto'g'ri shakidagi bo'shliq. Uning tashqi devorida ikkita teshik bor. Uning bittasi dahliz darchasi oval shaklida bo'lib, dahlizga ochiladi. Nog'ora bo'shlig'i tomondan uni uzangi asosi berkitib turadi. Ikkinchisi yumaloq chig'anoq darchasi chig'anoqning spiral kanali boshlanishiga ochilib, ikkilamchi nog'ora parda (**membrana tympanica secundaria**) bilan bekiilgan. Dahlizning orqa devorida yarim doira kanallarning beshta teshigi, oldingi devorida esa chig'anoqqa boruvchi teshik joylashgan. Dahlizning ichki devoridagi dahliz qirrası (**crista vestibuli**) uni ikki chuqurchaga ajratadi. Oldingi yumaloq shakldagisi sferik chuqurcha (**recessus sphericus**), orqadagi cho'zinchoq shakldagisi elliptik chuqurcha (**recessus ellipticus**) deb ataladi. Elliptik chuqurchada dahliz suv yo'lning ichki teshigi (**apertura interna canaliculi vestibuli**) joylashgan.

Chig'anoq (**cochlea**) suyak labirintning oldingi qismi bo'lib, chig'anoqning o'qi atrofida ikki yarim aylana hosil qilgan chig'anoqning buralma kanalidan (**canalis spiralis cochleae**) iborat (369-rasm). Chig'anoq asosi (**basis cochleae**) medial tomonga, ichki eshituv yo'liga, chig'anoq gumbazi (**cupula cochleae**) nog'ora bo'shlig'iga qaragan. Chig'anoqning buralma kanalining o'qi (**modiolus cochleae**) gorizontaal yo'nalgan suyak asos bo'lib, uning atrofida buralma kanalning suyakli

plastinkasi (*lamina spiralis ossea*) to'liq bo'lmagan to'siq shaklida buralma kanalni o'rtasida turadi.

Chig'anoqning gumbazi sohasida u buralma plastinkaning ilmog'i (*hamulus laminae spiralis*) vositasida oval shakldagi chig'anoq uchidagi teshikni (*helicotrema*) chegaralab turadi. Chig'anoq buralma kanalining o'qini ingichka o'qning bo'ylama kanallari (*canales longitudinales modioli*) teshib o'tgan bo'lib, ularda dahliz-chig'anoq nervining chig'anoq qismi tolalari yotadi. Buralma kanalning suyakli plastinkasi asosida o'qning buralma kanali (*canalis spiralis modioli*) bo'lib, unda chig'anoq tuguni joylashgan. Chig'anoqning asosida nog'ora narvonining boshlanishida chig'anoq suv yo'lining ichki tirqishi (*apertura interna canaliculi cochleae*) joylashgan.

Suyak yarim doira kanallar (*canales semicirculares ossei*) uchta ravoqsimon kanallar shaklida uchta sathda joylashgan (369-rasm). Ularning bo'shlig'ini diametri 2 mm.

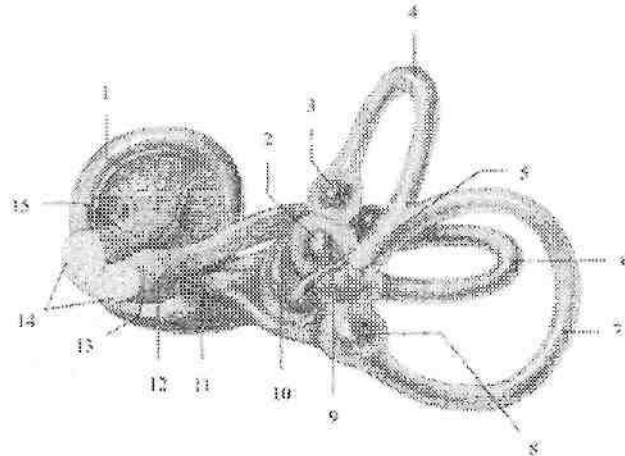
Oldingi (sagital) yarim doira kanal (*canalis semicircularis anterior*) chakka suyagi piramidasi o'qiga perpendikulyar joylashgan. U boshqa yarim doira kanallardan yuqori turadi. Shuning uchun uning yuqori nuqtasi piramidaning oldingi yuzasida ravoqsimon tepalikni hosil qiladi.

Orqa (frontal) yarim doira kanal (*canalis semicircularis posterior*) kanallarning eng uzuni bo'lib, piramidaning orqa yuzasiga paralel joylashgan. Lateral (gorizontal) yarim doira kanal (*canalis semicircularis lateralis*) boshqa kanallardan qisqaroq. U nog'ora bo'shlig'ining labirint devorida bo'rtna (*prominentia canalis semicircularis lateralis*) hosil qiladi. Uchta yarim doira kanallar dahlizga 5 ta teshik bilan ochiladi, chunki oldingi va orqa yarim doira kanallarning suyak oyoqchalari o'zaro birikib suyakning umumiy oyoqchasini (*crus osseum commune*) hosil qiladi.

Qolgan to'rta oyoqchalar alohida-alohida ochiladi. Yarim doira kanallarning bitta oyoqchasi dahlizga ochilishidan oldin kengayadi va suyakning oldingi, orqa va lateral kengaynasi (*ampulla ossea anterior, posterior et lateralis*) deb atalsa, ikkinchi oyoqchasi suyakning oddiy oyoqchasi (*crus osseum simplex*) deyiladi.

Parda labirint (*labyrinthus membranaceus*) suyak labirint ichida joylashib, uni shaklini qaytaradi (370-rasm). Uning devori biriktiruvchi to'qimali qatlamdan iborat. Suyak va parda labirintlar o'rtasida tor yorig' perilymfatik bo'shliq (*spatium perilymphaticum*) bo'lib, u perilymfa suyuqligi bilan to'la. Suyuqlik bu bo'shliqdan perilymfa nayi (*ductus perilymphaticus*) orqali to'r parda osti bo'shlig'iga oqishi mumkin.

Parda labirint endolimfa suyuqligi bilan to'la bo'lib, undan suyuqlik endolimfatik nay (**ductus endolymphaticus**) orqali piramidaning orqa yuzasidagi bosh miyaning qattiq pardasi ichida yotgan endolimfatik xaltachaga (**saccus endolymphaticus**) oqadi. Parda labirintda ellipssimon va sferik xaltachalar, uchta yarim doira kanallar va chig'anoq naychasi tafovut qilinadi. Dahlizning ellipss shaklidagi qopcha chuqurchasida ellipssimon xaltacha (bachadoncha) (**utricleus**) joylashsa, sferik xaltacha (**sacculus**) o'z nomidagi chuqurchani egallaydi. Ular o'zaro ingichka elliptik va sferik xaltachalar yo'li (**ductus utriculosaccularis**) vositasida birikib turadi. Bachadonchaga parda yarim doira kanallarining 5 teshigi ochiladi.



370-rasm. O'ng parda labirint. Orqa medial tomondan ko'rinishi.

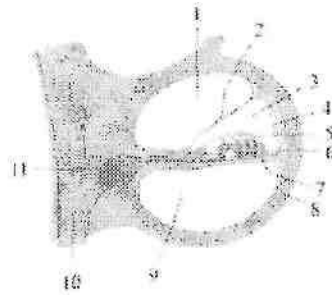
1-ductus cochlearis; 2-utricleus; 3- ampulla membranacea anterior; 4-ductus semicircularis anterior; 5-crus membranaceum commune; 6-ductus semicircularis lateralis; 7-ductus semicircularis posterior; 8-ampulla membranacea posterior; 9-ductus endolymphaticus; 10-sacculus; 11-pars inferior n. vestibularis; 12-ganglion vestibularis; 13-n. vestibularis; 14-n. vestibulocochlearis; 15-n. cochlearis.

Parda yarim doira kanallar (**ductus semicirculares**) shaklan suyak yarim doira kanallariga o'xshaydi, ammo uch marta tor bo'ladi (370-rasm). Suyak yarim doira kanallarining kengaymasi sohasida parda yarim doira kanallar ham pardali kengayma hosil qiladi. Bachadoncha va qopcha, shuningdek pardali kengaymalarning ichki yuzasi shilliqsimon modda bilan qoplangan bo'lib, ularda sezuvchi hujayralar joylashgan.

Bachadoncha va qopcha sohasida ular tarkibida ohak zarrachalari – otolitlar bo'lgan oq dog'lar (*macula utriculi et macula sacculi*) hosil qiladi. Parda yarim doira kanallarning kengaymasi ichida kengayma qirasi (*crista ampullaris*) bo'lib, ulardan dahliz-chig'anoq nervining dahliz qismi boshlanadi. Endolimfa suyuqligini tebranishi oq dog'dagi sezuvchi hujayralarni ta'sirlaydi va muvozanatning o'zgarishini sezuvchi nervlarning uchlari qabul qiladi. Bu nervning birinchi neyroni hujayralari tanasi ichki eshituv yo'li tubida joylashgan dahliz tugunida yotadi. Uning markaziy o'siqlari dahliz-chig'anoq nervi tarkibida ichki eshituv yo'li orqali kalla ichiga kiradi va vestibulyar o'zaklarida tugaydi. Bu o'zak hujayralarining o'siqlari miyachaga va orqa miyaga boradi.

Parda labirintning chig'anoq qismi chig'anoq naychasi (*ductus cochlearis*) dahlizdan boshi berk holatda boshlanadi va chig'anoqning spiral kanali ichiga yo'naladi. Chig'anoq cho'qqisida chig'anoq nayi yopiq holatda tugaydi va ko'ndalang kesmada uchburchak shaklida bo'ladi. Chig'anoq nayining tashqi devori (*paries externus ductus cochlearis*) spiral kanalni suyak pardasiga bitishib ketadi. Uning nog'ora (pastki) devori (*paries tympanicus ductus cochlearis*) suyak spiral plastinkaning davomidir. Chig'anoq nayining uchinchi ustki dahliz devori (*paries vestibularis ductus cochlearis*) suyak spiral plastinkaning chekkasidan qiya yo'nalib tashqi devorigacha boradi. Chig'anoq nayi chig'anoqning buralma kanalining o'rtasida joylashgan bo'lib, nog'ora narvonini (*scala tympani*) dahliz narvonidan (*scala vestibuli*) ajratib turadi (371-rasm). Chig'anoqning gumbazida ikkala narvon o'zaro chig'anoq uchidagi teshik (*helicotrema*) vositasida birikadi. Chig'anoq asosida nog'ora narvoni ikkilanchi nog'ora parda bilan yopilgan sferik darcha sohasida tugaydi. Dahliz narvoni esa dahlizning perilimfatik bo'shlig'iga qo'shiladi. Chig'anoq nayi ichidagi burama pardada (*membrana spiralis*) eshituv burama (kortiy) a'zo (*organum spirale*) joylashgan. Burama a'zo asosini asosiy plastinka (*lamina basilaris*) hosil qilib, uning tarkibida chig'anoqning asosidan to gumbazigacha buralma kanalning suyakli plastinkasi uchidan chig'anoqning buralma kanalining qarama-qarshi devoriga tortilgan eshituv tor-rezonator vazifasini bajaruvchi 24.000 gacha kollogen tolalar bo'ladi.

Dahliz darchasiga birtikkan uzangi asosining harakati ta'sirida hosil bo'lgan perilimfani tebranishi dahliz narvoni orqali chig'anoq gumbaziga yo'naladi va chig'anoq uchidagi teshik orqali nog'ora narvoniga o'tib ikkilanchi nog'ora pardaga uriladi. Nog'ora narvonidagi perilimfanning tebranishi asosiy plastinkaga va chig'anoq nayidagi endolimfaga o'tadi.



371-rasm. Chig'anoqning kesmasi.

1-scala vestibuli; 2-paries vestibularis; 3-ductus cochlearis; 4-promnentia spiralis; 5-membrana tectoria; 6-organum spirale; 7-ligamentum spirale; 8-lamina basilaris; 9-scala tympani; 10-n. cochlearis; 11-ganglion spirale cochleae.

Endolimfaning tebranishi kortiy a'zosining eshitish torlariga uriladi va retseptor hujayralar mexanik ta'sirotni nerv impulsiga aylantiradi. Impulsning tanasi chig'anoq tugunida joylashgan bipolyar hujayralarning periferik uchlari qabul qiladi. Uning markaziy o'siqlari esa dahliz-chig'anoq nervining chig'anoq qismini hosil qilib, ichki eshituv yo'li orqali rombsimon chuqurchada joylashgan oldingi va orqa chig'anoq o'zaklarda tugaydi. Oldingi o'zak hujayra aksonlari qarama-qarshi tomonga yo'nalib trapetsiyasimon tanani (**corpus trapezoideum**) hosil qiladi. Orqa o'zak hujayralari aksonlari rombsimon chuqurcha yuzasida joylashgan IV qorinchaning miya ipchalarini (**stria medullaris**) hosil qilib trapetsiyasimon tanaga qo'shiladi. Trapetsiyasimon tana tolalari lateral tomonga bukilib, lateral qovuzloqni (**lemniscus lateralis**) hosil qilib, po'stloq osti eshituv markazlari: medial tizzachali tana va to'rt tepalikning pastki tepaliklariga yo'naladi. Bu yerda joylashgan uchinchi neyronning aksonlari ichki g'ilofdan o'tib bosh miyaning chakka bo'lagini ustki chakka pushtasida joylashgan eshituv markazida (**Geshl pushtasi**) tugaydi.

Yangi tug'ilgan chaqaloqda ichki quloq yaxshi taraqqiy etgan bo'lib, xuddi kattalarnikiga o'xshagan hajmga va tuzilishga ega. Yarim doira kanallar devori yupqa bo'ladi, u chakka suyagi piramidasining suyak nuqtalari hisobiga kaitalashadi.

Dahliz—chig'anoq a'zosining qon bilan ta'minlanishi

Quloq chig'anoq'ini chakkaning yuza arteriyasining quloq chig'anoq'ining oldingi tarmoqlari, shuningdek ensa arteriyasining

quloqqa boruvchi tarmog'i va quloq suprasining orqa arteriyasi qon bilan ta'minlaydi.

Quloq chig'anoq'idan vena qoni quloqning oldingi venalari orqali pastki jag' orqasidagi venaga, quloq suprasining orqa venasi orqali tashqi bo'yinturuq venasiga oqadi.

Tashqi eshituv yo'lini qon bilan ta'minlashda chakkaning yuza arteriyasining quloq suprasining oldingi tarmoqlari, va ustki jag' arteriyasining quloq suprasining chuqur arteriyasi tarmoqlari ishtirok etadi.

Tashqi eshituv yo'lidan vena qoni yuqori jag' venalari orqali oqadi.

Nog'ora pardani tashqi eshituv yoli tomonidan quloq suprasining chuqur arteriyasi tarmoqlari, o'rta quloq tomondan ustki jag' arteriyasi va halqumning yuqoriga yo'nalgan arteriyalarining nog'ora parda tarmoqlari qon bilan ta'minlaydi.

O'rta quloqni qon bilan ta'minlashda quyidagi arteriyalar ishtirok etadi: a) ustki jag' arteriyasining nog'ora pardaning oldingi arteriyasi; b) halqumning yuqoriga yo'nalgan arteriyalarining nog'ora pardaning pastki arteriyasi; d) ichki uyqu arteriyasining quloqning nog'ora qismiga boruvchi arteriyasi; va e) quloq suprasining orqa arteriyasining bigizsimon-so'rg'ichsimon arteriyasi tarmoqlari qon bilan ta'minlaydi. Yuqotida ko'rsatilgan arteriyalarining tarmoqlari o'zaro qo'shilib nog'ora bo'shlig'i shilliq pardasida arterial to'r hosil qiladi.

Eshituv nayini qon bilan ta'minlashda quyidagi arteriyalar ishtirok etadi: a) halqumning yuqoriga yo'nalgan arteriyalarining halqumga yo'naluvchi tarmoqlari; b) qanotsimon kanal arteriyasi; d) miya pardasining o'rta arteriyasining toshsimon tarmog'i ishtirok etadi.

Nog'ora bo'shlig'idan vena qoni yuqori jag' va ichki bo'yinturuq vena oqimlariga oqadi.

Ichki quloqni qon bilan ta'minlashda quyidagi arteriyalar ishtirok etadi: bazillyar arteriyaning tarmog'i labirint arteriyasi; va quloq suprasining orqa arteriyasining bigizsimon so'rg'ichsimon arteriyasi ishtirok etadi.

Ichki quloqdan vena qoni quyidagi venalar orqali oqadi:

- a) chig'anoq suv yo'li venasi orqali ichki bo'yinturuq venasining ustki so'g'oniga;
- b) dahliz suv yo'li venasi orqali yuqorigi toshsimon sinusga oqadi.
- d) labirint venalari orqali pastki toshsimon sinusga oqadi.

Teri va uning hosilalari

Teri (**cutis**) organizmning tashqi ta'sirdan saqlabgina qolmay, balki muhim sezgi a'zosi vazifasini ham bajaradi. Teri orqali odam haroratni, atmosfera bosimini, og'riqni va biror narsa tegib turganini sezadi. Bundan

tashqari teri modda almashinuvi, nafas olish va suyuqlik ajratish faoliyatlarida ham ishtirok etadi. Odam terisining umumiy sathi 1,5-2 m² bo'lib, tana olchamiga bevosita bog'liq. Teri sezuvchanligi odamda juda yaxshi takomil etgan bo'lib, sezgi retseptorlari terining hamma yerida bir xil tarqalmagan. Lablar, burun va barmoqlarning uchlarida sezgi retseptorlari juda ko'p. Terida yuza qavat epidermis va chuqur qavat derma tafovut qilinadi.

Epidermis (**epidermis**) ektodermadan takomillashgan bo'lib, ko'p qavatli yassi epiteliydan tuzilgan. Epiteliyni tashqi qavatni shox qavatga aylanib, ko'chib yangilanib turadi. Epidermis son, yelka, bilak, bo'yin, yuz sohalarida yupqa (0,02-0,05 mm), qo'l va oyoq kafti sohalari ko'p ta'sirlangan uchun qalin (0,5-2,4 mm) bo'ladi.

Derma (**dermis**) mezodermadan rivojlanib, tolali biriktiruvchi to'qimadan tuzilgan. Unda elastik tolalar va silliq mushak to'qimasi bo'lib, terini elastikligini ta'minlaydi. Dermaning qalinligi bilak sohasida 1-1,5 mm bo'lsa, orqada 2,5 mm bo'ladi. Derma ikki qavatdan iborat.

Epidermisga tegib turgan yuza so'rg'ichli qavat (**stratum papillare**) yumshoq biriktiruvchi to'qimadan tuzilgan, so'rg'ichlar (**papillae**) hosil qiladi. Ularni ichida qon, limfa tomirlari va nervlar bo'lib, so'rg'ichlar epidermis yuzasida qirralar hosil qiladi, ular o'rtasida egatlar bor. Bu egatlar qo'l kafti sohasida yaxshi ko'ringan bo'lib, har bir odamda o'ziga xos xususiyatga ega.

To'r qavat (**stratum reticulare**) zich biriktiruvchi to'qimadan iborat bo'lib, tarkibida kollogen tolalari ko'p bo'ladi. Bu qavat bevosita teri osti yog' qatlamiga o'tib ketadi. Teri osti yog' qatlami tanada turli qalinlikda bo'ladi. Qovoqlar va yorg'oq terisida yog' qatlami bo'lmaydi. Peshona, burun sohalarida kam bo'lib, dumba va tavon sohalarida yaxshi rivojlangan bo'ladi. Terini rangi uning tarkibidagi pigment miqdoriga bog'liq. Ba'zi sohalarda (yorg'oq, sut bezi so'rg'ichi atrofida, uyatli lablar va anus atrofida) pigment ko'proq to'plangan.

Sochlar (**pili**) terini turli sohalarida turlicha qoplagan. Ular epidermis hosilasi bo'lib, teri usti qismi va ildizi tafovut qilinadi. Ildizi (**radix pili**) teri ichida joylashib, sochning o'suvchi kengaygan qismi soch piyozchasini (**bulbi pili**) hosil qiladi. Soch ildizi biriktiruvchi to'qimali xaltachasi (**folliculus pili**) ichida yotadi. Bu qopcha ichiga moy bezlarining chiqaruv nayi ochiladi. Uni sochni ko'taruvchi mushak (**m. arrector pili**) o'raydi. U qisqarganda moy bezini siqadi va soch tikkeydi. Sochning rangi uning tarkibidagi pigmentga bog'liq. Soch tarkibida havo pufakchalari paydo bo'lib, pigment yo'qolsa soch oqaradi.

Tirnoqlar (**unguis**) epidermisni dag'allashishidan paydo bo'ladi. U tirnoq o'rnida (**matrix unguis**) yotadi. Bu tirnoqni o'suvchi qismi

hisoblanadi. Tirnoqda tirnoq kirib turadigan yoriqda joylashgan tirnoq ildizi (*radix unguis*), tirnoq tanasi (*corpus unguis*) va tirnoq o'rudan tashqarida joylashgan erkin qirras (*margo liber*) tafovut qilinadi. Tirnoqni ildizi va yon tomonidan chegaralagan teri burmalarni tirnoq atrofidagi bolish (*valvum unguis*) deyiladi.

Teri hosilalari

Ter bezi (*glandula sudorifera*) oddiy naysimon bez bo'lib, dermani chuqur qavatida yotadi. Ularning uzun chiqaruv nayi teri yuzasiga ter teshigi bo'lib ochiladi. Ter bezlari terida bir xil tarqalmagan. Ular qo'ltiq osti, chov sohalari, qo'l va oyoq kaftida ko'p bo'lsa, erlik olatining boshchasida va lab jiyaklarida bo'lmaydi. Ter bezlari suyuqlik bilan birga turli modda almashinuvda hosil bo'lgan moddalarni ajratadi va termoregulyatsiyada katta ahamiyatga ega.

Yog' bezi (*glandula sebacea*) tuzilishi jihatidan oddiy alveolyar bezlar turkumiga kirib so'rg'ichsimon va to'r qavat chegarasida yotadi. Ularning naylari soch qopchasiga ochiladi. Qo'l va oyoq kaftida moy bezlari yo'q.

Sut bezi (*mamma*) juft a'zo bo'lib, ter bezlaridan takomil etgan sut ishlab chiqarishiga moslashgan. U III–VI qovurga sohasida katta ko'krak mushagini ustida joylashgan. Bezning o'rta qismida sut bezining so'rg'ichi (*papilla mammaria*) bo'lib, uchida 10–15 ta sut naychasi (*ductus lactiferi*) bo'ladi. So'rg'ich atrofidagi soha sut bezi so'rg'ichi atrofidagi doirada (*areola mammae*) va so'rg'ichda pigment ko'p bo'ladi. Sut bezining tanasi (*corpus mammae*) 15–20 ta sut bezining bo'laklaridan (*lobi glandulae mammariae*) iborat bo'lib, ular o'zaro yumshoq tolali biriktiruvchi to'qima va yog' to'qimasi bilan ajragan. Bularni sut bezini ko'tarib turuvchi boylam (*lig. suspensoria mammaria*) deb ataladi. Bez bo'laklari murakkab alveolyar bez tuzilishiga ega bo'lib, so'rg'ichga nisbatan radiar joylashgan. Ularning chiqaruv nayi sut bezi so'rg'ichi uchiga ochiladi.

Yangi tug'ilgan qiz bolaning sut bezi uncha takomil etmagan bo'ladi. U qiz bola balog'atga yetgan davrida kattalashadi. Homiladorlik davrida bez to'qimasi o'sib takomillashadi.

Hid sezuv a'zosi

Hid sezuv a'zosi (*organum olfactorium*) burun bo'shlig'ining yuqori qismida yuqori burun chig'anog'i va burun to'sig'ining o'rta qismi shilliq qavatining hid sezuv qismida (*pars olfactoria tunicae mucosae nasi*) joylashgan alohida sezuvchi hujayralardan iborat. Bu sohani yuzasi 480 mm² bo'lib, hidlov hujayralarini soni 160 millionga yaqin, ular hidlov va

qo'llab turuvchi hujayralarga bo'linadi. Hidlov hujayralari ko'p sonli kiprikchalar bilan qoplangan bo'lib, ular uni havo bilan uchrashadigan yuzasini ko'paytirib turadi va umumiy yuzasi 5-7 m² yetadi. Bu hujayralarining markaziy o'siqlari 15-20 hid biluv nervini (**nervus olfactorius**) hosil qiladi. Hid biluv nervi g'alvirsimon suyakning g'alvirsimon plastinkasidan o'tib kalla ichiga kiradi va hidlov so'g'onida tugaydi. Hidlov so'g'onida joylashgan II neyron o'siqlari hidlov yo'lini hosil qilib, hidlov uchburchagi va oldingi ilma-teshik moddada tugaydi. Bu erdan uchinchi neyron hid sezish markaziga (**gyrus parahippocampalis va uncus**) boradi.

Odanda hid sezuv a'zosi homila hayotining 4 haftasida juft hid sezish chuqurchasini qoplagan ektodermadan juft kengayma shaklida paydo bo'ladi. Boshning taraqqiyoti bilan birga, hid sezish chuqurchasi chuqurlashib burun bo'shlig'ini hosil qilishda ishtirok etadi. Hid sezuv a'zosi kurtagi burun bo'shlig'i shilliq pardasiga o'sib kiradi.

Ta'm sezuv a'zosi

Ta'm sezuv a'zosi (**organum gustatorium**) til so'rg'ichlarida, tanglay, tomoq va hiqildoq usti tog'ayi shilliq pardalarda joylashgan 2000 ga yaqin ta'm bilish piyozchalaridan iborat. Ta'm bilish piyozchalari tarmovsimon so'rg'ichlarda homila hayotining uchinchi oyida paydo bo'la boshlaydi. Ular takomillashmagan epiteliydan unga til-yutqun nervi tolalari o'sib kirishi ta'sirida rivojlanadi. Dastlab piyozchalar juda ko'p bo'ladi. Yangi tug'ilgan chaqaloq zambrug'simon so'rg'ichida juda ko'p piyozchalar bo'lib, keyin yo'qolib ketadi. Katta odamlarda ta'm bilish piyozchalarining ko'p qismi tarmovsimon, varaqsimon so'rg'ichlarda, kam qismi zambrug'simon so'rg'ichlarda joylashgan. Ta'm bilish piyozchalari shilliq parda yuzasiga teshikchalar bilan ochiladi, ulardan ta'm bilish hujayralarining o'siqlari chiqib turadi. Tilning oldingi 2/3 qismidan ta'm bilish yuz nervining nog'ora tori tolalari, orqa 1/3 qismi tanglay va tomoq shilliq pardasidan esha til-halqum nervi tolalari, hiqildoq usti tog'ayi shilliq pardasidan adashgan nerv tolalari qabul qilib oladi. Ularning markaziy tolalari shu nervlarning sezuvchi o'zaklarida tugaydi. Bu o'zaklar hujayralari aksonlari ko'ruv bo'rtig'iga yo'naladi. Bu soha hujayralaridan boshlangan uchinchi neyron paragippokompal pushtaning ilmoq sohasidagi po'stloq markaziga boradi.

Foydalanilgan adabiyotlar ro'yxati

1. Ahmedov Akmal. Odam anatomiyasi. Toshkent 2005-y.
2. Ahmedov A., Rasulov X. Odam anatomiyasi, bolalar anatomiyasi asoslari bilan. Toshkent 2013-y.
3. Ахмедов А.Г, Расулов Х.А.. Атлас анатомии человека I - том.Ташкент.2011, II – том. Ташкент 2016 г.
4. Frank H., Netter M.D. Atlas of Human Anatomy 2003.N.York.
5. Richard L. Drake, A.Wayne Vogl, Adam W.M. Mitchell. Gray's Anatomy for students (third edition) 2014.

Mundarija

So'z boshi.....	3
Siydik va tanosil apparati.....	4
Siydik a'zolarining rivojlanishi.....	4
Buyrak.....	5
Siydik nayi.....	17
Siydik qopi (qovuq).....	19
Erkaklarning siydik chiqarish nayi.....	21
Jinsiy a'zolar tizimi.....	24
Jinsiy a'zolarining taraqqiyoti.....	24
Tashqi jinsiy a'zolarining rivojlanishi.....	25
Jinsiy a'zolar anomaliyalari.....	25
Erkaklarning jinsiy a'zolari.....	26
Urug' olib ketuvchi nay.....	31
Prostata.....	33
Bulbourstral bezlari.....	35
Urug' tizimchasi.....	35
Erkaklarning tashqi jinsiy a'zolari.....	36
Ayollarning jinsiy a'zolari.....	38
Tuxmidon.....	38
Bachadon.....	41
Qin.....	47
Ayollarning tashqi jinsiy a'zolari.....	48
Oraliq.....	51
Oraliq fassiyalari.....	54
Endokrin bezlari.....	55
Qalqonsimon bez.....	56
Qalqon oldi bezi.....	58
Buyrak usti bezi.....	60
Oshqozon osti bezining orolchalari.....	62
Jinsiy bezlarining endokrin qismi.....	62
Gipofiz.....	63
G'urrasimon bez.....	65
Yurak va qon tomirlar tizimi.....	66
Qon tomirlar tizimining umumiy anatomiyasi.....	66
Qon tomirlar tizimining filogenezi.....	68
Yurakning taraqqiyoti.....	68

Yurak.....	69
Yurak kameralari.....	70
Yurak topografiyasi.....	80
Yurakning yoshga qarab o'zgarishi.....	83
Arteriyalarning tuzilishi.....	87
Kichik qon aylanish doirasi qon tomirlari.....	89
Katta qon aylanish doirasi qon tomirlari.....	89
Aorta.....	89
Aorta ravog'i tarmoqlari.....	90
Tashqi uyqu arteriyasi.....	91
Tashqi uyqu arteriyasining orqa guruh tarmoqlari.....	93
Tashqi uyqu arteriyasining o'rta guruh tarmoqlari.....	94
Ichki uyqu arteriyasi.....	97
O'mrov osti arteriyasi.....	102
Qo'ltiq osti arteriyasi.....	107
Yelka arteriyasi.....	109
Bilak va qo'l panjasi arteriyalari.....	111
Aortaning tushuvchi qismi.....	115
Aortaning ko'krak qismi.....	116
Aortani ko'krak qismining vissiral tarmoqlari.....	117
Aortaning qorin qismi.....	117
Aortani qorin qismining pariyetal tarmoqlari.....	118
Aortani qorin qismining vissiral tarmoqlari.....	118
Aortani qorin qismining toq tarmoqlari.....	120
Umumiy yonbosh arteriyasi.....	126
Ichki yonbosh arteriyasi.....	127
Tashqi yonbosh arteriyasi.....	130
Son arteriyasi.....	132
Taqim osti arteriyasi.....	134
Boldir va oyoq panjasi arteriyalari.....	135
Arteriyalarning tarqalish qonuniyatlari.....	140
A'zo sirti arteriyalari.....	140
Arteriyalarning asosiy o'zamlardan a'zolarga borish Qonuniyatlari.....	140
A'zo ichi arteriyalarining tarmoqlanish qonuniyatlari.....	141
Vena tizimi.....	142
Venalarning arteriyalardan farqi.....	144
Venalarda qon oqishini ta'minlovchi moslamalar.....	144
Venalarning taraqqiyoti.....	145

Kichik qon aylanish doirasi venalari	146
Katta qon aylanish doirasi venalari	146
Yuqori kavak vena tizimi.....	146
Q'ol venalari	156
Pastki kavak vena tizimi.....	158
Oyoq venalari	162
Jigarning darvoza venasi.....	166
Vena tizimi anastomozlari.....	169
Homilada qon aylanishi	171
Limfa tizimi	173
Limfa tnguni.....	175
Limfa poyalari va yollaril76	
Oyoq limfa tomirlari va tugunlari.....	177
Chanoq limfa tomirlari va tugunlari.....	178
Qorin bo'shlig'i limfa tomirlari va tugunlari	179
Ko'krak qafasi limfa tomirlari va tugunlari	181
Bosh va bo'yinning limfa tomirlari va tugunlari.....	184
Qolning limfa tomirlari va tugunlari	185
Qon ishlab chiqaruvchi va immun tizimi a'zolari	187
Immun tizivmining markaziy a'zolari	188
Ayrisimonbez	189
Immun tizimining periferik a'zolari	192
Taloq.....	195
Nerv tizimi haqidagi ilm	197
Umumiy ma'lumotlar	197
Nerv tizimining filogenezi	199
Nerv tizimining taraqqiyoti	200
Markaziy nerv tizimi	202
Orqamiya.....	202
Orqa miyaning taraqqiyoti	207
Orqa miya pardalari.....	208
Orqa miyaning qon bilan ta'minlanishi	210
Bosh miya.....	211
Bosh miya so'g'oni	214
Uzunchoq miya.....	214
Ortqimiya.....	219
Ko'prik.....	219
Miyacha.....	221
To'rtraehi qorincha.....	224


O'rtamiya	229
Oraliq miya.....	232
Uchinchi qorincha.....	236
Oxirgi miya	237
Bosh miya po'stlog'i.....	243
Bosh miya po'stlog'ida markazlarning joylashuvi.....	246
Ichki analizatorlarning po'stloqdagi markazlari.....	246
Tashqi ta'sirotlarni qabul qiluvchi analizatorlarning po'stloqdagi markazlari	247
Ikkinchi signal tizimi markazlari.....	248
Analizatorlarning po'stloq markazlarining taraqqiyoti	249
Bosh miya pallasining oq moddasi.....	250
Oxirgi miyaning markaziy (bazal) o'zaklari	252
Yon qorincha.....	255
Hidlov miyasi	256
Bosh miyaning qon bilan ta'minlanishi.....	257
Bosh miya pardalari	258
Bosh va orqamiya o'tkazuv yo'llari	264
Proeksion otkazuv yo'llari	265
Afferent o'tkazuv yo'llari.....	265
Orqamiya bilan miyacha o'rtasidagi o'tkazuv yo'llari.....	270
Efferent o'tkazuv yo'llari.....	274
Ekstrapiramida yo'llari.....	278
Periferik nerv tizimi	280
Orqamiya nervlari	282
Orqamiya nervlarining orqatarmoqlari.....	283
Orqamiya nervlarining oldingi tarmoqlari.....	284
Bo'yinchigali.....	284
Yelkachingali	286
Ko'krak nervlarining oldingi tarmoqlari (qovurg'alararo nervlar).....	296
Bel chigali	297
Dum'azachingali	301
Periferik nervlarning tarqalish qonuniyatlari.....	309
Bosh miya nervlari	309
Hidbiluv nervi	312
Ko'ruv nervi	312
Ko'zni harakatlantiruvchi nerv.....	312
G'altak nervi.....	313

Uch shoxlik nerv	314
Uzoqlashtiruvchi nerv	321
Yuz nervi.....	322
Dahliz-chig'anoq nervi.....	324
Til-halqum nervi.....	324
Adashgan nerv.....	327
Qo'shimcha nerv	330
Til osti nervi	330
Avtonom nerv tizimi	331
Avtonom va somatik nerv tizimining o'zaro farqi	332
Simpatik va parasimpatik qismlarning o'saro farqi.....	333
Avtonom nerv tizimining simpatik qismi.....	333
Simpatik poya.....	334
Avtonom nerv tizimining parasimpatik qismi	341
Qorin va chanoq bo'shlig'i avtonom nerv chigalari	344
Sezuv a'zolari.....	347
Umumiy ma'lumotlar	347
Ko'rish a'zosi	348
Ko'rish a'zosining taraqqiyoti.....	348
Ko'z.....	348
Ko'zning nur sindiruvchi apparati.....	352
Ko'zning yordamchi hosillalari	354
Ko'ruv o'tkazuv yo'li.....	360
Dahliz-chig'anoq (eshituv va muvozanat) a'zosi.....	361
Dahliz-chig'anoq a'zosining taraqqiyoti	362
Tashqi quloq.....	362
O'rta quloq	365
Ichki quloq	368
Dahliz-chig'anoq a'zosining qon bilan ta'minlanishi	373
Teri va uning hosilalari	374
Teri hosilalari	376
Hid sezuv a'zosi	376
Tam sezuv a'zosi.....	377
Foydalanilgan adabiyotlar ro'yxati	378

A. AHMEDOV, O' MIRSHARPOV, T.SAGATOV,
H.RASULOV

ANATOMIYA

II JILD



Muharrir: A. Abdujalilov
Musahhah S. Abduvaliyev
Sahifalovchi U. Vohidov
Dizayner D. O'rinova

Litsenziya AI №190, 10.05.2011-y.

03.10.2018 yil chop etishga ruxsat etildi. Bichimi 60x84¹/₁₆.
Ofset qog'ozi. «Times» garniturası. Shartli bosma tabog'i 22.32.
Nashr tabog'i 24,00. Adadi 300. Buyurtma 08

«TAFAKKUR BO'STONI» MCHJ.
100190, Toshkent shahri, Yunusobod tumani, 9-mavze, 13-uy.
Telefon: 199-84-09. E-mail: tafakkur0880@mail.ru

«TAFAKKUR BO'STONI» MCHJ bosmaxonasida chop etildi.
Toshkent shahri, Chilonzor ko'chasi, 1-uy.



«TAFAKKUR BO'STON»
NASHRIYOTI

978-9943-993-55-6



9 789943 993556